

Д-р медицины Рике Геерд Хамер

Наследие Новой Медицины

Часть II

5 Биологических Законов Природы – основа всей медицины

Специальные Биологические Программы Природы

Психозы

Синдромы

Рак у детей, эмбрионов, животных, растений

Возникновение внезапных правонарушений

+ Текущая таблица Новой Медицины:

«Психика – Мозг – Орган»

с перечнем

AMICI DI DIRK

EDICIONES DE LA NUEVA MEDICINA

7 издание 1999

Типография Лейпцига

ISBN 84-930091-0-5

Благодарность

Я благодарю друзей, спонсоров, помощников и всех, кто в значительной степени был вовлечен в работу, которая сделала возможным издание этой книги. Но особенная моя благодарность направлена пациентам, которые, кто анонимно, кто с фотографиями, а кто и под своим собственным именем разрешили мне опубликовать свои случаи, на которых другие пациенты могли бы учиться. Моя благодарность живущим – моё почтение умершим, которые с нами с их помощью.

Эта книга посвящена

с глубоким уважением - мёртвым, с правдивостью - живущим.


Моему сыну ДИРКУ, который в свои 19 лет был смертельно ранен во время сна итальянским принцем, который из простого озорства стрелял в другого человека. После его смерти я заболел синдромом Дирка Хамера (СДХ) «конфликта потери» с раком яичка. Это поразительное совпадение остродраматического конфликтного шока и заболевания раком привело меня к пониманию Новой Медицины.

Моей любимой жене ЗИГРИД, моей «умной девочке», которая как первый врач в мире правильно поняла Новую Медицину.

Моим пациентам, которые умерли, и которые мне стали близки как дети, и на которых так наседали или даже принуждали силой, чтобы они снова обратились к так называемому лечению господствующих медиков, и там под воздействием морфия жалким образом были доведены до смерти.

Живущим, которым повезло или которым хватило решимости избежать давления официальной медицины и благодаря этому выздороветь.

Для всех людей доброй воли и с честным сердцем, ознакомившимся с этой книгой, она станет блаженнейшей книгой!



Дирк Геерд Хамер

*родился 11 марта 1959 года в Марбурге
смертельно ранен 18 августа 1978 года близ Кавалло/Корсика
умер 7 декабря 1978 года в Гейдельберге
похоронен под городской стеной у Пирамиды в Риме*

Дирк – мой сын

Этот день два года назад был самым чёрным в моей жизни, этот час - самым черным часом моей жизни! Мой любимый Дирк умер у меня на руках. Ничего до и ничего после не было столь ужасно, так несказанно сокрушающе, как этот час. Я надеялся, что со временем это чувство бессилия, потерянности, бесконечной скорби станет легче. Но оно становится только сильнее. Я не могу больше оставаться тем, кем был до этого. Мой бедный сын, что Тебе пришлось пережить, как Ты страдал, не подав вида ни одним словом и ни разу не пожаловавшись. Что бы я только не отдал, чтобы умереть вместо Тебя. Каждую ночь Ты умираешь на моих руках вновь и вновь, 730 ночей с тех пор умирал Ты у меня на руках, и каждый раз я не хотел отпускать Тебя из моих рук, и каждый раз Тебя тянула к себе ужасная роковая гибель. Каждый раз я оставался в бессилии и рыдал как два года назад, так безудержно и растерянно рыдал, как тогда, среди всех тех тяжелобольных пациентов и притупленных, огрубевших и безжалостных врачей и медсестер, которые допустили меня к Тебе только для того, чтобы проводить Тебя в последний путь.

Ты - чудесный мальчик, Ты умер как король, гордый и великий. Но такой дорогой, несмотря на все муки, несмотря на все трубки в венах и артериях, несмотря на интубационную трубку¹, несмотря на ужасные пролежни. На уныние и злобу своих мучителей Ты только качал головой: «Папа, они злые, очень злые». В последние дни ты говорил только глазами, но я понимал каждое Твое слово.

Понял ли Ты всё, что я сказал Тебе в конце, что папа и мама Тебя бесконечно любят, и мы всегда будем вместе и всё делать сообща? И что Ты теперь должен быть очень сильным и надолго заснуть? Ты кивнул головой, и я уверен, Ты всё понял, несмотря на смертельную борьбу. И только один раз, когда Твои глаза были закрыты, и, почувствовав мои слёзы, упавшие на Твое лицо, и услышав мой плач, Ты слегка недовольно покачал головой. Хотел ли Ты мне сказать: «Папа, не плачь, мы же всегда будем вместе!»

Я не стесняюсь никого, мой мальчик. Я плачу очень часто, когда меня никто не видит. Не сердись на меня. Я знаю, Ты никогда не видел, как папа плачет. Но сейчас я Твой ученик и скорблю – я горжусь Тобой в том, с каким достоинством Ты раньше нас прошел через Великие Ворота смерти. Но даже эта гордость не может усмирить мое отчаяние, когда ты каждую ночь снова и снова умираешь у меня на руках и оставляешь меня в отчаянии.

¹ Интубация = вставка специальной трубки в трахею или основной бронх



Эту картину нарисовал мой сын в возрасте 18 лет в Риме. Это особый вид «автопортрета». Он нарисовал себя, каким он был бы в 80 лет – один год до своей смерти.

Сначала мой Дирк научил меня понимать взаимосвязи рака, а после я постепенно постиг всю Медицину.



Моя любимая жена, доктор Зигрид Хамер, врач и верный товарищ на протяжении почти 30 лет. Она смогла преодолеть пять заболеваний раком, которые более или менее были связаны с ее любимым сыном Дирком. Она умерла 12.04.85 у меня на руках от обширного инфаркта.

Предисловие к 2-6 изданию

Дорогие читатели!

Эта книга «Наследие Новой Медицины» стала основой совершенно нового понимания медицины. То, на что я в своих самых смелых мечтах не мог даже надеяться, случилось: читатели осознали, что здесь происходит поворотный момент в истории медицины, да в таком масштабе, который до этого невозможно было представить.

Если изданная в 1984 году книга «Рак – болезнь души» была первым зачатком такого мышления, то настоящая книга дает понятные и практически реализуемые основы в новых масштабах. Особенно для системы онтогенеза³⁴ опухолей и приравненных к раку заболеваний Новая Медицина дала такое впечатляюще простое и прежде всего доказуемое объяснение, что мы можем с этим работать.

Реакция и письма читателей на эту книгу были позитивные и даже восторженные. Это стало мне наградой за все мои жертвы и труды. Выпущенные 20 000 томов на немецком языке и во французском переводе («Fondement d'une Medecine Nouvelle») разлетелись по всему миру как лесной пожар. Новую Медицину уже не остановить, также как и новое новаторское мышление. Самая страшная форма рабства, - это тотальное отчуждение человека от самого себя, - закончится. У страха, который появился от полной потери естественного доверия к себе и своему телу, от отказа от инстинктивного прислушивания к голосу своего организма, разрушается основа. С пониманием взаимосвязи психики и тела пациент осознает механизм панических иррациональных страхов перед прогнозируемыми и якобы неизбежными опасностями, которые становятся неизбежными и смертельными⁵ потому, что пациент в них верит, потому что он боится. Закончится и выросшая из страха перед мнимым «саморазрушающим механизмом рака» и «бесконечно поражающих человека ростом метастаз» бесконечная полнота власти врачей. Ответственность, которую врачи в действительности никогда на себя и не брали и никогда не могли на себя взять, должна быть отдана пациентам. Эта книга будет означать для тех, кто сможет ее по-настоящему понять, настоящую свободу.

Самое прекрасное переживание для меня было, когда я видел, что пациенты с книгой НОВОЙ МЕДИЦИНЫ способны спасти себя сами. Вы читаете книгу, понимаете ее, идете спокойно и свободно к вашему доктору или профессору, кладёте книгу на его стол и говорите ему, что вы хотите лечиться только по этому методу и никакому другому. Ни один профессор в мире не сможет ничего противопоставить, ни один из них не смог найти аргументов против.

Гистопатологи были до этого настоящими «Богам судьбы» в медицине и решали, какие ткани раковые и какие нет, но и они должны уступить, сталкиваясь с онтогенетической системой опухолей и раковых эквивалентов заболеваний, и признать свое поражение, когда их диагноз не соответствовал действительности. Ставятся новые, а именно поддающиеся проверке масштабы. Также теперь теряют свое пугающее значение гистологический диагноз и разбрасывающиеся ранее по округе так называемые «прогнозы» («вам осталось столько и столько жить, столько процентов выживания»), так как пациент может сам программировать свой прогноз.

³ онтогенетический = относящийся к воплощению в утробе матери и как расе

⁴ Онтогенез = эмбриональное развитие

⁵ смертельный = приводящий к смерти

Пациент стал совершеннолетним. Он не заглядывает больше в глаза великого главврача как затравленный кролик, который с дрожью ожидает и по большей части получает от него свой смертельный приговор (что вызывало в нем конфликт с так называемым метастазом), а стоит сегодня на равных рядом с врачом. Новую Медицину пациент может так же хорошо понять, как и врач, тогда как ранее оба не понимали путаницу старой медицины со всеми необъяснимыми исключениями и дополнительными гипотезами. Только раньше врачи делали вид, будто они всю эту бессмыслицу понимали.

В заключение приведу одну реальную историю, произошедшую недавно в Бремене и тронувшую меня до глубины души: одна молодая женщина, которой сказали в больнице, что у нее полно метастаз и нет больше шансов выжить, получила от своей подруги эту книгу. Чтобы почитать в спокойной обстановке, она идет в лес, садится под дерево и... читает! Она была хорошей секретаршей и читала быстро и сконцентрировано, час за часом. Она не замечает голода и усталости, 6 часов она по ее словам прочитала как во сне. «И тогда», - рассказывает она, - «у меня как пелена с глаз упала. В радостном испуге я поняла, что эта книга значила. И тут я подпрыгнула так высоко, насколько могла, и закричала на весь лес: - Теперь я знаю, что я буду жить!»

Она правильно почувствовала! У нее все хорошо и она давно вышла из зоны риска.

Если бы эта книга помогла только одной этой женщине выжить, то и тогда это было бы ценно и достойно, ее написать!

Ваш доктор Рике Геерд Хамер

Предисловие к 7 изданию

Спустя десять лет, с тех пор как вышло 1 издание 1 тома «Наследия Новой Медицины», появилась необходимость в ее большей переработке. Оглядываясь назад, я думаю, что с первым изданием 1987 года удался большой скачок. Открытые в то время 4 биологических закона полностью подтвердили свою правильность, хотя 4й биологический закон (онтогенетически обусловленная система микробов) при многих болезнях не воспроизводим, потому что бактериологические обследования больше не проводятся. Так, например, существует уверенность в том, что туберкулез побежден и поэтому в 9 из 10 случаев отказываются от правильного проведения так называемого теста на «кислотоустойчивую (туберкулезную) палочку». Вообще официальная медицина, как и предполагалось, испытывает трудности в понимании Новой Медицины. Слишком глубоко сидят понятия «доброкачественный» и «злокачественный», которые полурелигиозно во всех областях препятствуют продвижению науки. Так, мои ранние коллеги не могут или просто не хотят понять, что, например, рак, управляемый стволовой частью головного мозга, и туберкулез, с его типичным ночным потоотделением и субфебрильной⁶ температурой, являются частью одной и той же специфической программы (что ранее я ещё называл болезнью). Просто рак относится к конфликтно-активной фазе, а туберкулез к фазе исцеления (конфликтно-решенной).

В 1994 году прибавился пятый биологический закон природы к 4м уже имеющимся с 1987 года, так называемая *квинтэссенция*:

«Закон понимания каждой так называемой «болезни» как закон понимания *рациональной биологической специфической программы* (Sinnvollen Biologischen Sonderprogramms – SBS) в ее историческом развитии».

Этот 5й биологический закон уже содержался и в 1м издании, только в имплицитной форме, ведь вся Новая Медицина как раз и основана на этом понимании. Но она еще не была четко сформулирована. С этой квинтэссенцией Новая Медицина практически сама по себе логически когерентно⁷ закончена.

С 5м биологическим законом природы мои прежние взгляды, которые у меня были еще при открытии Железного Правила Рака и закона двухфазовости всех так наз. болезней (при решенном конфликте) устарели, а именно, что СДХ, инициирующий биологический шок, является «коротким замыканием» в мозгу. Ибо под «коротким замыканием» понимается еще и «авария», «выход из строя» организма, злокачественное перерождение бессмысленной природы и т. д. Все это не совсем соответствовало действительности. К счастью этот остаток балласта я не включил в первые два закона, а сформулировал их чисто научно. Теперь это приносит свои плоды. Мне не нужно их менять, а тем более 3й и 4й законы. *Теперь мы называем все это 5ю Биологическими Законами Природы.*

Итак, эта книга была укомплектована квинтэссенцией пятого биологического закона. Мы имеем теперь научную, точную систему пяти биологических законов природы – без единой гипотезы! Ей противостоит официальная медицина, которая ведет себя как «Государственная Медицина», называет себя «признанная» и берет на себя право подавлять открытия Новой Медицины с просто невообразимым презрением к человеку вот уже 17 лет. «Признанное заблуждение» «государственной медицины» живет только во многих тысячах гипотез и без единой биологической закономерности. А потому невозможно в «признанной медицине» что-то научно

⁶ субфебрильный = слегка лихорадочный

⁷ когерентный = непрерывный

НАСЛЕДИЕ НОВОЙ МЕДИЦИНЫ, ЧАСТЬ 2

проверить на ближайшем случае пациента. *В Новой Медицине любой следующий случай должен быть по всем 5-и биологическим законам точно воспроизводимым.*

Отныне одинаково для пациента и врача понятные и видимые протекания болезни позволяют пациенту избежать любой паники. Мы как бы заново открыли изначальную медицину. Поэтому в Испании ее также иногда нежно называют «la medicina sagrada» - «священная медицина».

Кельн, 24.12.95

Дополнение к предисловию 7 издания

написано в тюрьме Кельн-Оссендорф («Klingelpütz»)

18 августа 1997 года

Дорогие читатели,

В этот день 19 лет назад мой сын Дирк спящим в лодке был смертельно ранен из военного карабина своего убийцы.

Как вы видите, прошло уже два года, а эта книга так и не была издана.

С помощью случая маленькой Оливии Пильхар из Австрии против нашего издательства и меня лично был инсценирован невероятный террор и дискредитация в СМИ, который почти уничтожил наше издательство – но только почти. (Я бы не хотел здесь опять описывать историю Оливии, и отсылаю тех, кто заинтересовался ею, к книге «Оливия – Дневник одной судьбы», написанной ее отцом).

На этом месте я хотел бы особенно поблагодарить некоторых хороших друзей, без которых мы не смогли бы справиться.

Уже три месяца я сижу здесь в тюрьме или в застенке, в кельнском «Klingelpütz». Но я горжусь тем, что должен или могу сидеть в темнице ради всех пациентов, ради всех тех, кто выбрал Новую Медицину, или в будущем еще выберут ее, и ради научной правды. С тех пор, как мы смогли заглянуть в следственные акты, мы можем констатировать, с каким презрением к человеку, и с какой криминальной энергией наши противники подходят к моей персоне и к Новой Медицине.

Официально меня обвиняют в том, что я с тремя пациентами бесплатно говорил о Новой Медицине. Чтобы подготовить обвинение, пресса представила все драматично и с бездной глубокой ненависти: «Кельнский исцелитель рака – уже 40 умерших» и «Д-р Хамер: Список умерших постоянно увеличивается». Неудивительно, что бывшие зэки кельнской тюрьмы после прочтения газетных заголовков с удовольствием вцепились бы мне в горло...

По мнению официальной медицины ни в коем случае не должна быть допущена публичная, добросовестная и научная проверка Новой Медицины. С помощью юстиции меня хотят принудить, не говорить больше о Новой Медицине, не проводить семинары, не писать книги. Как выразился профессор д-р Ханно Бек, нестор [историк] предмета «История естественных наук» из Бонна: это «на сегодняшний день худшее подавление познания, которое я вообще знаю».

Если мы только подумаем, сколько страданий можно было бы заранее предотвратить при последующих заболеваниях, если бы 5 биологических законов систематически не скрывали от населения! Это положение дел разрастается в самое ужасное преступление в истории человечества! Я знаю, что я сижу здесь в тюрьме, осужденный 9.9.1997 к 19 месяцам тюрьмы, за научную правду и за всех тех людей, которым Новая медицина еще может помочь. Я терплю это без ропота, за буквально «три раза говорил с пациентом о новой медицине, бесплатно». Из этих трех раз выведено консультирование, а из этих трех раз лечение. Судья, разрешивший мне участвовать в этом фарсе процесса, в последний момент отказался от слушания десяти врачей и десяти пациентов Новой Медицины, которое он ранее обещал. Приговор был вынесен заранее...

Ваш Д-р мед. Рике Геерд Хамер

Содержание I части

1. Напутствие
2. Болезни (в новом понимании специальные биологические программы) человека, животного и растения как трехслойное событие
3. Введение в Новую Медицину
4. Сущность Новой Медицины – разграничение от прежней так называемой «традиционной медицины»
5. Железное правило рака – 1-й биологический закон природы в Новой Медицине
6. Кодовое поведение мозга – основа биологического конфликта
7. Закон двухфазного протекания специальных биологических программ (ранее называемых болезнями) при разрешении конфликта – 2-й биологический закон природы Новой Медицины
8. Эпикризис как нормальное прохождение фазы исцеления
9. Вегетативный ритм/симпатикотония – ваготония
10. Открытие очагов Хамера – исторический экскурс
11. Значение леворукости и праворукости
12. Конфликтный рецидив
13. Конфликтные рельсы
14. Зависший конфликт или конфликт в равновесии
15. Замкнутый круг
16. Онтогенетическая система опухолей и специальные программы раковых эквивалентов – 3-й биологический закон природы Новой Медицины
17. Онтогенетически обусловленная система микробов – 4-й биологический закон природы в Новой Медицине
18. Поздняя и завершающая стадии исцеления рака и раковых эквивалентов
19. Закон понимания каждой т. наз. «болезни» как части эволюционно понимаемой Специальной Биологической Программы природы – 5-й биологический закон природы Новой Медицины (квинтэссенция)
20. Терапия «Специальной Программы рака»
21. Лейкемия – фаза восстановления после рака кости

Содержание

1. Влияние гормонов на протекание болезни.....	20(33)
1.1 Действие искусственно введенных андрогенов или эстрогенов... ..	22(36)
1.2 Изменение сексуальности после кастрации.....	23(36)
1.3 Влияние гормонов на т.н. «гормональный пат» при территориальном конфликте с депрессией.....	23(37)
1.4 Влияние гормонов на т.н. «конstellляции полушарий».....	24(38)
1.5 Влияние гормонов на характер и на тип характера человека.....	25(40)
1.6 Влияние гормонов на гомосексуальность, отношения лезбиянок.....	28(43)
1.6.1 Гомосексуальность.....	28(45)
2. Так называемые психозы.....	31(49)
2.1 Путь к выявлению причин возникновения т.н. душевных болезней и расстройств.....	31(49)
2.2 «Психиатрия на 3-х уровнях».....	34(54)
2.3 Какие аспекты изменятся в том, что мы до сегодняшнего дня называли психиатрией?.....	36(56)
2.4 Биологический смысл комбинаций, т.е. конstellляций биологических конфликтов на органическом уровне.....	37(58)
2.4.1 Пример: Возвращение овуляции у молодой правши из-за постмортальной конstellляции.....	38(59)
2.4.2 Пример: Комбинация двух конфликтов беженца, затрагивающая обе почки.....	38(60)
2.5 Обзор классификации т.н. психозов.....	38(60)
2.5.1 Классификация так называемых психозов по отдельности.....	40(62)
2.5.2 Первичные депрессии и первичные мании (особая группа).....	41(63)
2.5.2.1 Пример: Депрессия с 3 рецидивами у девушки левши из-за сексуального конфликта и/или конфликта маркировки территории.....	42(65)
2.5.2.2 Пример: Конфликт у одной акушерки, левши.....	55(82)
2.5.3 Возникновение конфликтов в области территории при леворукости.....	59(88)
2.6 Так называемая шизофреническая конstellляция.....	61(89)
2.6.1 Шизофреническая конstellляция ствола мозга.....	61(90)
2.6.1.1 Необходимость туберкулезных микобактерий.....	63(93)
2.6.1.2 Значение 12-ти черепно-мозговых нервов.....	64(94)
2.6.1.3 Расширение научной таблицы Новой Медицины.....	66(97)
2.6.1.4 12 черепно-мозговых нервов.....	68(98)
2.6.1.4.1 Пример: «Если ты не будешь слушаться, то поедешь к тете Кларе!».....	73(105)
2.6.1.4.2 Пример: Шизофреническая конstellляция ствола мозга у 7-летней девочки.....	76(108)
2.6.1.4.3 Пример: Шизофреническая конstellляция ствола мозга из-за шока после объявленного диагноза.....	77(110)
2.6.1.4.4 Пример: Двойная шизофреническая конstellляция ствола мозга... ..	78(111)
2.6.1.4.5 Пример: Поддельная картина.....	81(115)
2.6.1.4.6 Пример: Любимый покинул, а мать кончает жизнь самоубийством.....	87(121)
2.6.2 Шизофреническая конstellляция мозжечка.....	91(126)
2.6.2.1 Пример: «Убирайся!».....	93(128)

2.6.2.2 Пример: Частые рецидивы шизофренической констелляции мозжечка из-за ссоры родителей (мать, и отец = партнер).....	96(133)
2.6.2.3 Пример: Шизофреническая констелляция в мозжечке из-за запланированной медиастинальной (связанной со средостением) операции.....	99(135)
2.6.3 <i>Шизофреническая констелляция белого вещества головного мозга</i>	99(135)
2.6.3.1 Здоровая скелетная система это признак ненарушенного чувства собственного достоинства.....	100(136)
2.6.3.2 Двухсторонний биологический конфликт обрушения самооценки = мания величия.....	100(136)
2.6.3.2.1 Пример с двумя кистами фаллопиевых труб и «чувством превосходства».....	103(140)
2.6.3.2.2 Пример: Мания величия относительно потенции.....	104(141)
2.6.4 <i>Шизофренические констелляции в коре головного мозга</i>	107(144)
2.6.4.1 Шизофреническая констелляция обоняния.....	109(146)
2.6.4.2 Шизофреническая констелляция лица.....	109(146)
2.6.4.3 Двигательные, сенсорные и шизофренические констелляции территориальной области.....	110(147)
2.6.4.4 Двигательные шизофренические констелляции коры головного мозга.....	111(148)
2.6.4.4.1 Пример: Активный зависший парацентральный конфликт и зависший конфликт страха у молодого т.н. «невротика или психопата».....	111(149)
2.6.4.4.2 Пример: Центральный конфликт при операции при грыже.....	113(151)
2.6.4.5 Сенсорные шизофренические констелляции.....	114(152)
2.6.4.5.1 Пример: Псевдо-шизофрения (т.н. органический психоз) при делирии от наркотической ломки	115(155)
2.6.4.5.2 Пример: Выпадение волос.....	118(158)
2.6.4.5.3 Пример: Двойная сенсорная шизофреническая констелляция из-за смерти матери.....	120(160)
2.6.4.6 Собственно шизофренические констелляции в коре головного мозга территориальной области.....	122(162)
2.6.4.6.1 Возможные комбинации.....	124(164)
2.6.4.6.1.1 Типичный случай.....	124(165)
2.6.4.6.2 Прыгание конфликтов.....	138(181)
2.6.4.7 Шизофреническая фронтальная (лобовая) констелляция.....	139(182)
2.6.4.7.1 Пример: Любимая корова.....	139(182)
2.6.4.7.2 Пример: Конфликт фронтального страха среднезажиточного гражданина в новых федеральных землях (территория ГДР после воссоединения в 1989 году)	142(185)
2.6.4.8 Шизофреническая констелляция бронхиальной астмы = бронхиальная астма.....	143(186)
2.6.4.8.1 Шизофреническая констелляция ларингеальной астмы = астма гортани.....	143(186)
2.6.4.8.2 Шизофреническая констелляция бронхиальной и ларингеальной астмы = «астматический статус».....	144(187)
2.6.4.8.3 Феномен «банка» и «переменных».....	144(188)
2.6.4.8.4 Астма в эпилептическом кризисе.....	145(188)
2.6.4.9 Констелляция парения.....	145(188)

2.6.4.9.1 Смысл сверхъестественного чувства.....	147(191)
2.6.4.10 Постмортальная шизофреническая констелляция.....	148(192)
2.6.4.10.1 Это был горшок!.....	149(193)
2.6.4.10.2 Пример: Шизофреническая констелляция из-за 4 конфликтов одновременно.....	150(194)
2.6.4.10.3 Пример: Самоубийство в шизофренической констелляции.....	151(196)
2.6.4.10.4 Пример: Два месяца «шизофренической констелляции».....	153(198)
2.6.4.11 Нимфоманиакальная шизофреническая констелляция у женщины левши и маниакальная шизофреническая констелляция Казановы у мужчины левши..	155(201)
2.6.4.11.1 Нимфоманиакальная констелляция и маниакальная шизофреническая констелляция Казановы.....	156(201)
2.6.4.11.2 Нимфоманиакальная шизофреническая констелляция у женщины левши.....	156(202)
2.6.4.11.2.1 Возможности перехода в постмортальную констелляцию..	157(203)
2.6.4.11.2.2 Фригидность.....	157(204)
2.6.4.11.3 Маниакальная шизофреническая констелляция Казановы у мужчины левши.....	157(204)
2.6.4.12 Агрессивно-биоманиакальная констелляция и депрессивно- биоманиакальная констелляция.....	159(206)
2.6.4.12.1 Пример: Так называемая шизофрения с т.н. «атаками» (приступами)	160(208)
2.6.4.13 Мифоманиакальная констелляция.....	170(219)
2.6.4.13.1 Возникновение мифоманиакальной констелляции.....	170(219)
2.6.4.13.2 Значение возраста пациента при наступлении особенно второго конфликта.....	172(220)
2.6.4.13.3 Значение преобладания или акцентирования одной стороны....	172(220)
2.6.4.13.4 Влияние последующих кортикальных СПБ или даже СПБ белого вещества или даже констелляции белого вещества.....	172(221)
2.6.4.13.5 Пример: Типичная мифоманиакальная констелляция.....	173(222)
2.6.4.14 Аутистическая констелляция.....	177(226)
2.6.4.14.1 Пример: Аутизм из-за ссоры с врачами в больнице.....	177(226)
2.6.4.14.2 Пример: Аутистическая констелляция.....	180(229)
2.6.4.15 Шизофреническая констелляция в коре головного мозга при одном СДХ с двумя частичными биологическими конфликтами.....	181(230)
2.6.4.15.1 Пример: Витилиго – жестокая разлука с другом и сыном.....	182(232)
2.6.4.15.2 Пример: Нейродермит.....	184(234)
2.6.4.16 Шизофреническая слуховая констелляция с шумами или голосами в ушах с обеих сторон, т.н. «голоса в голове».....	185(237)
2.6.4.16.1 Пример: Голоса в голове.....	187(237)
2.6.4.16.2 Пример: На протяжении 5 месяцев шизофреническая констелляция и депрессия после смерти мужа.....	190(239)
2.6.4.17 Констелляция булимии.....	193(244)
2.6.4.17.1 Пример: Шизофреническая констелляция с булимией.....	194(245)
2.6.4.18 Шизофреническая констелляция зрительной коры.....	197(248)
2.6.4.18.1 Пример: Пациент с тяжелой манией преследования.....	198(250)

2.6.4.18.2 Пример: Шизофреническая констелляция из-за а) сексуального конфликта: неразделенная лезбийская любовь б) конфликта страха преследования перед финансовым судом.....	200(251)
2.6.4.19 Фронтально-окципитальная (протекающая спереди назад) частично полушизореническая констелляция.....	203(255)
2.6.4.19.1 Пример: Мания преследования.....	204(256)
2.6.4.19.2 Пример: Страх перед операцией при меланоме.....	205(257)
2.6.4.20 Кранио-каудальная констелляция.....	205(257)
2.6.4.21 Остановка созревания (частично инфантильность) как признак шизофренической констелляции.....	206(258)
2.6.4.21.1 Возникновение феномена.....	206(259)
2.6.4.21.2 Пример: Остановка в развитии одной 40-летней.....	207(260)
2.6.4.21.3 Содержание паранойи.....	209(262)
2.6.4.21.4 Пример: Остановка созревания из-за шизофренической констелляции.....	209(263)
2.6.4.21.5 Пример: Шизофреническая констелляция, депрессия, эпилепсия и паралич.....	214(268)
2.6.4.21.6 Пример: Дианита.....	219(275)
2.6.4.22 Психозы во время беременности.....	233(290)
2.6.4.23 Шизофреническая констелляция у животных.....	234(292)
2.6.4.23.1 Шизофреническая констелляция из-за кесарева сечения у самки боксера.....	234(292)
3. Синдромы в Новой Медицине.....	237(295)
3.1 Смысл синдрома карциномы собирательной трубки.....	240(299)
3.2 Пример: Огромная остеосаркома.....	243(303)
3.3 Пример: Большой плевральный выпот.....	247(307)
3.4 Пример: Большой выпот в перикард.....	249(309)
3.5 Пример: Подагра.....	251(311)
3.6 Пример: Страх попасть в больницу.....	252(313)
3.7 Пример: Случай Оливии Пильхар, её один пример синдрома собирательной трубки.....	263(324)
3.8 Пример: Чувствовать себя оставленной в одиночестве.....	283(349)
3.9 Пример: Острая почечная недостаточность у моего сына Дирка.....	291(357)
3.10 Конфликт госпитализации («оставлении в полном одиночестве») провоцирует конфликт беженца, вызывает удержание воды, уремию и сохранение воды.....	295(363)
3.10.1 Пример: В замкнутом круге злобного невежества жестокой медицины...295(363)	
3.10.2 Пример: Пациентка диализа из-за двух «больничных конфликтов беженца» в детстве.....	301(369)
4 Возникновение спонтанных преступлений и правонарушений.....	305(375)
4.1 Если знать причину, значит знать уже половину терапии.....	306(376)
4.2 Пример: 34-летний заключенный левша.....	307(377)
4.3 Пример: 56-летний заключенный левша.....	314(388)
4.4 Пример: 47-летний заключенный в следственном изоляторе правша Бернд	318(393)
4.5 Пример: 34-летний заключенный следственного изолятора и тюремного заключения, правша.....	322(397)
5. Интеранималистический биологический язык у животных и человека.....	331(409)

5.1.1 Пример с пациентом-животным: Самка таксы «Ксинда».....	332(410)
5.1.2 Пример с пациентом-животным: Самка боксера «Кимба».....	334(413)
5.1.3 Фотографии для улыбки.....	337(415)
5.2 Биологический конфликт во время эмбрионального развития – язык мозга.....	337(416)
5.2.1 Пример: Внутриутробный конфликт жидкости с конфликтом страха за территорию и страха преследования.....	338(416)
5.2.2 Самый распространённый внутриутробный конфликт – «синдром циркулярки»!.....	339(418)
5.2.3 Пример: Новорожденный с «конской» стопой и диабетом.....	340(419)
5.2.4 Пример: Смерть ребенка из-за повреждений в больнице.....	341(419)
5.2.5 Последствия тяжелых родов.....	342(420)
6 Рак у растений или Специальные Биологические программы у растений.....	344(423)
6.1 Развитие колец стрелковой мишени – ритм природы.....	346(426)
7 Чудо мироздания.....	360(441)
8 Из мастерской Новой Медицины: трисомия 21, так называемый синдром Дауна или монголизм.....	363(445)
8.1 Теоретические соображения.....	371(454)
8.1.1 Теоретические соображения об изменении хромосом.....	372(455)
8.2 Терапия синдрома Дауна.....	373(457)
9 Перспектива: Три биогенетических закона Новой Медицины.....	375(461)
9.1 «Кирпичики природы» при зарождении и развитии детского организма.....	377(464)
9.2 Биогенетический закон Эрнста Геккеля.....	380(468)
9.3 1-й биогенетический закон Новой Медицины.....	381(469)
9.4 2-й биогенетический закон Новой Медицины.....	381(469)
9.5 3-й биогенетический закон Новой Медицины.....	382(471)
9.5.1 Роды.....	386(476)
9.5.2 Кормление грудью.....	387(478)
9.6 Однойцевые комплементарные близнецы.....	388(479)
9.6.1 Что означает комплементарное поведение правши/левши у однойцевых близнецов с точки зрения эволюции?.....	392(483)
10 «Топор Трнавы».....	394(487)
11 Регистр таблиц.....	397(491)
12 Научная таблица Новой Медицины.....	405(501)
12.1 Внутренний зародышевый листок – Энтодерма (желтый).....	406(502)
12.1.1 Левая сторона ствола мозга.....	412(507)
12.1.2 Правая сторона ствола мозга.....	418(513)
12.2 Средний зародышевый листок = мезодерма (оранжевый).....	425(520)
12.2.1 Мезодерма мозжечка (старая мезодерма = оранжево-желтый).....	426(522)
12.2.1.1 Левое полушарие мозжечка.....	426(522)
12.2.1.2 Правое полушарие мозжечка.....	429(525)
12.2.2 Мезодерма большого мозга (белого вещества) = новая мезодерма.....	432(528)
12.2.2.1 Белое вещество - левое полушарие головного мозга.....	433(529)

12.2.2.2 Белое вещество – правое полушарие головного мозга.....	437(534)
12.2.3 Средний мозг / мезхочдерма большого мозга.....	442(539)
12.2.3.1 Средний мозг (часть ствола мозга, слева).....	443(540)
12.2.3.2 Средний мозг (часть ствола мозга, справа).....	444(541)
12.3 Внешний зародышевый листок = эхтодерма (красный).....	445(542)
12.3.1 Раковые заболевания с язвенной карциномой плоскоклеточного эпителия в СА-фазе.....	446(543)
12.3.1.1 Кора головного мозга – левое полушарие.....	447(544)
12.3.1.2 Кора головного мозга – правое полушарие.....	454(552)
12.3.2 Раковые эквиваленты	462(560)
12.3.2.1 Раковые эквиваленты – левое полушарие.....	462(561)
12.3.2.2 Раковые эквиваленты – правое полушарие.....	466(565)
13 Справочник терминов.....	470(569)
14 Верификации Новой Медицины.....	484(589)
14.1 Вена, 6 сентября 1984 года.....	484(589)
14.2 Вена, 9 декабря 1988 года.....	487(590)
14.3 Гельзенкирхен, 24 июня 1992 года.....	489(591)
14.4 Бургау, 27 января 1993 года.....	492(593)
14.5 Вильжюиф, 20 августа 1997.....	497(596)
14.6 Трнава.....	502(599)

1 Влияние гормонов на протекание болезни

При понимании психозов, более подробно рассмотренных в последующей главе, мы снова и снова сталкиваемся с решающим влиянием, которое является причиной многих возможных констелляций: это влияние *гормонов*! И если будет часто говориться, как при депрессивной констелляции, о «гормональном пате» или о транспозиции конфликтов, очагов Хамера и раков органов после кастрации или гормональной «терапии», то, конечно, найдутся многие среди вас, кто захочет знать, как это вообще происходит с половыми гормонами, что означают понятия «мужского» и «женского» и каково значение множества комбинационных вариантов. Мы попытаемся выявить это в грубых очертаниях, причем на первом плане всегда стоит связь с конфликтами, очагами Хамера и связанными с ними раковым заболеванием органа, то есть применение на практике.

Не беря во внимание побочные формы и уровни распада, мы по существу различаем 3 различных типа половых гормонов

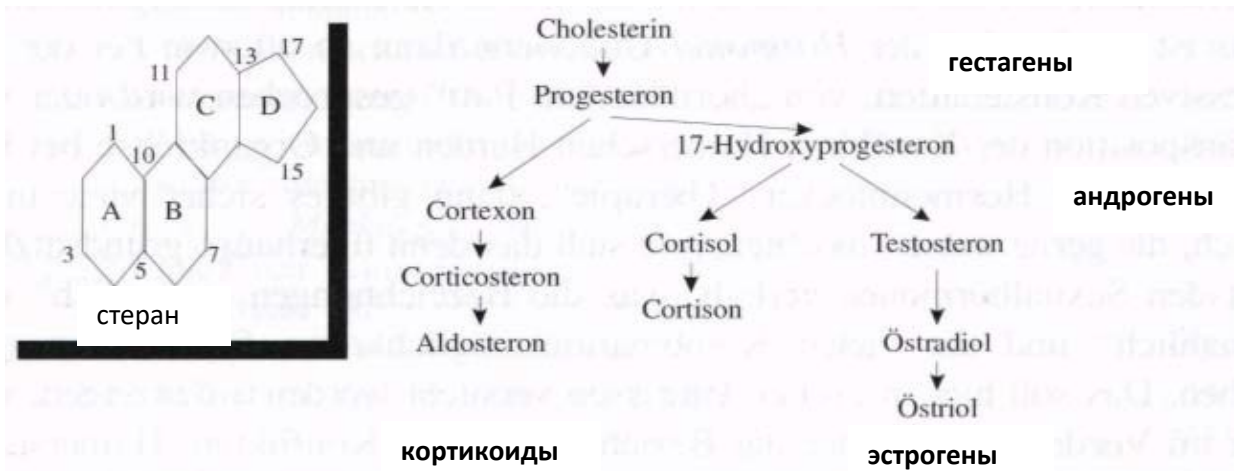
1. мужской гормон или тестостерон
2. женский гормон или эстроген (= фолликулостимулирующий гормон)
3. гормон беременности, или гестаген (= гормон желтого тела)

Если мы рассмотрим в этом контексте наших ближайших биологических родственников, млекопитающих, то задача или цель различных гормонов можно легко обнаружить:

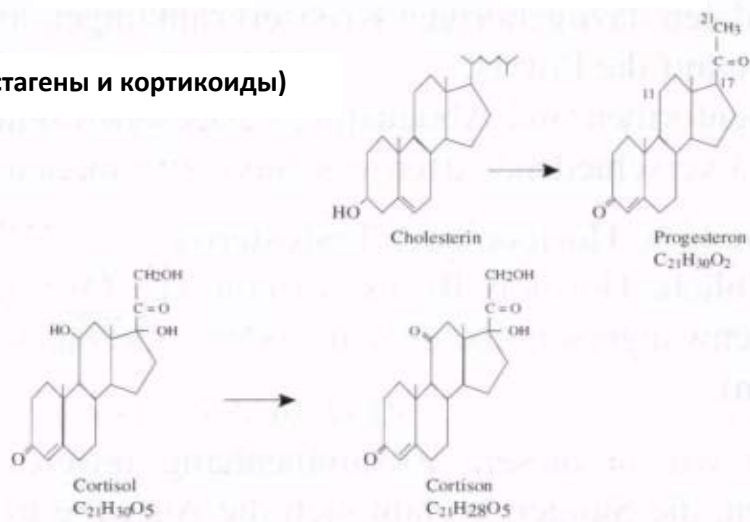
1. Мужской гормон или тестостерон влияет на репродуктивную способность и половое влечение мужского индивида.
2. Женский гормон или эстроген вызывает страсть, желание, у животных течку или у человека: готовность любви и овуляцию у женщины.
3. Гормон беременности способствует сохранению и регулированию беременности.

До сих пор вроде бы всё понятно каждому. Но дьявол и здесь кроется в деталях! Потому что у всех особей присутствуют все гормоны, но решающим является их особое сочетание! И именно к этому сводятся наши размышления.

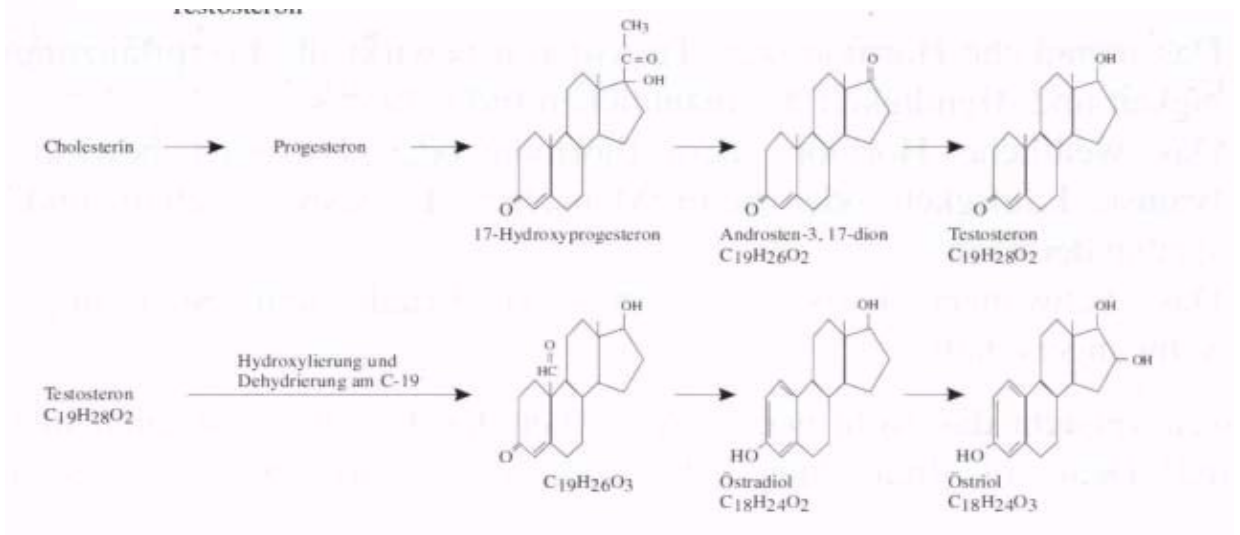
Здесь мы специально хотим опустить весьма сложные промежуточные стадии между мозгом и половыми железами, то есть гипоталамусом и гипофизом, и их взаимодействующими активациями и нейтрализациями, ограничившись лишь «конечными эффектами» в соотношении между психикой, мозгом и гормонами.



C₂₁-стероиды (гестагены и кортикоиды)



C₁₉-стероиды (андрогены). Самый важный представитель андрогенов это тестостерон.



Предыдущая схема формул предназначена только для того, чтобы дать вам обзор взаимосвязей половых гормонов и их основной формы, холестерина, который, в свою очередь, в качестве основного ингредиента имеет липид стеран, строительный блок, состоящий из 4 углеродных колец.

Гестагены, андрогены, эстрогены и кортикоиды происходят из холестерина, который в значительной степени поглощается с пищей, но также может быть синтезирован⁸ самим организмом.

Очень интересно, что мужской тестостерон образуется как в яичках и коре надпочечников, так и в яичниках у женщины! Точно так же женский гормон эстроген образуется не только в яичнике и коре надпочечников, но и в яичках мужчины. Но у средней женщины вырабатывается только одна шестая от количества тестостерона, вырабатываемого мужчиной. Это соотношение нельзя применить к эстрогенам, потому что они постоянно меняются (овуляция - беременность - грудное вскармливание). Но, конечно, мужской организм также образует эстрогены (фолликулярный гормон) в яичках и коре надпочечников (*Zona reticularis*).

Между тестостероном и эстрогеном, то есть между чисто мужским и женским гормоном, находится прогестерон, или «гормон желтого тела», или гормон беременности, который образуется в желтом теле яичника и в детской плаценте и служит сохранению и беспрепятственному протеканию беременности. Этот гормон обладает слегка вирилизирующим¹⁰ действием, так как тормозит выработку эстрогена, на чем основана вирилизация приема противозачаточной таблетки. На мужчин же прогестерон, если он принимается экзогенно (например, с питьевой водой), производит напротив девирилизирующий эффект, что возможно вызывает внезапный рост количества «женственных мужчин», т. н. «тюфяков».

Половые гормоны действуют на каждую отдельную клетку тела и изменяют ее соответственно полу, и особенно сильное влияние - правда взаимодействуя - они оказывают на мозг. Хотя т. наз. взаимодействие органов на мозг и психики на мозг для нас привычно, в отношении же половых гормонов оно имеет особое измерение.

Можно выявить ряд интересных явлений:

1.1 Действие искусственно введенных андрогенов или эстрогенов

Вероятно, большинству из Вас известны опыты на животных, например, где молодым животным скармливали андрогены или эстрогены, которые способствовали более раннему половому созреванию. В переводе на наш биологический язык конфликтов это означало бы, что мозг может быть слишком рано «латерализован». «Латерализован» означает, что, например, если кормить молодого петушка тестостероном, то у него, если он вдруг начинает кукарекать, включается право-периинсулярная территориальная область. Конфликтно тогда такой искусственно преждевременно созревший птенец реагирует совершенно иначе, чем реагировал бы в нормальных условиях на те же события. То же самое, конечно, по аналогии относится и к преждевременному женскому созреванию.

Хотя мозг по-прежнему остается управляющим органом для всего организма, экзогенно его можно детерминировать гормонами, чрезвычайно важное явление, как мы еще увидим.

⁸Синтез = Состав, Структура

¹⁰Вирилизация = Маскулинизация

¹¹ экзогенно = возникший вне организма, проникая в организм извне

1.2 Изменение сексуальности при кастрации

Кастрация – это чудовищное вмешательство в целостный организм! Это не только потеря одного или двух небольших органов, таких как яичники, но и в большинстве случаев приводит к немедленной транспозиции латерализации в противоположную сторону мозга. Женский организм, хотя и не всегда, но, вероятно, в большинстве случаев, гормонально вдруг превращается в мужской организм, в котором теперь преобладают андрогены, продуцируемые в коре надпочечников. Одновременно пациентка, у которой удалены или «лечились» облучением или цитостатиками яичники, до сих пор реагировавшая левой женской стороной, после кастрации начинает реагировать право-периинсулярной областью территории. Одно и то же событие теперь приобретает совершенно другое *значение* и качество, чем оно имело бы раньше.

Следствием, в свою очередь, является то, что возникает совсем другой рак (например, рак бронхов), чем возник бы обычно у женщины, прежде чем она была стерилизована, а именно рак горла. Таким образом, до кастрации, на определенное драматическое событие она отреагировала бы с СДХ женского конфликта страха/испуга, если оставаться в приведенном описании, но после кастрации это будет СДХ конфликта страха за территорию.

Существует, однако, не только окончательная кастрация, при химио-цитостатической «терапии» или облучении в зависимости от дозировки происходит даже временная кастрация и транспонированная латерализация на уровне мозга. С точки зрения психической и мозговой ситуации, дело настолько опасное, что можно только отчаяться от невежества и беззаботности учеников медицинской магии.

1.3 Влияние гормонов на т.н. «гормональный пат» при территориальном конфликте с депрессией

В Новой Медицине мы, как известно, понимаем под «гормональным патом» ситуацию, когда у пациента как раз уравновешены женские и мужские гормоны, но с довольно небольшим перевесом женской или мужской составляющей. Хотя эта область также рассматривается в главе о психозах (депрессиях), она обязательно относится и сюда. Любая манипуляция с констелляцией гормонов в направлении «гормонального пата» может мгновенно привести к депрессии в случае возникновения территориального конфликта! При этом мужские гормоны совсем немного перевешивают. Разрешение конфликта обычно несравненно сложнее, чем если бы нам предстояло только решение «простого территориального конфликта», потому что в такой депрессивной фазе пациент менее открыт для рациональных соображений, чем тот, кто находится «только» в активной фазе территориального конфликта.

В гормональный пат пациент может попасть практически с 4 сторон: блокируя излишки одного компонента или замещая недостаток другого компонента. Уменьшение одного компонента медицинские ученики магии достигают в недостатке разума и совести посредством оперативной, радиогенной и цитостатикогенной *кастрации*, а также используя гормональные блокаторы.

Важно знать, что гормональный пат относителен, в какой-то мере пат между мужским и женским гормональным фоном, то есть между андрогенами и эстрогенами. Но играют ли в этой патовой ситуации гестагены, возможно, даже кортикоиды, дополнительную роль, мы не можем сказать наверняка, пока не изучим 100 пациентов с депрессией на изменение их частичных гормональных параметров: до, во время и после их депрессивной фазы. Но хотя мы еще не знаем точной частичной гормональной констелляции, мы можем без сомнения вывести этот гормональный пат из клинической симптоматики.

1.4 Влияние гормонов на т.н. «констелляцию полушарий»

Под «констелляцией полушарий» мы понимаем такую гормональную констелляцию, при которой ритм обоих полушарий большого мозга не только отличается от основного ритма, но эти «отклонившиеся ритмы» еще и отличаются друг от друга. Констелляция полушарий является одновременно «шизофренической констелляцией» или ее синонимом.

Этой констелляцией полушарий с шизофренической констелляцией пациент может пострадать от СДХ совершенно разных конфликтов. Достаточно двух конфликтов страха, если они локализованы в разных полушариях. Женщины правши страдают на протяжении половой зрелости первым конфликтом в левом, «женском полушарии», тогда как у левши первый конфликт во время полового созревания локализуется в правом полушарии. Для всех конфликтов головного (большого) мозга эта схема обязательна!

Но если изменяется гормональный фон, то факультативно меняется и конфликтное ощущение. Это означает, что одно и то же событие обрабатывается совсем по-другому и, например, в случае менопаузы при вирилизации у женщин именно «конфликт покинутости» воспринимается уже не как женственно-сексуальный конфликт «несовокупления», а как территориальный конфликт в мужском понимании. Между женским способом реакции и оужествленным способом реакции или между мужским способом реакции и оженствленным способом реакции индивиды могут жить годами в «гормональном пате», в котором обе реакции возможны, в зависимости от того, как тяжело ударяет конфликт и, например, в какой фазе цикла женщина пострадала от конфликта.

Поэтому констелляция полушарий при «гормональном пате» может наступить гораздо легче, чем при однозначной половой выраженности. Это и понятно, ведь если возможно и женское и мужское восприятие, тогда и конфликты (у правши, например) в случае СДХ могут возникать то на левой женской, то на правой мужской стороне мозга. Но как только с каждой стороны локализуется хотя бы один активный очаг Хамера, то наступает «шизофреническая констелляция»!

Еще сложнее все это дело становится тогда, когда например, женщина, пережившая СДХ сексуального конфликта, на время конфликта становится ановуляторной¹³, т. е. больше не имеет овуляции, а именно - производство эстрогена *тормозится*. Овуляция возвращается только после того, как произошло разрешение сексуального конфликта, биологически говоря, женщина снова совокупляется. Но в этой активной фазе конфликта до конфликтолиза женщина может реагировать по-мужски, в зависимости от исходного гормонального фона и степени блокады эстрогена.

Поэтому такие пациенты с активным конфликтом, например, сексуальным, а у мужчины территориальным, находятся в постоянной опасности, при следующем ударе СДХ конфликта отреагировать контра-латерально, как психически, так и церебрально и на органе и моментально

попасть в «шизофреническую констелляцию», причём пациент на всех 3 уровнях, психики, мозга и органов, биологически находится в «новом измерении»; компьютер мозг переходит в особую, для каждой шизофренической констелляции специфическую программу!

¹³ановуляция = Женское бесплодие, связанное с отсутствием овуляции.

Еще больше все усложняется тем, что в таком случае пациентам, естественно, приходится страдать шизофренической «депрессивно-маниакальной констелляцией» или шизофренической «маниакально-депрессивной констелляцией», причем клинически перевешивает то один компонент, то другой. Без знания этой системы лечение таких пациентов, однако, весьма проблематично, потому что они были, например, в «шизофренически-депрессивной» ожесточенности, растерянности, меланхолии и недоступности. Следовательно, от таких пациентов практически ничего не удавалось узнать, и приходилось ограничиваться описанием симптоматики. Поэтому причинно-следственная терапия была невозможна, оставалась медикаментозная симптоматическая псевдотерапия вплоть до «седации» и «медикаментозной смирительной рубашки». Это значило: «Да, господин Хамер, а что же еще надо делать с такими пациентами?»

В будущем вы будете получать удовольствие от того, чтобы выяснить, как хорошие детективы психики, какие два шоковых переживания (СДХ) «свели человека с ума». Потому что теперь я Вам открыл ключ, с помощью которого вы можете открыть двери в душу этих бедных людей. Будьте осторожны, это не «безумец», а такой же человек, как мы с вами. И едва вы произнесли слово «Румпельштильцхен», повернули ключ в замке двери его души, чары спадают с его души, и он снова становится таким же «нормальным», как и раньше. С наследственностью это не имеет ничего общего. Можно унаследовать только, например, склонность к двойственному гормональному фону, склонность к гормональному пату. Но нет жизненной необходимости заболеть, если попробовать избегать СДХ и конфликты или как можно быстрее их решать и перерабатывать в случае первого СДХ.

Заметь:

Существуют два условия для шизофренической констелляции:

1. Оба полушария колеблются не в основном ритме.
2. Оба полушария колеблются в разных ритмах.

1.5 Влияние гормонов на характер и на тип характера человека

Писатель так описывает молодую девушку: мягкая, обаятельная, ласковая и нежная, ее лицо излучает грацию и отзывчивость. Другой писатель позднее описывает эту девушку как постклимактерическую, типичную свекровь: сварливая, своенравная Ксантиппа с жестким, мужским лицом, типичный сержант с растительностью на лице и низким голосом, претендующая на неограниченное господство на своей территории. Точно так же из мощного, мужского героя может стать старый женственный тьюфак, который позволяет собой вертеть, как кому заблагорассудится.

Что такое характер?

Очень трудно определить характер биологически, потому что многие группы исследователей и манипуляторов души, к которым надо причислить психологов, психиатров, теологов, философов,

политиков, гуру всех мастей и журналистов, почти все считают, что они арендовали монополию на определение характера. Все они вряд ли согласились бы с моими высказываниями. Тем не менее, мы не можем избежать досконального изучения связи между мозгом и гормонами и соотнести их с тем, что мы обычно называем характером.

Человеческий т.н. характер в настоящее время оценивается с нескольких точек зрения, в основном моральных. Но их можно воспитывать и перевоспитывать почти по своему усмотрению. Если человек на войне застрелит целый отряд вражеских солдат, то он считается героем. Если в мирное время он застрелит только одного из них умышленно, то он будет считаться убийцей. Пилоты бомбардировщиков, которые в последнюю мировую войну ночью за ночь в огромных группах бомбардировщиков убивали сотни тысяч беззащитных женщин и детей - я сам, будучи маленьким мальчиком, годами трепетал в таком бомбовом подвале большого города, - сегодня считаются героями. Если бы такой пилот бомбардировщика позже убил одну-единственную старушку или ребенка, которых он один в то время каждую ночь убивал сотнями, то он считался бы презренным убийцей.

Так что же такое характер?

Здесь нам поможет взгляд на мир животных. Ведь если мы знаем, что биологические конфликты и СДХ человека и (млекопитающих) животных переживаются аналогичным образом, то мы должны честно признать, что причины и конstellляции такого рода биологических конфликтов также должны быть сопоставимы. Эти причины и конstellляции включают в себя не только наш мозг, но и гормоны или соответствующую гормональную конstellляцию нашего организма. Поэтому вполне законно рассматривать эти гормоны в корреляции с тем, что мы обычно называем характером. Животное ведет себя невинно, следуя коду своего мозга. Лев ни храбр, когда убивает зверя, потому что он голоден, ни труслив, когда он пропускает антилопу гну мимо себя на небольшом расстоянии, потому что он сыт. Имеет ли теперь курица «трусливый» характер, потому что она трепещет перед нами, людьми, или у нее, как у наседки, особенно «смелый характер», потому что она клюет даже взрослого человека, который слишком близко подходит к ее гнезду? Но это еще не всё: с тех пор, как у нас появились исследователи поведения животных, постепенно стало известным, что человек и животное формируют свой характер, свой особый склад только в значительной степени благодаря тому, что выполняет определенную функцию. У волка нет собственно характера, он образует свой характер, прежде всего, благодаря своему положению и функциям в стае. Это положение меняет и его гормональную конstellляцию посредством кода мозга, ибо, например, как начальник стаи, он растет со своей задачей, так же, как мать растет со своей задачей, и ее гормональная конstellляция совершенно иная, чем у женщины, у которой детей нет.

Если мы рассмотрим различные типы людей и их характеры с точки зрения гормональной конstellляции, то надо учитывать следующее: любая классификация может быть только произвольной и грубой, потому что в расе *Homo sapiens* существует бесконечно много оттенков даже внутри разных рас.

Если мы выделим основные типы, которые описал Эрнст Кречмер в книге «Строение тела и характер», маленьких, толстеньких, подвижных пикников¹⁴ и стройных высоких, более замкнутых лептосомов¹⁵ вместе с атлетами, то можно грубо сказать, что пикник больше склонен к подавленности, в то время как лептосомы и атлеты должны быть, как представляется, более склонны к шизофренической конstellляции. По большому счету Кречмер наблюдал правильно, но он не знал, почему это так. Пикнические мужчины общительны, непоседливы и уживчивы («нет торжества без Мейера»). У них относительно меньше тестостерона, чем у лептосомов и атлетических мужчин, но зато больше эстрогенов. Взамен у них очень чуткая мягкая и

многослойная, почти женская душа. Вот почему во время территориального конфликта они очень легко попадают в гормональный пат, а затем страдают депрессией. Пикническая женщина

¹⁴пикник = человек с приземистым, низкорослым и склонным к полноте телосложением

¹⁵лептосом = астенический, стройный

может страдать от такой депрессии только после менопаузы, потому что у нее соотношение андрогенов/эстрогенов после менопаузы обычно увеличивается в пользу андрогенов, в то время как у пикнического мужчины оно увеличивается в пользу эстрогенов.

Лептосомы и атлеты, причем лептосом означает стройный, изящный, жилистый тип, также страдают от территориальных конфликтов, возможно, даже больше, чем пикники, которые могут лучше устроиться, и являются более дипломатичными. Но лептосомы и атлеты редко попадают в гормональный пат, так как у них высокий уровень андрогенов, но мало эстрогенов. Поэтому у них вообще не такая богатая внутренняя жизнь, как у пикника, они более замкнуты («О чем мы будем молчать следующие полчаса?»), но являются зато более мужественными и типичными хозяевами территории. В шизофреническую констелляцию на самом деле может попасть любой из двух типов. Но если во время депрессии ударяет еще один очаг Хамера в коре противоположного полушария, то это протекает не как т.н. шизофрения, а практически всегда как «параноидальная депрессия». Но поскольку лептосомы и атлеты редко могут впасть в депрессию, потому что они не попадают в гормональный пат, то любая шизофреническая констелляция при констелляции полушарий постоянно склоняется к так называемой шизофрении. Все сказанное о лептосомах и атлетах относится только к мужчинам.

Лептосомы и атлетические женщины имеют больше андрогенов в половозрелый период, чем пикнические женщины. И поскольку женщины сегодня почти не имеют детей и, кроме того, в основном принимают противозачаточные таблетки, мы часто видим женщин с территориальным конфликтом и депрессией именно среди этих типов. Уже сейчас очень тяжело и с каждым днем становится все труднее говорить о нормальном и ненормальном. Если определять как «нормальное» то, что делает большинство, многое уже не соответствует. То, что на самом деле является паранормальным по коду нашего мозга, не может стать нормальным только потому, что большинство сегодня так делают. Именно лептосомная и даже атлетическая женщина вырастает в настоящую женщину сильнее, чем пикническая женщина, только через беременность и роды, в то время как пикническая девушка часто уже в 12 или 13 лет является «полноценной женщиной», и она уже обладает всем женским репертуаром.

Этого короткого экскурса должно быть достаточно. Я считаю, что он достаточно показывает трудности, с которыми мы сталкиваемся в принципе и сегодня в частности. Насколько увлекательно разнообразие различных типов людей, настолько разнообразны и возможные гормональные констелляции и конфликтные констелляции, которые, в свою очередь, могут возникать из возможных различных гормональных констелляций. Я не хочу пробовать больше, чем показать для вас трудности, которые следует тщательнее исследовать в зависимости от типа, частичного фона отдельных гормонов, гормональной фазы (этап созревания яйца, беременность, период лактации, т. н. регулярная менструация или кровотечения после выкидыша от противозачаточных таблеток и т. д.), а также от возраста и биологической функции (семьянин, одинокий и т. д.). Но, пожалуйста, не с анкетой! И помните, что вы должны остерегаться злоупотреблять данными о своем собрате пациенте, чтобы смотреть на него сверху вниз. Вы не должны обращать его в свой собственный тип, но вы должны помочь ему реализовать свой собственный тип, насколько это возможно. Я не могу ответить вам на вопрос, что такое на самом деле характер, еще меньше, каково именно влияние гормонов, в какой

конstellляции и в каких биологических условиях, на характер или различные характеры. Достаточно, если вы поразмышляете об этом.

1.6 Влияние гормонов на гомосексуальность, отношения лезбиянок

Есть многое, чему нас учат, даже предписывают делать или не делать, даже через суд - и что все же в высшей степени является ненормальным. С другой стороны, есть вещи, которые сегодня считаются ненормальными, но которые, тем не менее, биологически нормальны. Опять же, взгляд на наших родственников (млекопитающего) животного мира поможет нам. Я думаю, что особенно чистое отношение к сексуальности, похоже, имели древние греки.

Если выпустить в степи 11 волков разного происхождения, то через короткое время образуется крепкая стая. Волкам для этого не нужны ни Павел, ни Мухаммед. Код их мозга говорит им, что нужно делать и как поступать, говорит более слабому, чтобы он предложил горло для укуса в знак своего подчинения, говорит более сильному, чтобы он воздержался от укуса и что он не должен кусаться, потому что стая из 11 сильнее стаи из 9 волков. Код мозга точно говорит волкам, как распределяется добыча, в любом случае, как ее окружают и охотятся на нее, он говорит волкам, когда время спаривания и когда оно подходит к концу, как нужно воспитывать и обучать щенков.

Человек так наз. цивилизации больше ничего не знает. Это начинается уже с того, что мы не знаем, что мы можем есть. Из этого мы и делаем мировоззрения. Мужчины больше не знают, как выстроить территорию, у них даже нет желания делать это, они предпочитают оставаться одинокими софтами. Женщины уже не знают, как рожать своих детей. Для этого выбрали самую глупую позицию, а именно – на спине, да еще по возможности вместе с другими, чтобы постепенно сойти с ума. Между тем, к счастью, здесь произошли большие улучшения под ключевым словом «возвращение к естественным родам». Раньше же «цивилизованная» женщина после родов прекращала кормить грудью и укладывала крошечного червячка в кровать одного, по возможности подальше от любого физического контакта. Для воспитания младенца и ребенка берутся нянечки, воспитатели детских садов и учителя, которые «научились этому», хотя сами часто никогда не имели собственного ребенка.

Рассматривая на этом фоне, что в нашем т. н. цивилизованном обществе практически ничего больше не происходит «нормально», т. е. в соответствии с биологическим кодом, то уже не оправданно вообще считать только геев, лезбиянок и людей с Эдиповым комплексом или даже двоеженцев «аномальными». Потому что они, конечно, не более ненормальны, чем женщины, которые каждый месяц принимают свою упаковку противозачаточных таблеток и вызывают искусственную блокаду яичников.

1.6.1 Гомосексуальность

У наших родственников-млекопитающих гомосексуализм в определенных рамках – вполне нормальная вещь. Вожаком стаи может быть только один, только шеф территории. Младшие самцы животных, которым еще не разрешают совокупляться (это разрешено только шефу!), и пожилые особи, которым уже не разрешено совокупляться, формируют факультативную роскошь природы на случай катастрофы, если шеф и его преемники погибнут. Они образуют «резервный банк». (Правда, на главный пост среди вторых волков претендуют только те, кто находится в

шизофренической констелляции). Но в природе все имеет свой смысл и цель, так же как и гомосексуализм. В отличие от нас, людей, где гомосексуализм обычно становится биологическим тупиком, у животных время от времени такой «резервный экземпляр», находящийся в шизофренической констелляции, становится шефом, если территория внезапно освобождается. И смотри-ка, с этой минуты он меняется, становится абсолютно гетеросексуальным и великолепным экземпляром шефа территории! И у нас, людей, делает из мужчИнки мужчину на самом деле только территория, которую нужно защищать. При наших сегодняшних повсеместно распространённых одиночках-тюфяках мы всегда размышляем, являются ли они тюфяком, потому что у них нет территории, или у них нет территории, потому что они тюфяки. Опять же, мозг, как компьютер нашего организма, является штаб-квартирой, которая решает, какую функцию получает индивид. Даже у нас, людей, мальчики или подростки, как мы говорим, в возрасте от 10 до 15 лет вполне гомофильны: они идут «в огонь и воду», клянутся друг другу кровным братством, они самые «закадычные друзья» и прямо-таки неразлучны!

Но это лишь временная фаза, очень нормальная и необходимая! Эта гомоэротическая фаза защищает мальчишек. Она дает им возможность до 15 или 16 лет иметь свободное пространство и не считаться конкурентами и соперниками мужчин, потому что как только эта гомоэротическая фаза заканчивается и начинается гетеросексуальная фаза половой зрелости, они соперничают с мужчинами со всеми недостатками и опасностями, которые с ней связаны.

Законно понимать гомосексуализм мужчин в большинстве случаев как расстройство созревания. Но это не значит, что расстройство созревания должно происходить только между 10 и 15 годами. Это обозначает, что мужская особь никогда не выходила из этой гомоэротической фазы. Такое вполне может достаточно рано обозначиться, так что уже довольно рано можно видеть, куда направится путешествие. Без второго волка волчья стая существовать не может.

Здоровый мужчина, шеф и защитник территории, имеет достаточное количество эстрогенов, но еще больше андрогенов. Таким образом, существует два варианта нарушений созревания:

1. Тип: Обильно андрогенов, но слишком мало эстрогенов. Расстройство созревания заключается в недостатке эстрогенов. Эти мужчины амбивалентны или факультативно геи, неуклюжи, негибкие, нечувствительны, круты, тип грубого ландскнехта. Он чувствует себя наиболее комфортно в обществе мужчин.
2. Тип: Обильно эстрогенов, но слишком мало андрогенов. Расстройство созревания заключается в недостатке андрогенов. Эти «самцы» чувствуют себя почти как женщины, часто очень чувствительны и чутки, суперэстеты. Они преимущественно актеры, танцоры, музыканты, фотографы или дизайнеры и др. Они «женские гомосексуалисты».

1-й тип направляется скорее в сторону лептосомного или атлетического типа, 2-й тип больше склоняется к пикническому типу. Для начальника или правителя территории они оба не годятся, да и не хотят ими быть. Первый тип чувствует себя слишком негибким и неподвижным для этого, другой тип чувствует себя слишком слабым для этого. Хотя начальник территории испытывает расположение от обеих групп гомосексуальных типов, но отвечает на них взаимностью только в том случае, если терпит своих «почитателей». И в этом, кажется, есть и более глубокий смысл. То, что эти два типа обычно объединяются в «парочки», кажется мне особенно значимым изобретением природы. С женщинами у обеих этих групп нет никаких отношений: первый тип не может соперничать женщине вообще, потому что у него для этого отсутствуют эстрогены, 2-й тип может соперничать женщине оптимально, но у него нет для этого никакой мотивации или аффинности по причине недостатка андрогенов. Он ведь как бы сам себе женщина. В лучшем случае с мужественными женщинами такие «самцы» могут

установить своего рода дружбу, в то время как тип 1 также может (амбивалентно) общаться с очень женственными женщинами, которые готовы отказаться от психического общения.

Особенно много конфликтов мы видим в том, что женщины хотят «обратить» гомосексуалистов, бессмысленное предприятие, «любовь к неподходящему объекту».

Заметьте, гомозротика в природе имеет свой смысл у молодых особей мужского пола, чтобы быть терпимыми начальником территории. Но наши незрелые «старые гомосексуалисты» также могут быть важной частью семьи, потому что они не представляют конкуренции для босса, не хотят иметь ничего общего с женщинами и охотно подчиняются боссу.

Посмотрите еще на так называемые лесбийские отношения среди женщин: здесь мы также видим перед и во время раннего полового созревания молодых девушек, которые желанны друг другу и испытывают искреннюю привязанность, самые закадычные подруги из всех лучших подруг. Они весь день шутят и хихикают - и это вполне нормально. То, что мы видим позже в лесбийских отношениях, почти полностью - за исключением постпубертатных расстройств созревания - вызвано искусственно, а именно по причине «не имения детей». То, что матери собираются и обмениваются своими маленькими и большими заботами о своих детях, - это что-то совершенно нормальное. Только полное отклонение от биологического кода приводит к срывам, которых вообще нет в примитивных народах. Из парабологического образа жизни вывести закономерности, такие как, например, т. н. «менструации» женщины, это просто нелепость, чисто академическая игра с бессмысленностью. Невозможно заменить биологические нормы, с которыми мы жили многие миллионы лет, совершенно произвольной несистемой совместной жизни людей, введенной недавно в моду каким-нибудь социальным реформатором или пророком. Еще меньше можно попытаться считать возникающие нарушения обычными факторами. Мы, глупые люди, должны постоянно брать себе в пример умных животных, которые делают инстинктивно правильно все то, что мы после тысячи уроков все еще делаем неправильно и, видимо, никогда не захотим понять.

Гормоны, возможно, когда-то были древнейшими *курьерами* организма у человека и животных. Гормоны действуют в каждой клетке нашего организма, они состоят из биохимических кирпичиков (половые гормоны из стерана, соответственно, холестерина) и могли отправляться с кровотоком к успешному органу. Их функция позже была скоординирована в большом компьютере мозга и до сих пор расширяется, потому что она оказалась полезной и эффективной. И хотя мы уже знаем столько подробностей о различных гормонах, которые я не мог перечислить здесь из-за экономии места, секрет их влияния на наши конфликты и связь с нашим компьютером мозгом начинает немного проясняться только сейчас.

2 Так называемые психозы

Сочетание специальных биологических программ в шизофренической констелляции как «целесообразное биологическое комбинированное действие нескольких СБП с новым биологическим смыслом».

Определение трансверсальных [поперечных] психозов (шизофренических констелляций) звучит так:

Должны быть выполнены 2 условия:

1. Мозг больше не колеблется в основном ритме
2. Обе стороны (ствола мозга, мозжечка, белого вещества и коры головного мозга) колеблются в разном ритме.

2.1 Путь к выявлению причин возникновения т.н. душевных болезней и расстройств.

Своё первое запланированное место после получения апробации в качестве врача я получил в Тюбингене в психиатрической университетской клинике. Так называемые психозы, которые я там увидел, были для меня, молодого врача самым ужасным и безнадежным, что можно было себе вообще представить. Люди, даже совсем молодые люди с юношеской шизофренией (т. н. гебефренической шизофренией), которые выглядели как мы с Тобой, у которых были мечты и надежды, как у нас с Тобой, сидели там, как звери в клетке все вместе в «закрытом отделении». Никто, собственно, не знал, что же на самом деле за болезнь у этих достойных сожаления людей. При меланхолии, так наз. «эндогенной»¹⁷ депрессии, по крайней мере симптоматика довольно типовая, но при т. наз. шизоидных психозах или коротко шизофрении на сегодняшний день ни один психиатр на самом деле не может определить, что же является важнейшим критерием заболевания. Эти самые разнообразные симптомы назвать единой болезнью, уже было бы очень смело. Ибо, что общего у человека, у которого якобы «мания преследования» с тем, кто страдает принудительным мытьем, или с тем, кто в полусне «слышит голоса», или с кем-то, у кого так называемая кататония, «гневное расстройство»? И что эти картины симптомов имеют общего с различными формами депрессивно окрашенных психозов, часто чередующиеся с маниакальными фазами, напряжёнными депрессиями или так наз. инволюционными депрессиями¹⁸, то есть депрессиями во время или после менопаузы, или что они имеют общего с психозами при беременности? На самом деле ведь ничего такого, что сделало бы их общей болезнью. И все же у них есть одна общая черта, для которой народная молва нашла очень меткое обозначение: они «сумасшедшие»! Это значит: они как бы «сошли» со своего прежнего психического местонахождения.

С тех пор и по сей день я всегда испытывал и всегда чувствовал огромное желание врачевно помочь этим беднейшим из бедных. Я надеюсь и верю, что теперь мне это удалось.

¹⁷Эндогенный = возникший в самом теле, не подаваемый извне

¹⁸Инволюция = снижение активности яичников

Во всех психиатрических клиниках мира уже давно пытаются найти в предыстории пациентов причину заболевания психозом, тщетно. Правда, часто нельзя было не заметить, что радикальные, имеющие решающее значение переживания, особенно конфликтные, предшествовали внезапному появлению «психического заболевания», но при всем желании никогда нельзя было обнаружить в нем какую-либо систему. Загадка была столь же трудной, сколь и простой, как мы увидим в дальнейшем в этой главе.

Если кто-то из вас, дорогие читатели, что-то понимает в психиатрии или когда-нибудь задумывался об этом «самом распространенном в мире заболевании», то в конце этой главы у вас как будто пелена упадет с глаз, и вы скажете: Ах, да, теперь все ясно! На самом деле это и не могло быть иначе! О том, что шизофрения, в переводе «расщепленное мышление», может проистекать из того, что полушария мозга думают не в «одном такте», некоторые уже догадывались. Но что это может произойти в результате двух различных активных биологических конфликтов, до этого до сих пор никто не додумался, хотя на самом деле задним числом это так ясно. Почти во всех психиатрических клиниках сегодня есть компьютерный томограф, но никто никогда ничего не замечал, потому что психиатры обычно ничего не понимают в КТ головного мозга, а нейрорадиологи не интересуются (биологическими) конфликтами. У 99% т. н. шизофренических пациентов вообще не осуществляется КТ мозга, «потому что отсутствуют неврологические отклонения».

Можете быть уверены, дорогие читатели, до того, как я написал эту главу, я много лет напряженно размышлял о возможной связи биологических конфликтов и психозов. То, что есть закономерности в отношении так наз. эндогенной депрессии (которые совсем не являются эндогенными), я выяснил еще до моего Исследования инфаркта в Венской университетской клинике в 1984 году и даже опубликовал. Шизофрения доставила мне больше хлопот. Но это было больше связано с недостаточным сотрудничеством моих бывших коллег, которые в основном отказывались делать компьютерную томографию мозга у пациентов с шизофренией. Мне помогло то, что благодаря своей деятельности в психиатрической клинике Тюбингена я точно знал всю проблематику постановки диагноза. То, что один называет психозом, другой называет «нервным срывом» или говорит о том, что пациент «съехал с катушек», «дурочится» или «подурил». Плохо для пациента, когда отчет о результатах обследования университетской клиники говорит о психозе. Тогда такой бедный человек на всю оставшуюся жизнь превращается в «чудовище». Даже если с ним все еще «обращаются достойно», его все равно никто больше не принимает за полноценного человека. Повсюду он вглядывается в жалостливо-снисходительные лица. Он обычно подвергается принудительному выходу на пенсию и практически исключен из сообщества людей, которых можно принимать всерьез. Да ещё и, как это часто бывает, прямо-таки авантюрно. В Тюбингене молодой бывший коллега хотел стать «специалистом по сновидениям». Это было и остается в психиатрии время от времени довольно большой модой. Когда он расспрашивал пациента, у которого никто не знал, что же у него может быть, так как собственно ничего не совпадало, о его снах, то тому показалось, что ночью во сне он слышал, как говорит его мертвая мать. Чрезмерно усердный помощник помог еще немного и спросил, было ли это в полусне. Пациент признался, что наполовину да и наполовину нет, во сне не знаешь, проснулся ли уже или еще нет. Теперь ученик Эскулапа¹⁹ нанес решающий удар: может быть, он уже проснулся, когда, как ему показалось, он услышал голос матери? Ничего не подозревающий пациент не мог этого полностью исключить, не подозревая, к чему клонит доктор. Едва тот услышал половину «признания» этой возможности, как великий инквизитор тут же прервал

инквизицию и с удовлетворенным лицом большими буквами написал на первой странице: «Vox!» Vox означает голос, то есть: Пациент слышит голоса. Для бедного пациента,

¹⁹Эскулап = греч.- рим. мифология: Бог врачевания

таким образом, был подписан его собственный моральный смертный приговор: ведь слышать голоса - значит: больной шизофреник. И раз шизофреник – то навсегда шизофреник. Одна-единственная неосторожная секунда погубила пациента до конца его жизни, но в основном, конечно, беспринципно циничная чрезмерная усердность молодого доктора. С этого момента никто больше не интересовался сновидениями пациента, диагноз был готов, он гласил: параноидная галлюцинаторная шизофрения. И от этого диагноза пациент обычно не избавляется до конца жизни ... Раз сумасшедший – навсегда сумасшедший!

Если в недалеком времени, когда будет только одна медицина, и историкам медицины придется потрудиться, чтобы проследить отдельные шаги открытия Новой Медицины, то они обнаружат, что эти отдельные шаги познания отнюдь не падали мне с небес, а часто это была утомительная, длительная борьба, особенно с заученными наизусть заблуждениями.

Даже если вы открыли что-то новое, вы всегда рискуете вернуться к старым схемам мышления. Пока в науке обнаруживаются только «маленькие шаги нового», это вряд ли приносит проблемы. Совсем другое дело, когда целая (псевдо-)наука признается в значительной степени или почти полностью ложной. Тогда начинается ад! Потому что правильным и, главное, авторитетным считается то, что все считают правильным. И я честно хочу признаться, я и сам часто возвращался мысленно к старым догмам, хотя у меня уже были свои новые познания. Мне помогло изучение физики, где я узнал, что эмпирические знания и мировоззренческие выводы из этого - это разные вещи. Так еще два года, после того, как я уже открыл 1-й и 2-й Биологические Законы природы, я думал, что на рак нужно смотреть как на нечто вредоносное. Я ошибочно говорил о «коротком замыкании» в компьютере мозга. Только с 3-м и 4-м Биологическим Законом природы практически неизбежно пришёл и 5-й Биологический Закон Природы. Таким образом, я понял, что все эти явления, которые мы чисто симптоматически называли «болезнями», являются лишь частями соответствующих Специальных Биологических Программ (СП).

Первые два Биологических Закона природы были и остаются правильными, но мировоззренческие выводы, которые я из них сделал, были неправильными, т. е. случался возврат к старым устаревшим схемам мышления «добро» - «зло» или «доброкачественный» - «злокачественный».

Нечто подобное было обнаружено также при так называемых психозах: причины депрессий, маний и т. н. шизофренических констелляций я осознал, как я считаю, правильно. Но тогда я думал, что смысл этих шизофренических констелляций нужно видеть в том, что «ничего больше не работает», т. е. компьютер мозг переключился на «Error». Это снова был рецидив старых, неправильных схем мышления. Даже мое представление о том, что смысл этого «защёлкивания» может заключаться в ожидании лучших времен, когда, возможно, можно будет разрешить оба конфликта, было правильным лишь наполовину.

С 5-м Биологическим Законом природы матушка-природа в очередной раз научила меня, маленького ученика магии, что она ничего не делает бессмысленно. Только наше невежество бессмысленно и опасно. И после того, как я в который раз прорепетировал у матери-природы, пелена упала у меня с глаз. Я счастлив, что теперь в этом издании я могу показать вам последнее состояние моих познаний. Я думаю, вы согласитесь, что это заключение теперь правильно и имеет смысл - а именно биологический смысл. Но это тоже еще не всё:

Запомни:

Любая так называемая шизофреническая констелляция, то есть любая комбинация двух соответствующих специальных биологических программ (СБП) имеет новый особый Биологический смысл. Таким образом, можно было бы говорить и о специфическом биологическом смысле сочетания двух Специальных Биологических Программ.

Это настолько чудовищно захватывает, что любой нормальный человек, привыкший думать в прежней колее, сначала «лишается дара речи!» Как раз то сумасшедшее, якобы бессмысленное, параноидальное, что якобы было еще более бессмысленным, чем якобы бессмысленно вырожденные раковые клетки, как раз это должно быть специальной биологической сверхпрограммой? Это казалось невероятным!

Мы, в конце концов, запирали этих несчастных людей в закрытые отделения, почти в тюрьмы, потому что они, как мы полагали, страдали от злокачественных наследственных и неизлечимых т. н. «душевных болезней». Мы считали, что должны защитить общественность от этих «невменяемых сумасшедших». Теперь мы понимаем, что все это было не так! То, что к таким людям можно относиться и по-другому, показывает пример Италии, где уже много лет не существует психиатрических учреждений. Как показывают отзывы, все идет намного лучше, чем раньше. Психиатрические учреждения были лишними. Только для особо острых случаев в обычных больших больницах есть специальная комната...

2.2 «Психиатрия на 3-х уровнях»

Все это дело, если мы домысливаем его логически последовательно до конца, становится еще более логичным, прямо-таки фантастически логичным: слово 'психиатрия' больше никуда не годится. Точно так же, как каждый психический симптом в СБП также имеет свой органический коррелят, так, конечно, сочетание таких СБП должно иметь биологический смысл не только на психическом уровне, но и на органическом уровне. Верить всему остальному не имеет биологического смысла. Но в соответствии с 5-м Биологическим Законом природы смысл должен быть. Мы можем прямо из физических симптомов (в прежнем смысле) ставить «психиатрические диагнозы». Если у пациента справа и слева несимметричный нейродермит, то у него также должна быть шизофреническая констелляция коры головного мозга (разлука с партнером и разлука с матерью или ребенком). Это, конечно, имеет биологический комбинационный смысл двух СБП.

Но органические симптомы также в их сочетании должны иметь биологический смысл. Этого требует 5-й Биологический Закон!

Между тем, я знаю биологический смысл примерно в 2/3 СБП и собираюсь создать таблицу об этом. Но я также скромно хочу сказать, что до сих пор я не знаю даже у трети всех комбинаций СБП «биологического комбинационного смысла», который я должен найти на психическом и органическом уровнях.

Про «маленького ученика волшебника» я говорю не просто так. Перед лицом огромных задач, которые стоят перед нами, можно почувствовать себя действительно маленьким и жалким, если только иногда позволять себе мимолётный взгляд через замочную скважину в мастерскую матери-природы. Это в прямом смысле слова сложно - увиденное быстро скомбинировать, т. е. разгадать комбинации и их Биологический смысл.

Если в данный момент мы предположим, а мне это потом еще нужно доказать и я докажу, что состояния, которые мы до сих пор называли «душевными болезнями и расстройствами», тоже все имеют особый биологический смысл, который мы до сих пор просто не осознали, может быть, и не могли осознать, то мы все сначала будем озадачены. Тут же возникает вопрос: «Да разве можно всех сумасшедших и душевнобольных просто так выпустить?»

Ответ так же прост, как и сложен: весь наш организм, а также «компьютер» этого организма настроен на естественные биологические соотношения. И только там эти состояния имеют биологический смысл. Я не утверждаю, что состояния, которые мы назвали психическими и душевными болезнями, еще имели бы какой-либо смысл для нашей цивилизации, уже далеко отчужденной от биологии.

Небольшой пример: наша до того момента времени главная самка боксера Майя хочет, когда ее дочь родила пять здоровых щенков, проникнуть в ящик для помета и в соответствии с обязанностью закусать щенков до смерти. Мы говорим: «Она сошла с ума!» Психологи говорят: «Она ревнует». Ничего из того и другого! Мы не сможем понять этого до тех пор, пока исследователи поведения животных не просветят нас о том, что такое поведение в стае в дикой природе вполне нормально и биологически полезно. Только ведущая самка волка может обзавестись детенышами, да и то лишь до тех пор, пока стая не пополнится.

Как показывает пример Италии, пациенты вполне могут в значительной степени оставаться дома. Пациенты в психиатрии не могут свои конфликты разрешить, потому что их в основном держат спокойными с помощью транквилизаторов, кроме того, никто в клиниках не интересовался их текущими конфликтами, не говоря уже о КТ головного мозга. Это именно биологические конфликты, связанные с их прежним окружением. От этого окружения пациенты в клинике удалены. При одном единственном конфликте обширное пространственное, а следовательно, и психологическое удаление от причины конфликта, возможно может стать решением конфликта. Но не с шизофренической констелляцией. Её смысл, по всей видимости, заключается в том, что конфликты пока «замораживаются». В этом в значительной степени и заключается биологический смысл этой констелляции. Я могу доказать это прямо сейчас:

При шизофренической констелляции практически не накапливается конфликтная масса. Если у пострадавших когда-нибудь появится возможность разрешить оба конфликта, они, как в сказке, освобождаются от колдовства и становятся снова полностью «нормальными». Если бы у них в это время, допустим, довольно длительное время, был только один конфликт на одной стороне мозга, например, в области территории, то они больше не должны решать его, потому что иначе они скончаются во время эпилептоидного кризиса от инфаркта.

Когда я открыл первый биологический закон природы Новой Медицины, я в своем энтузиазме считал, что нужно как можно быстрее разрешать все конфликты. Сегодня я знаю, что это была ошибка маленького ученика-волшебника. Есть конфликты, которые лучше унести с собой в могилу неразрешенными, если это возможно, чтобы дольше жить.

Если Тебе, дорогой читатель, после предыдущих страниц еще ничего не ясно, не отчаивайся! В конце этой главы Ты будешь знать об этом лучше, чем любой психиатр. Уже само слово «психозы», строго говоря, неверно. Ведь раньше мы представляли себе, что они связаны только с «психикой». Но: каждый психический симптом включает в себя также церебральный симптом и симптом на соответствующем органе! В Новой Медицине т.н. заболевание всегда проходит на всех 3 уровнях, с психозами это точно так же. Только у последних мы регулярно упускали из виду органические симптомы! Если когда-то мы замечали их случайно, мы всё же не связывали их с психозом.

К сожалению, уже сегодня, например, в Австрии (закон о психотерапевтах = анти-Новая-Медицина-закон) приступили к тому, чтобы медицину совершенно бессмысленным путём разделить на «чисто психические заболевания» и «чисто органические заболевания». Первые, к которым относятся и так называемые психозы, лечатся исключительно психиатрами и психотерапевтами, другие «чисто органические заболевания» - только «врачами органов»...

Чтобы не вызвать полной терминологической путаницы, давайте остановимся на термине «психозы», тем более что они имеют специфический биологический смысл и в Новой Медицине, только в другом смысле, путем объединения двух или более СБП. Исключениями являются т. н. «первичная депрессия» и «первичная мания» - в противоположность депрессии и мании в шизофренической констелляции, которые мы называем «вторичная депрессия» или «вторичная мания», иногда также маниакально-депрессивная констелляция, если пострадали обе области территории. Различие заключается в том, что первичная депрессия и первичная мания имеют только один конфликт, но за это у них либо леворукость, либо гормональный пат.

2.3 Какие аспекты изменятся в том, что мы до сегодняшнего дня называли психиатрией?

1. Специальные психические программы без органических коррелятов не существуют, и никогда не существовало. Поэтому отныне нет ни психиатрии в прежнем смысле, ни психологии.
2. Мы должны прекратить все предполагаемые психические расстройства, то есть отклонения, «излечивать», что бы под этим не понималось. Как мы теперь знаем, биологические специальные программы, конечно, подразумевают соответствующий биологический смысл и на психическом уровне. Этого до сих пор не знали!
3. Совершенно новой, доселе совершенно неизвестной, точкой зрения является то, что различные констелляции пораженного реле мозга имеют определенную общую или схожую психическую (и, естественно, органическую) симптоматику, которую я дифференцирую в последующем. Как я покажу на одном конкретном случае, существуют, конечно, и комбинации более чем двух активных конфликтов на разных полушариях мозга. И даже такие множественные констелляции, в свою очередь, сопоставимы друг с другом, поэтому имеют и нечто общее. Лишь кажущимся исключением из этого являются вызванные констелляцией психические (конечно, и органические) «квантовые скачки», в которых мы видим, казалось бы, совершенно новую симптоматику, и которая вроде бы не имеет ничего общего с двумя первоначальными конфликтами.
4. Констелляции, даже множественные, безусловно имеют биологический смысл. Есть подтвержденный факт, который даже мне тертому калачу сначала показался невероятным, может быть, потому что я сам работал в т. н. психиатрии, где мы чувствовали себя умными, когда разбрасывались психическими симптомами и выражениями и делали вид перед нашими пациентами, что мы что-то о них знали.
5. Только для полноты картины следует упомянуть еще, что мы должны ожидать еще и другие виды констелляций, например
 - фронтально-затылочная констелляция одного полушария и
 - кранио-каудальная (верх/низ) констелляция одного полушария.Конечно, эти констелляции, в свою очередь, могут сочетаться с поперечными констелляциями разных полушарий.
6. Комбинации между констелляциями ствола мозга, мозжечка и/или полушарий головного мозга вместе с лобно-затылочными и кранио-каудальными констелляциями.

Такие комбинации, вероятно, могут присутствовать у многих, если не у большинства пациентов, госпитализированных в наши психиатрические учреждения.

7. Расширение биологического смысла при конstellляциях:

Вопрос расширения Биологического смысла отдельной Биологической специальной программы в комбинации двух или нескольких комбинаций или конstellляций, находящихся на разных полушариях (или лобно-затылочном или кранио-каудально) становится для всех, кто хочет интенсивнее заниматься Новой Медициной, в каждом конкретном случае ключевым вопросом. И конечно, биологический смысл, как уже говорилось, нельзя искать только в психике, так же мало, как его можно было искать только на органическом уровне. Я хочу сказать: К психическому «квантовому скачку», а именно изменению содержания конфликта, или расширению содержания конфликта путем комбинации двух или нескольких конфликтов, также относится соответствующий органический «квантовый скачок», о котором мы пока знаем только, что конфликтная масса также очень мала в своем воздействии на органический уровень. Теперь необходимо выяснить, в каком отношении из-за комбинации может изменяться не только конкретный биологический смысл двух активных конфликтов на органическом уровне, но и может ли биологический смысл на органическом уровне совершить или даже неизбежно совершит «квантовый скачок», то есть органический «квантовый скачок».

То же самое мы, конечно, должны требовать и на уровне мозга. Хотя мы можем эти комбинации легко сфотографировать с помощью наших КТ-снимков, но об электромагнитных процессах - если такие есть - или их комбинациях мы можем пока только спекулировать. Но эти знания в данный момент клинически не требуются. Поскольку перед нами сверхдетерминированная система, мы можем обойтись и без этих специальных знаний о деталях одного уровня.

2.4 Биологический смысл комбинаций, т.е. конstellляций биологических конфликтов на органическом уровне

Этот момент, вероятно, покажется каждому читателю сначала несколько диковинным. То, что психическое сочетание нескольких конфликтов разных полушарий или (у стволового мозга и мозжечка) разных сторон мозга может иметь биологический смысл, еще можно представить. Но то, что это должно быть и с органическими специальными программами, вначале представить себе сложно.

Но если хорошенько подумать, то можно прийти к выводу, что нет причин не признать того, что сочетание, которое мы здесь называем конstellляцией, могло или даже должно иметь измененный специфический биологический смысл, как и на психическом уровне.

Потому что 1-й Биологический закон природы гласит, что все процессы после СДХ протекают на всех 3 уровнях аналогично, так почему бы также не предположить, что и комбинации или конstellляции этих процессов также протекают аналогично? Конечно, в начале (1-е издание книги) я еще верил, что в случае 2 кортикальных Биологических конфликтов в разных полушариях компьютер мозг переключается как бы на «Error» и «выводит из игры» этого индивида. В каком-то смысле это так, а именно, что индивид выходит из специальной, например территориальной конкуренции, но зато преимущество состоит в том, что вряд ли будет создана конфликтная масса.

Но это не был «Error». Даже констелляция сумасшествия, как я думаю сегодня, имеет свой биологический смысл. И многое говорит именно о том, что не только на психологическом уровне сочетание конфликтов, то есть шизофреническая констелляция, образует совершенно новый специфический Биологический смысл именно в специальной комбинации (например «подвешенные состояния» при премортальной шизофренической констелляции). Такие же специфические комбинации, которые на психологическом уровне квази открывают новое измерение, и на органическом уровне могут задействовать такое новое измерение - возможно, даже должно! Я осознаю, что трудно представить себе новое измерение биологической осмысленности на органическом уровне. Но я хочу привести несколько примеров, которые я частично знал и раньше, но еще не мог оценить соответствующим образом:

2.4.1 Пример: Возвращение овуляции у молодой правши из-за постмортальной констелляции

- а) 1-й СДХ был, вероятно, сексуальный конфликт, который немедленно привел к аменорее (потеря овуляции).
- б) после очередного СДХ в (правом) кортикальном реле территории - ибо после 1-го конфликта женщина реагирует «по-мужски», например, желанием мягкого партнера или молодой лесбической подруги - возвращается способность овуляции. Как бы восстанавливается равновесие, точнее: конфликтное равновесие. В зависимости от того, какой конфликт сильнее, может теперь перевешивать, например одна сторона головного мозга - конфликтно мужская правая сторона, тогда женщина более женственная. Но если усилением конфликта будет акцентироваться женский сексуальный конфликт, тогда женщина становится относительно несколько более мужественной. При таком изменении полового акцента - особенно часто наблюдаемом у лесбиянок или гомосексуальных мужчин – женщина может постоянно сохранять как менструацию, так и овуляцию. Конечно же, тогда она психически находится в постмортальной шизофренической, маниакально-депрессивной констелляции!

2.4.2 Пример: Комбинация двух конфликтов беженца, затрагивающая обе почки

- 1-й СДХ: конфликт беженца на психологическом уровне, на органическом уровне: удержание жидкости с карциномой собирательной трубки одной почки.
- 2-й СДХ: Еще один конфликт беженца или конфликт чувства покинутости на психическом уровне, тем самым шизофреническая констелляция в стволе мозга с топографической дезориентацией, что имеет особый Биологический смысл.
Органически: драматическое удержание жидкости, то, что мы до сих пор называли требующей диализа острой почечной недостаточностью; карцинома собирательной трубки второй почки.
Психически: Психоз дезориентации.

2.5 Обзор классификации так называемых психозов

Шизофреническая констелляция в стволе мозга

1. Вводная правая сторона желудочно-кишечного тракта до подвздошной кишки или илеоцекального клапана включая правую трубку и правую половину матки и фаллопиеву трубу; соответствующих правой стороне ствола мозга.

Из 4 функциональных качеств, которые были бы возможны:

- а) сенсорика кишечника: она химически и механически ощупывает кишечник внутри,
- б) моторика кишечника: (= перистальтика кишечника),
- с) Секреция²³ кишечника: она вырабатывает пищеварительные соки,
- д) резорбция²⁴ кишечника: она всасывает пищу через стенку кишечника в систему воротной вены в направлении к печени

все, по-видимому, дирижируются из одного и того же места в стволовом мозге (см. схему разреза стволового мозга), но они, по-видимому, не всегда присутствуют все. Например, выглядит так, что слезные железы, околоушные железы и подъязычные железы имеют только секреторную функцию.

С другой стороны, например, кажется, секреторная и резорбтивная функциональные качества отнюдь не взаимоисключающие. То есть на одном и том же месте один раз может расти обширная карцинома, когда кусок (например, картина) не может быть абсорбирован. В другой раз на этом месте находится кусок, слишком большой, чтобы пройти через кишечник. Затем проксимально²⁵ из них образуется рак в виде цветной капусты секреторного типа, который имеет задачу произвести как можно больше пищеварительного секрета, чтобы кусок разрушился и мог проскользнуть. В обоих случаях, особенно в последнем, также могут быть задействованы сенсорные и двигательные функции. Но мы должны ожидать, что есть также достаточно случаев, когда затрагивается только одно функциональное качество. Таким образом, если с одной стороны, СДХ ударил только с одним функциональным качеством, то нужно, чтобы с другой стороны стволового мозга ударил еще один СДХ с одним функциональным качеством: тогда у нас есть шизофреническая констелляция в стволе мозга.

Видимо происходит не слишком часто, что только сенсорный или только двигательный СДХ попадает в ствол мозга. В противном случае мне пришлось бы гораздо чаще находить «лишние очаги Хамера». Но - с одной стороны, многие опухоли, особенно поверхностные резорбтивного типа и особенно, если они могут быть разрушены туберкулезно при наличии микобактерий, никогда не обнаруживаются. С другой стороны, пока нет диагностических оценочных показателей, которые мы можем использовать для квалификации сенсорного СДХ в кишечном тракте за исключением КТ мозга. Может быть, мы скоро сможем. Ибо я верю, что так называемая холерина (рвота с поносом) при приеме отравленного или испорченного куска, вызывает смену направления перистальтики в поглощающей части кишечника и усиление перистальтики в выводящей его части. «Центром» тогда будет либо центр ободочной кишки²⁶, либо илеоцекальный клапан (= устье тонкой кишки в толстую кишку).

2. Выводящая левая сторона желудочно-кишечного тракта контролируется левой стороной стволового мозга. Также здесь действует соответственно вышеприведенное под номером «1».

Психически типичным симптомом при шизофренической констелляции в стволе мозга всегда является ошеломленность.

²³Секреция = выделение жидкостей

²⁴абсорбция = поглощение веществ через кожу или слизистую оболочку

²⁵проксимально = в направлении ко рту

²⁶ободочная кишка = основная доля толстой кишки

- Б. Шизофреническая констелляция в мозжечке: Социальное обрушение: конфликт с/вокруг матери или ребенка *и* партнера.
 - В. Шизофреническая констелляция в белом веществе головного мозга («группа люкс»).
 - Г. Шизофреническая констелляция в коре полушарий головного мозга.
 - Д. Лобно-затылочная констелляция или комбинация.
 - Е. Кранио-каудальная констелляция или комбинация в коре головного мозга.
 - Ж. Комбинации СБП разных частей мозга (например, ствол мозга/кора головного мозга).
3. Комбинации или констелляции более 2-х СБП.
- И. Средняя фаза между прыганием конфликтов («уже там и еще здесь»). Это похоже на то, что на короткое время присутствуют две зеркальные СБП.

2.5.1 Классификация так называемых психозов по отдельности

При условии, что мы сознаём, что психозов как «чисто психических заболеваний» в прежнем понимании не существует, а все предполагаемые заболевания являются симптомами частично специальных биологических программ или комбинаций таких СБП, которые мы теперь называем «констелляциями», мы можем сделать следующую классификацию:

А: Солитарные специальные биологические программы у левшей:

1. Первичная Депрессия:
 - а) у левшей половозрелой женщины (вне беременности и грудного вскармливания и без противозачаточных таблеток),
 - б) у левши мужчины во время климакса
2. Первичная мания:
 - а) у левши мужчины,
 - б) у левши женщины в менопаузе
3. Первичная депрессия и первичная мания при «гормональном пате».

О «первичной депрессии» и «первичной мании» мы говорим потому, что уже с первой СБП возникает депрессия или мания, которая также имеет Биологический Смысл.

Все остальные «психические отклонения» были или есть постоянно *комбинации* специальной биологической программы, всегда в особенной комбинации, причем поперечные комбинации правой и левой соответствующих частей мозга (ствола мозга, мозжечка, белого вещества головного мозга и коры головного мозга) мы называем

шизофренической констелляцией.

Кроме того, у нас есть фронтально-затылочная констелляция (спереди назад) и кранио-каудальная констелляция (верхняя и нижняя части одной и той же части мозга).

Комбинации или констелляции СБП различных частей мозга со всеми вариациями (поперечная, кранио-каудально и т. д.) и комбинации или констелляции более 2-х СБП с так наз. «мульти-констелляциями».

Запомни:

Комбинация нескольких СБП всегда имеет биологический смысл, как бы комбинированный Биологический Смысл.

Классификация психозов довольно проста: она происходит в соответствии с 3 эмбриологическими зародышевыми листками. В «большой азбуке» психозов мы увидим, что каждая СБП одной стороны, например стволового мозга, с другой СБП на противоположной стороне стволового мозга, может быть комбинирована к шизофренической констелляции ствола мозга, и конечно также с любой СБП мозжечка или головного мозга и наоборот. Но давайте начнем с «малой азбуки»: «совсем маленькая азбука» - это «первичные депрессии» и «первичные мании», которые представляют собой только одну СБП.

2.5.2 Первичные депрессии и первичные мании (особая группа)

Первичные депрессии и мании образуют особую группу, потому что у них есть только одна СБП, однако, возникают они при особых условиях, либо из-за леворукости, либо из-за гормонального пата. При этом леворукость - это постоянная величина, гормональный фон наоборот может меняться (например, от противозачаточных таблеток, при беременности, в период лактации, при кисте яичников и т. д.). Соответственно, симптоматика также может изменяться от депрессии к мании. Этот квази «ложный» маниакально-депрессивный сдвиг (в отличие от маниакально-депрессивной шизофренической констелляции, называемой официальной медициной «маниакально-депрессивным психозом») всегда имеет только один конфликт, но, в зависимости от гормонального фона и содержания конфликта, может вызвать различные СБП, но всегда только одну! Мы говорим тогда о смене стороны мозга или «прыгающем конфликте».

Небольшой пример: одна 50-летняя пациентка в постклимактерическом периоде пострадала от конфликта территории (итак отреагировала по-мужски), потому что её оставил партнёр, т. е. убежал с её территории. Так как у неё было еще много женских гормонов, которые немного еще преобладали над мужскими, она была в т. н. «гормональном пате». Следовательно, теперь у нее сразу после СДХ появилась депрессия и стенокардия, что было признаками территориального конфликта в «гормональном (почти) пате». Мы назвали это «инволюционным психозом» или «инволюционной депрессией».

Теперь уже давно известно, что именно эта инволюционная депрессия, казалось, имеет какое-то отношение к гормонам и часто хорошо «реагирует» на эстрогены. Но поскольку ничего не знали о причине, не знали и того, что хотя с эстрогенами симптом депрессии исчезает, пациентка - если конфликт фактически не разрешен - теперь просто воспринимает конфликт иначе, а именно как сексуальный конфликт («он покинул меня из-за другой»). Таким образом, из-за приёма гормонов содержание конфликта изменилось, конфликт теперь перепрыгивает с правой на левую сторону коры головного мозга и вызывает теперь вместо коронарной язвы со стенокардией и депрессией язву коронарных вен и шейки матки и, поскольку как бы все еще присутствует гормональный пат, манию!

Если таким пациенткам не повезло, а вышеупомянутой не повезло, то уже через относительно короткое время гинеколог может обнаружить рак шейки матки или зева (язвенная карцинома). Если бы у той же пациентки случился территориальный конфликт в гормональном пате с депрессией и стенокардией из-за ссоры с соседкой, то эстрогены сказочно и полностью помогли бы, потому что такой конфликт по содержанию никогда не мог бы превратиться в сексуальный конфликт. Благодаря эстрогенам эта уже мужская женщина снова стала бы женственной женщиной и, таким образом, не смогла бы продолжать ощущать и обслуживать территориальный конфликт. Он бы для нее тогда просто перестал существовать.

Сопоставимых случаев предостаточно при беременности или противозачаточных таблетках (здесь в обратном порядке). Уже менструальный цикл, которого просто не существует в природе в таком виде (больше беременностей, длительные кормления), он ведь не однороден. Более женские сменяются более мужскими периодами. То, что мы при мимолетном взгляде рассматриваем или рассматривали как постоянство, не является таким постоянным, а, скорее, непрерывным вверх и вниз.

Вы видите, дорогие читатели, как все просто в принципе, но как сложно это может стать на практике. Именно поэтому всегда желательно посоветоваться с опытным врачом Новой Медицины, как в некоторых вещах нужно посоветоваться, например, с электромонтёром. Ибо: если бы в приведенном выше благополучно закончившемся случае сексуальный конфликт (после прыгания) продлился бы от 8 до 9 месяцев, то даже после разрешения конфликта облигаторная легочная эмболия на пике PLC-фазы (инфаркт правого сердца после язвенной карциномы коронарных вен) закончилась бы смертельно. Электроустановку можно снова и снова ремонтировать, в случае необходимости вырвать всю установку и заменить ее новой. Но у человека и животного повернуть процесс назад уже невозможно.

2.5.2.1 Пример: Депрессия с 3 рецидивами у девушки левши из-за сексуального конфликта и/или конфликта сексуальной маркировки

Я хочу рассказать вам, дорогие читатели, о серии из 4 депрессивных фаз молодой девушки с типичным течением, но при этом, конечно, никто никогда не узнал бы, почему у этой девушки случается депрессия, если бы мы сейчас наконец, не выяснили систему.

Депрессия возникает при гормональном пате, то есть либо при подростковой, либо при постклимактерической аменорее, то есть при маскулинизации женщин или феминизации мужчин, либо при сексуальном конфликте или конфликте сексуальной маркировки у левшей женщин женственного типа. О таком случае речь пойдет в следующем примере. Случай настолько захватывающий потому, что он довольно точно датируется, достаточно завершен на всех трех уровнях (психика - мозг - орган) и потому, что пациентка - только для себя - вела своего рода дневник в рисунках своих настроений. Я убежден, что случай скоро войдет в медицинскую «мировую литературу».

1-й СДХ: сексуальный конфликт при леворукости в правой височной доле:

В октябре 1983 года 20-летняя неопытная девушка, вероятно, из благополучного родительского дома впервые приехала в чужой университетский город на учебу. Как и большинство студентов в начале, ей сначала было тяжело найти комнату, затем она нашла несколько примитивную студенческую каморку примерно в 3 км от университета посреди леса. Она ничего не нашла в этом плохого, потому что она была здоровой и спортивной, и на велосипеде это не было проблемой. Она также была благодарна за совет сокурсников, что на кухне протестантской студенческой общины могла сама приготовить свой ужин и с удовольствием этим воспользовалась. Но уже через несколько дней случилось несчастье: в дом протестантов студентов пробрался какой-то типичный вуаерист из соседней психиатрической клиники, якобы санитар, который следил и подстерегал ее, выждал время, пока она останется одна, а затем стал неуклюже приставать к ней приятельски-доверчивым трюком. «Ну, у тебя есть друг или ты делаешь это сама? Ну, мы можем попробовать». - И он бросился на нее, обхватил ее, укусил за шею и попытался раздеть. Девушка сначала была как громом поражена, но потом собралась с

НАСЛЕДИЕ НОВОЙ МЕДИЦИНЫ, ЧАСТЬ 2

силами, оставила все стоять и лежать, и выбежала на улицу, чтобы спастись на своем велосипеде. Но вуаёр побежал за ней, схватил её велосипед и «сопровождал» ее через темный лес, постоянно хватаясь за ее грудь, и каждый раз не давал ей убежать на велосипеде, придерживая его. Она боялась закричать, потому что парень выглядел таким безумным, был в длинном развевающемся пальто и казался сумасшедшим. Когда она, наконец, с трудом достигла своей студенческой каморки, она как раз смогла осознанно захлопнуть дверь, прежде чем он мог проникнуть внутрь. Он еще целый час стоял у двери и барабанил в нее. Девушка панически боялась, что дверь может поддаться. Она увидела в зеркале, что лицо её было мелово-белым, и она дрожит всем телом. Примерно через 2 часа он ушел, но в последующие ночи возвращался еще несколько раз, и всякий раз девушка впадала в новую панику. С этой минуты (начало ноября 1983) после этого СДХ сексуального конфликта у нее появилась депрессия. Кроме того, с самого начала у нее были спазмы мочевого пузыря. Ни то, ни другое она не могла объяснить. Она и в самом деле очень хотела бы друга, только не такого.

Эта картина возникла в 1979 году. Молодой девушке, нарисовавший этот «вересковый луг на Зюльте» (время цветения вереска), в то время было 16 лет. Мир был еще целостным. Вся картина излучает силу и оптимизм. Молодая девушка видит перед собой дорогу через цветущий вереск. Изображение возникло на Красном утесе в Кемпене. Дорога ведет к уютным соломенным крышам. И даже небо отражает красный цвет цветущего вереска. Мир молодой девушки, которая рисует такую картину, в порядке.



Автопортрет с «3-м глазом», декабрь 1983 года.

К вышеприведенному изображению почти любой комментарий излишний. Пациентке исполнилось 20 лет, когда она нарисовала эту захватывающую картину себя. Пациентка рисует себя «уничтоженной». Правый глаз смотрит жестко и невыразительно, левый глаз закрыт. Для этого у пациентки «3-й глаз» на лбу, через который, как она вспоминает, видит мир серым и безнадежным. Автопортрет, нарисованный в разгар психоза глубокой депрессии, обладает такой потрясающей выразительностью, что едва ли можно выразить более интенсивно. Она нарисовала себя в этой полностью интровертированной психозной фазе «только



для себя». Только благодаря счастливому обстоятельству мне удалось получить большую часть картин после долгих поисков. Они были нарисованы только для нее самой, это был для неё ее собственный клапан, как она говорит, чтобы немного облегчить себя.

Искусство – это искусство выражать мысли, чувства, настроения или ощущения так, чтобы их можно было сопереживать, даже если они только самого художника или самой художницы. Картина, нарисованная не для достижения эффекта на других людей, а как бы «дневник художника и только для него самого», имеет особую привлекательность из-за своей непорочной изначальности. Я не воображаю себя «знатоком искусства» или его оценщиком. Но меня, как простого зрителя, всегда завораживает в картине одна вещь: это когда я знаю, что, как и в этом случае, когда художнице даны все технические способности произвольно рисовать картины реалистично и метко, и если такая художница намеренно (и даже только для себя) отказывается от использования этих навыков, а вместо этого должна сказать себе что-то настолько важное, что она должна воспользоваться для этого более выразительными средствами, тогда я не могу пройти мимо такой картины, не спросив, что имеется в виду и кто имеется в виду. Подобная маске жесткость, которую психиатры всегда наблюдают при реальных депрессиях, соответствует активной симпатикотонной фазе конфликта. Пациентка перенесла СДХ в начале ноября 1983 года, конфликтолиз произошел на рождество того же года.

Девичья мечта рухнула. Каждое утро и каждый вечер ей приходилось проезжать мимо общины протестантских студентов, которая находилась как раз напротив её семинара. Каждый раз она боялась встретить жуткого маньяка. Только когда она уехала домой на Рождество, у нее появились другие мысли, и напряжение спало. С начала ноября до Рождества 1983 года длилась конфликтно-активная фаза депрессии или кратко первая или напряженная фаза депрессии. Когда девушка вернулась в университет в январе 1984 года, конфликт затих, но был не полностью разрешен. Несколько раз она снова видела безумного типа и каждый раз в паническом страхе убегала. Только когда она переехала в другую студенческую квартиру в конце марта 1984 года, где у нее была дружелюбная соседка, она почувствовала себя в безопасности, и депрессия в ее полурешенной фазе окончательно растворилась.

Конфликтолиз:

За несколько дней до переезда, когда уже было «все ясно», ее начала охватывать страшная усталость, которую она не могла себе объяснить. Она была целыми днями такой уставшей, что не могла выйти из своей комнаты, затем все же осилила переезд, а затем была снова «уставшей до упаду». На этом этапе, который длился около 2 месяцев и проходил волнообразно, пациентка была «расслабленно депрессивна».

Это означает, что после каждого конфликтолиза человек становится вялым и усталым, с пониженным тонусом. Тем не менее, большинство из них чувствуют себя очень комфортно при этом. Но если у пациента такая ваготонная PLC-фаза наступает после напряженной (конфликтно-активной) депрессии, то эта фаза «потери тонуса» причисляется к депрессии. В конце этой фазы восстановления, PLC -фазы, также пробуждается снова мотивация и энергия.

Пациентка часто и в течение нескольких недель подряд так бесконечно уставала, что уже не могла держаться на ногах. В это время она была «просто» еще в «расслабленной депрессии». «Расслабленная депрессия» - это еще депрессия, но совсем другого качества. За это потеря импульса и чрезвычайная ваготонная усталость и часто церебральные симптомы настолько серьезны, что пациент не чувствует этот карниз крыши значительно приятнее, чем дождь фазы «напряженной депрессии».

Изображения:

Из серии «дневник в рисунках» у нас есть изображение из высоко острой конфликтно-активной фазы «напряженной депрессии», это «автопортрет с 3-м глазом». В этой картине метко выражена вся неподвижность и напряженность этой конфликтно-активной «фазы напряженной депрессии». Пациент в такой депрессии чувствует себя «замороженным». В основном депрессия 1-й фазы схожа со всеми раковыми заболеваниями в активной фазе конфликта. У всех у них присутствует своего рода насильственное мышление, от которого они не могут избавиться, все они день и ночь размышляют только о своем конфликте. Второе изображение февраля 1984 года возникло в ослабленной фазе конфликта в период с конца декабря 1983 (Рождество дома) и до конца марта 1984 года - окончательного конфликтолиза, вызванного переездом из студенческой комнаты. Настроение еще серое, но уже не такое безнадежное. На снимке опять лучи света.

Из конфликтно-активной фазы «напряженной депрессии» происходят следующие стихи дневника:

Ноябрь 1983:
«напряженная депрессия»

Встреча

Улица почти темна
В ее омерзительной синеве
Белые берёзы бросаются
В мои испуганные глаза,
Вдаль всматриваюсь изо всех сил
Напрасно – что это?
Ребенок, человек, качающийся куст?
Я не могу определить,
Деревья слишком высокие,
И он не хочет свернуть
Путник.

Ноябрь/декабрь 1983 года
Напряженная депрессия

Слёзы

Осенью плачут деревья и шелестят
Когда холодные ветра сквозь них пролетают
Выдать их или нет?
Ты можешь слышать, как их слёзы звучат.

А вот стихи дневника из PLC-фазы «расслабленной депрессии»

9.02.1984 года
Расслабленная депрессия

Моя душа танцовщица,
Как только я ее отпущу,
То побегу за ней,
Пока не упаду,
С длинным сачком для бабочек,
Чтобы её снова поймать



Эта картина появилась через 2 месяца после автопортрета безысходности и глубокой депрессии «с 3-м глазом». Пациентка в настоящее время находится в PLC-фазе, примерно через 6 недель после разрешения конфликта. На этом этапе депрессия, которая все еще существует в более легкой степени, имеет совершенно другое качество. В то время как предыдущее изображение имеет признаки «напряженной депрессии», мы видим здесь «расслабленную депрессию», т. е. свободную от спазма депрессию. Пациентка вялая и усталая - таковы все пациенты в PLC-фазе, - ее тонус еще понижен, настроение еще серо-депрессивное, но уже появляются первые *лучи света*, так же как на вышеприведенном изображении уже

видны значительные осветления, которые прорываются сквозь основной серый оттенок изображения. Прежде всего, как говорит пациентка, «за это время я уже могла снова смотреть на других людей и вещи, в то время как до этого, как в зеркале, я видела только себя, и притом безнадежно».

Из свободного от конфликта и восстановления времени осенью 1984 года вышли следующие стихи:

01.10.1984 (в свободный от конфликта период)

Ягоды можжевельника
Как же собирать ягоды можжевельника,
маленькие горькие рыцари?
Острыми мечами отбиваются,
говорят же:
деревце, потряси себя и покачайся,
сбрасывай колючки и ягоды под себя!

2-й СДХ: сексуальный конфликт в январе 1985 года:

Следующий СДХ произошел в январе 1985 года, когда израильский студент, которому она в университетской библиотеке в декабре 1984 года в течение трех минут дала практическую информацию об университете, потому что он, как он сказал, был проездом, вдруг стоял перед дверью ее комнаты - ночью в 23 часа. Он уже сказал всем соседям и хозяйке комнаты, что он

ее друг. Когда девушка вернулась домой в 23 часа ночи, хозяйка комнаты приветствовала ее: «Пришел Ваш друг». Израильский студент потребовал, чтобы он спал у неё. Снова девушка была как громом поражена этой неловкой ситуацией. Но она ни на что не согласилась и отправила его в гостиницу сразу после полуночи. На следующее утро она убежала из дома уже в 7 часов и вернулась только поздно вечером, когда «уже никакой опасности не было». Опять конфликт продолжался не один день, потому что теперь незванный поклонник беспрерывно звонил родителям девушки. Конфликт, собственно, опять же заключался в том, что она была бы весьма обрадована визитом симпатичного молодого человека в должной форме. И ей бы тоже очень хотелось переспать с таким другом. Но то, что теперь она всегда попадала в руки ненормальных, которые пытались это сделать в такой паршивой форме, шокировало ее. Однако депрессия, начавшаяся в день СДХ, длилась всего около 14 дней и примерно столько же времени фаза восстановления.

3-й СДХ: сексуальный конфликт из-за «приставаний хозяина» на Зюльте в апреле 1985 года:

В апреле 1985 года пациентка снова испытала или лучше перенесла целый залп СДХ вместе с рецидивом СДХ. Началось это вполне безобидно: во время семестровых каникул пациентка хотела провести 2 недели отпуска на Зюльте, куда семья уже часто ездила. Приятель семьи целитель нашёл ей квартиру. Но у квартиры была одна «загвоздка». Старейший хозяин дома любил «приставать», и особенно к молодым девушкам, конечно. Так и здесь: когда девушка из-за дождливой погоды сидела в гостиной, где в таких случаях находились гости, и, склонившись над своими книгами, учила, он в халате постоянно прохаживался вокруг стола, халат как-то «случайно» раскрывался, и он постоянно бормотал что-то о «сокровище» и «любушке». Наконец его рука, скользя сверху по плечу девушки, уперлась ей в грудь. Это было слишком для неё, и это был опять тот же аллергический момент: снова такой же ненормальный, как всегда! Она запретила это себе во всех формах. Она рассказала об этом и знакомому целителю, который, вопреки его заверениям не разглашать об этом, если этого не повторится, сразу же после этого позвонил жене «хозяина» и сказал, чтобы ее муж не распускал свои грязные руки и оставил девушку в покое. И разразился ад. Очные ставки, допросы, свидетели и все новые и новые описания «приставаний», угрозы и гигантские спектакли, так что через 5 дней девушка покинула пансион, дрожа всем телом, потому что она больше не могла терпеть ежедневно новое уголовное дело, касающееся ее больного места, хотя и была в праве.

Снова началась депрессия, снова начались спазмы мочевого пузыря. На этот раз депрессия длилась около 3-4 недель «напряженной депрессии» и примерно такое же время «расслабленной депрессии». К счастью, молодая девушка забывает быстрее, чем другие люди, когда ее учеба наводит её на другие мысли.

27.4.1985 (во время конфликтно-активной фазы третьей депрессии); Зюльт:

Пасха

Я иду одна
против ветра,
который здесь сильнее всего.
Низины ватты
между тем заполняются,
мутным или чуть с серебрянкой,

медленно,
как текущая мозаика птиц,
которая исчезает,
в дальнем слиянии верха и низа.
Неподвижные овцы из камня
здесь уже стояли всегда, непричастные,
вытолкнутые прямо из земли.
Я поднимаю свои глаза:
равнодушная серость и пологость лугов.
Мои ноги обходят вязкую грязь,
чтобы в ней не утонуть.

Май 1985 года (во время активной фазы конфликта); после побега из Зюльта:

Бренность
Во времена когда я
ухожу в себя
и набитые чучела мертвых
в музейных стеклянных витринах
в первый раз приводятся
в отношения друг к другу,
убегают муравьи
из аптечки
и пол чёрный
как крик
направленный внутрь, беззвучный, сухой,
динамит для жабр
под водой.

Эта картина написана летом 1985 года.

Мир снова находится в полном порядке с момента 3-го сексуального конфликта на острове Зюльт в апреле 1985 года, который, однако, длится всего около 2 недель. Мягко волнистый пейзаж Франкенланда, окрашенный в нежные пастельные тона, излучает спокойствие и равновесие. Небо голубое, в общем, мир снова в порядке, как обычно должно быть у молодой девушки. (Цветной рисунок смотри цветные таблички в центре книги.)



4-й СДХ: сексуальный конфликт после свинства парня её лучшей подруги; ноябрь 1985 года:
Каждый больной, который когда-то перенёс СДХ с длительным конфликтом, впоследствии имеет в этом месте свою слабую точку, свою «ахиллесову пяту», свое уязвимое место. Там, где другие люди с шуткой спокойно прошли бы мимо, там аллергизированный пациент сразу же попадает обратно в свой старый шрам.

Эта, теперь уже молодая женщина, никогда не желала себе ничего более пылко, чем «разумного друга», с которым она могла бы иметь детей. А тут всегда только эти ненормальные маньяки!

В октябре 1985 года она переехала в небольшую общую квартиру со своей подругой и её «квази-женатым» другом в течение многих лет. Каждая партия имела свою комнату, ванная комната и кухня были общими. Все было в наилучшей гармонии. Однажды подруга пригласила её к себе домой. Её к тому времени не было, поэтому места хватало. Все прошло нормально. Вечером, однако, пациентка обнаружила, что для неё не сделана гостевая кровать, и друг её подруги, как само собой разумеющееся, лег к ней в постель и вдруг начал хвататься за её вырез. Этого просто не могло быть! Пациентка была совершенно вне себя, дрожа всем телом от гнева и возмущения. Она запретила себе всякую навязчивость и провела ночь «платонически». На следующее утро, когда пациентка ждала извинений, её невольный сосед по кровати сказал: «Это было предложение, и оно еще действует!» Пациентка: «Это стало последней каплей. До этого момента я еще надеялась, что все это может оказаться глупой шуткой. Двойное разочарование было огромным, во-первых, то, что он считал меня такой, с кем можно было бы это сделать, во-вторых, что он так обманул мою лучшую подругу».

Изображение ноября 1985 года – 2-й «Автопортрет» души: От начала этого СДХ с сексуальным конфликтом у пациентки была глубокая депрессия, как отражено на картине, нарисованной через несколько дней после этого шока. Картина выражает одну-единственную безутешность и безысходность. Все только черное в сером. От этой «напряженной депрессии» пациентка страдала снова около двух месяцев и еще два месяца от «расслабленной депрессии».

Пустота

Дни длинны
слишком длинны для пустоты
они просто здесь
даже без меня
монотонно все приходит и уходит
бессмысленно для меня.

Январь 1986 года
напряженная депрессия

Дисфония

Мечтаю больше и больше
об Арктике или Аляске
с непревзойденной
ясностью из снега и холода.

Эта картина принадлежит для меня помимо автопортрета с 3-м глазом к самым выразительным по настроению, которое я знаю, именно потому, что оно не преследует тенденции, а совершенно верно отражает только собственное настроение. Художница говорит, что это снова был как бы автопортрет, и собственно она рисовала только то, что было в ней. А в душе ее был серый ноябрьский лес. Она написала в верхней части изображения:

Собрались вороны
тысячами, чёрные, очень чёрные, совсем высоко
в тумане
наступающей ночи
и расселись на ветвях
ветвях голых тополей
не спрашивая,
целые дивизии
подготовили,
приход холода.



Картина была написана непосредственно после 4-го СДХ нового сексуального конфликта (см. текст). Это, как и автопортрет с «3-м глазом», крик о помощи в безнадежности, переводя на несколько трезвый медицинский язык: высокая конфликтная активность, симпатикотония, напряженная депрессия при леворукости.

5-й СДХ: сексуальный конфликт из-за предложения замужества; декабрь 1985 года:

Только для полноты картины следует отметить также последний маленький сексуальный конфликт, который попал в активную фазу предыдущего конфликта, но длился всего несколько дней: Один бесформенный толстый

тип, т. н. приятель для празднеств, над которым все смеялись и который считался импотентом, накануне вечером на пути домой из похода рассказывал перед ней грязные анекдоты. Эти анекдоты были один лучше другого, и получили свой особый колорит еще и благодаря тому, что сам рассказчик, казалось бы, был совершенным импотентом. Ведь во время предыдущего посещения сауны в кругу друзей пациентка убедилась, что у поклонника гениталии трехлетнего ребенка (атрофия²⁷ половых органов). Все шушукались и говорили о внучке с огромными жировыми массами.

На следующее утро именно он стоял в дверях ее студенческой квартиры с маленькой бутылкой шипучего вина и делал форменное предложение о браке, резко опускаясь перед ней на колени в театральной позе, как в худшем безвкусном романе. Но пациентка не

²⁷атрофия = потеря ткани

находила это забавным, а почувствовала себя униженной, так как в ушах у нее еще звучали непристойные шутки предыдущего вечера.

Её реакция: Почему именно я постоянно попадаю на этих ненормальных? Пациентка дрожала всем телом после случившегося, дело снова шло к старому шраму.

Последний конфликтолиз (4-го СДХ-конфликта) состоялся примерно в конце февраля/начале марта 1986 года. Окончательное разрешение конфликта состоялось с того момента, как только пациентка нашла себе постоянного друга и с тех пор даже намек на депрессию больше не было, хотя ей пришлось вынести тем временем тяжелые семейные удары судьбы.

«Уют», декабрь 1986 года.

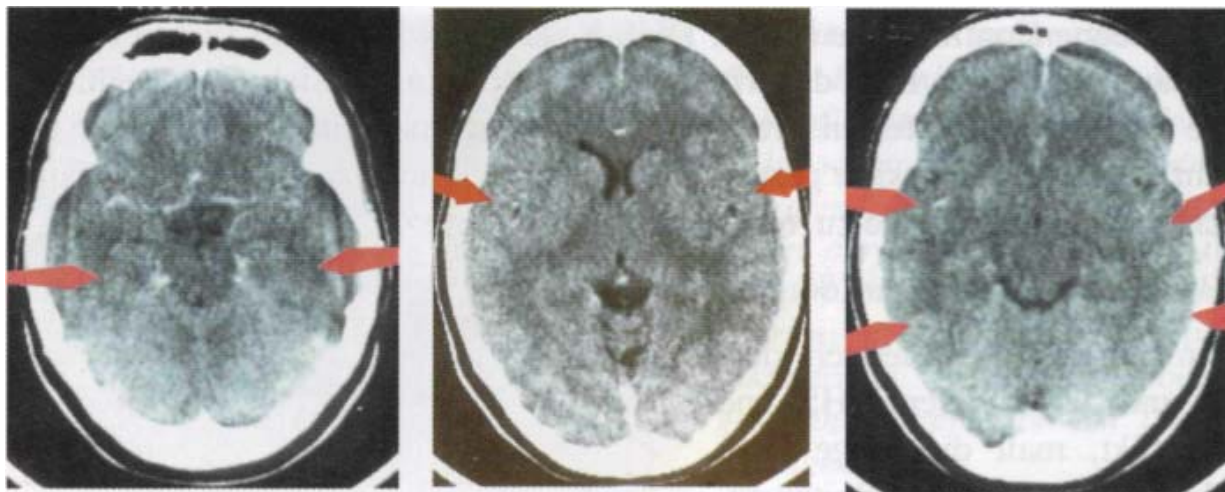
Через год после последнего, 4-го и 5-го сексуальных СДХ и конфликтов, молодая женщина рисует эту картину: почти идиллия по Шпицвегу [немецкий художник]. Добродушный боксер уютно устроился в кресле — под светом золотисто-желтой лампы, излучающей теплый свет. Все это излучает ощущение комфорта и уюта. Трудно себе



представить, что один и тот же человек, нарисовавший эту картину благополучия, может нарисовать и два «автопортрета». Мир здесь пришел в порядок, конфликты разрешились (декабрь 1986). (Цветной рисунок смотри цветные вкладки в центре книги.)

Бросается в глаза в этом столь захватывающем случае, что молодая девушка пострадала и пережила ранее так называемую «эндогенную депрессию», для которой с психоаналитической точки зрения не было продромальных причин. Девушка родом из добропорядочного родительского дома, с отличием окончила школу без труда, является одаренной студенткой.

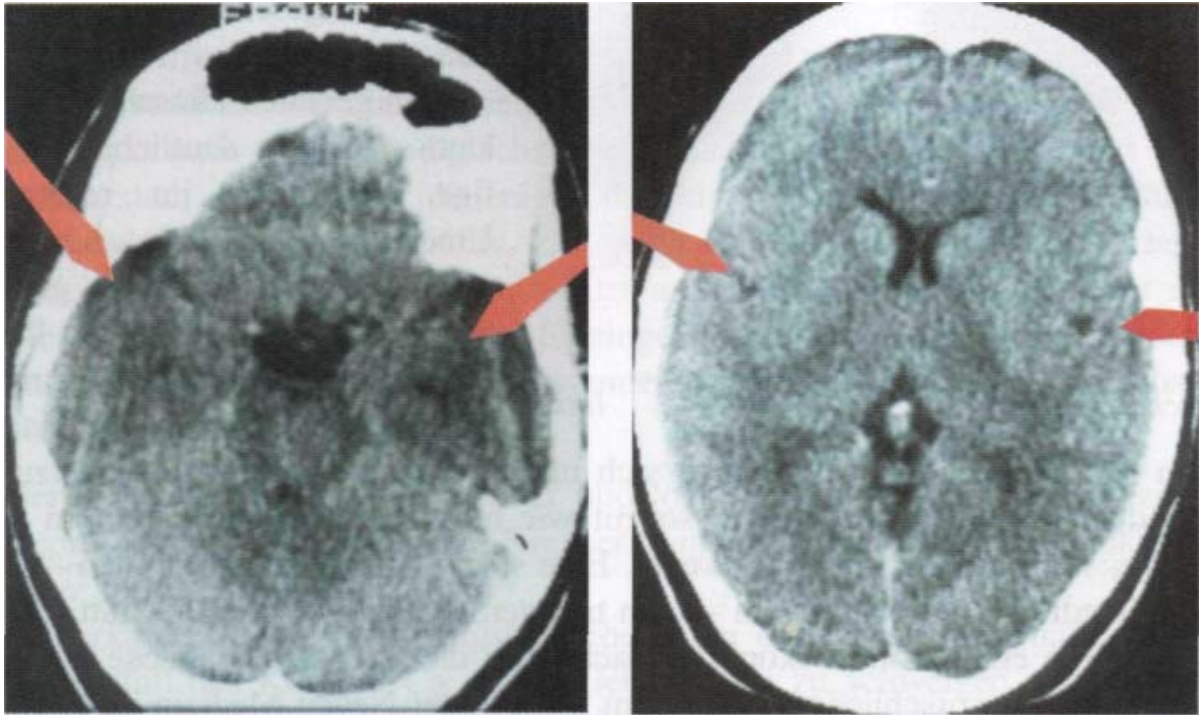
Она никогда не страдала бы депрессией при тех же переживаниях, если бы не была левшой... Психоанализ невозможно применять при психозах, но это знают также все психиатры. Скорее, мы должны научиться понимать биологически. Тогда психозы для нас уже не являются, как прежде, «тайной за семью печатями».



Верхние снимки были сделаны молодой левше в апреле 1987 года, она пострадала от четырех различных сексуальных или же частичных конфликтов сексуальной маркировки. Левое изображение основания черепа показывает отчетливый очень значительный отек основания правой височной доли, соответствующий слуховому конфликту («Этого же не может быть!») и органа маркировки территории, в данном случае мочевого пузыря. После каждого из этих сексуальных конфликтов СДХ пациентка страдала от сильных спазмов мочевого пузыря в течение активной фазы конфликта. Видно, что задняя соединительная артерия справа значительно смещена к центру и давит на промежуточный мозг. После разрешения серии конфликтов, найдя постоянного друга, пациентка около года постоянно испытывала головную боль и чудовищную усталость.

Правое верхнее и нижние изображения показывают продолжение отека в направлении краниально. Но здесь при внимательном рассмотрении можно обнаружить рубцовую область в лобной области правой височной доли, в правом верхнем углу – отчетливое сжатие правого переднего рога справа вбок (стрелка). В этой области мы обычно встречаем коррелят бронхиального рака. И действительно, пациентка вспоминает, что после разрешения первого конфликта с апреля по май 1984 года у нее была большая усталость и 2-3 недели сильного кашля, при котором она почти задыхалась. Она тогда чувствовала себя вялой и матовой, едва могла двигаться. Видно, что «специальные программы рака» гораздо легче называть по их конфликтам и локализации в мозге, где связанные симптомы находятся тесно друг с другом, а не называть их по органам, которые (во всяком случае, пока) нужно кропотливо собирать в кучку.

Если бы пациентка была не левша, а правша, то она, конечно же, не пострадала бы язвенной карциномой коронарных вен и бронхиальной карциномой. Все СДХ ударили бы в левой височной доле головного мозга и, как это обычно бывает при сексуальном конфликте, они вызвали бы рак шейки матки, кроме того конфликт страха/испуга с карциномой слизистой оболочки гортани, а также карциному мочевого пузыря на правой стороне или карциному прямой кишки (конфликт маркировки территории).

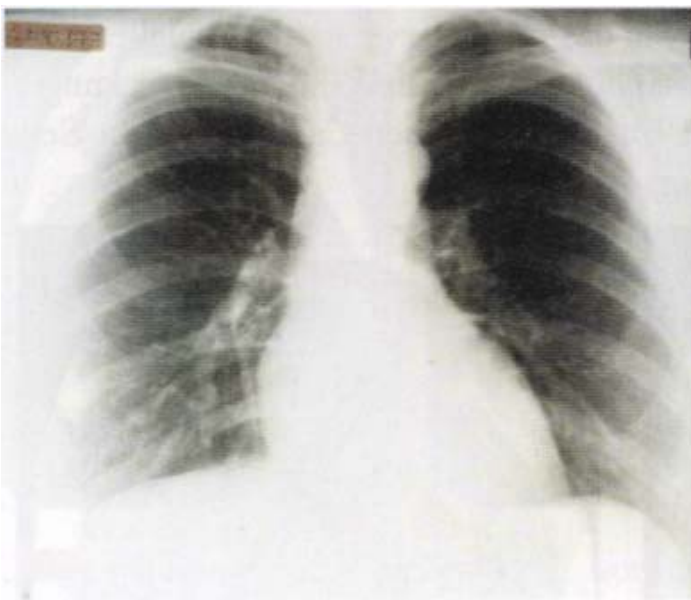

Контрольные КТ-снимки 21.04.1987

На левом верхнем КТ-срезе чуть выше основания черепа хорошо видно, что правая височная доля сдавливает центр. По сравнению с левой височной долей у неё более обширный отек, что заметно по его темной окраске. Виден также очаг Хамера для конфликта слуха в PLC-фазе. Пациентка не доверяла своему партнёрскому уху.

Также на правом изображении (последняя страница) заметно сжатие правого переднего рога напротив левого. Давление возникло от одного новообразованного очага Хамера правой лобно-височно-теменной доли, который можно еще хорошо видеть, хотя он уже в фазе восстановления и, следовательно, его пик уже давно позади. В то время как сексуальный конфликт как психический коррелят с его рецидивами коррелирует с этим процессом, на уровне органов, таким образом, с ним коррелирует бронхиальная карцинома, которую мы видим на последующем снимке.

(Сексуальный конфликт *только* у левшей справа.)



На этом рентгеновском снимке грудных органов, на первый взгляд, нет ничего особенного. Рентгенолог ведь тоже написал, что считает все нормальным.

Но при внимательном рассмотрении можно различить отчетливый полосатый рисунок в правой нижней области. В меньшей степени то же явление можно увидеть и слева. Поскольку у пациентки в течение нескольких недель была только утренняя мокрота, которой у нее никогда раньше не было, речь может

идти только о затихающем остаточном состоянии. И это может быть только бронхиальная карцинома, если знать процесс.

справа *слева* Такой диагноз в официальной бессистемности высказывался бы только как подозрение. Вместо этого была бы сделана бронхоскопия, чтобы подтвердить или исключить подозрение на заболевание. Согласно системе Новой Медицины, для пациента нет ничего пугающего в том, чтобы узнать, что там протекала «маленькая бронхиальная карцинома», от которой он к счастью, легко отделался, потому что она длилась относительно недолго. Эта пациентка посмеялась над этим, имея в виду, что, если логически последовательно оценить предыстории, этого можно было бы ожидать. Хочу признаться, что я озвучил ей «подозрение на заболевание» еще до рентгеновского снимка.

Точно так же, как я считаю, на самом деле любой врач в мире мог бы обнаружить взаимосвязи рака, если бы он действительно тщательно изучил один единственный случай, сюда же я включаю и самого себя в течение первых 20 лет моего пребывания врачом. Точно так же было с т.н. психозами. А ещё никто никогда не замечал вегетативных изменений между симпатикотонией и ваготонией, которые характеризуют каждый случай рака после разрешения конфликта. Самого пациента никогда тщательно не расспрашивали, о чем он на самом деле думал или все еще думает день и ночь, вместо этого прогоняли всех пациентов одинаково через фрейдовские шаблоны.

Если спросить психиатра, что такое депрессия, то он оторопееет и подумает, не хотят ли над ним проделать злую шутку, как если бы вы спросили человека на улице, что такое машина. Но вскоре он начинает спотыкаться, потому что дальше, чем плохое настроение, потеря тонуса и негативно-депрессивное принужденное мышление, в своем перечислении он не идет. Уже когда он должен дать четкое различие между так называемыми эндогенными депрессиями и реактивными депрессиями, то он пасует, а затем предпочитает начать говорить о «смешанных депрессиях», что является ничем другим как чепухой.

Если мы в будущем приложим наши усилия и станем наших депрессивных контролировать ретроспективно на предмет протекания депрессии, то обнаружим, что они проходили ровно по 5 Биологическим законам природы Новой Медицины. Кроме того те, кто пережил новую т. н. депрессивную фазу, то есть рецидив, например, после выхода из больницы, как правило, дома или на работе, точно попали под нож своего старого конфликтного шрама (не зная об этом) и что они совершенно неизбежно при этих условиях должны были опять пострадать депрессией.

Вышеприведенный случай ясно и логично показывает причину и течение депрессии как особого «онкологического заболевания», «онкологического заболевания» в особой констелляции.

Органический уровень при депрессии проходил незамеченным, в нормальном случае это карцинома коронарных сосудов - не говоря уже о мозге, - потому что эти заболевания до сегодняшнего дня обозначаются как инфаркт миокарда, стенокардия или «сердечная недостаточность», и считаются нормальными возрастными заболеваниями.

Когда у какой-либо пациентки обнаруживали бронхиальную карциному или карциному мочевого пузыря, то «это не имело ничего общего с депрессией».

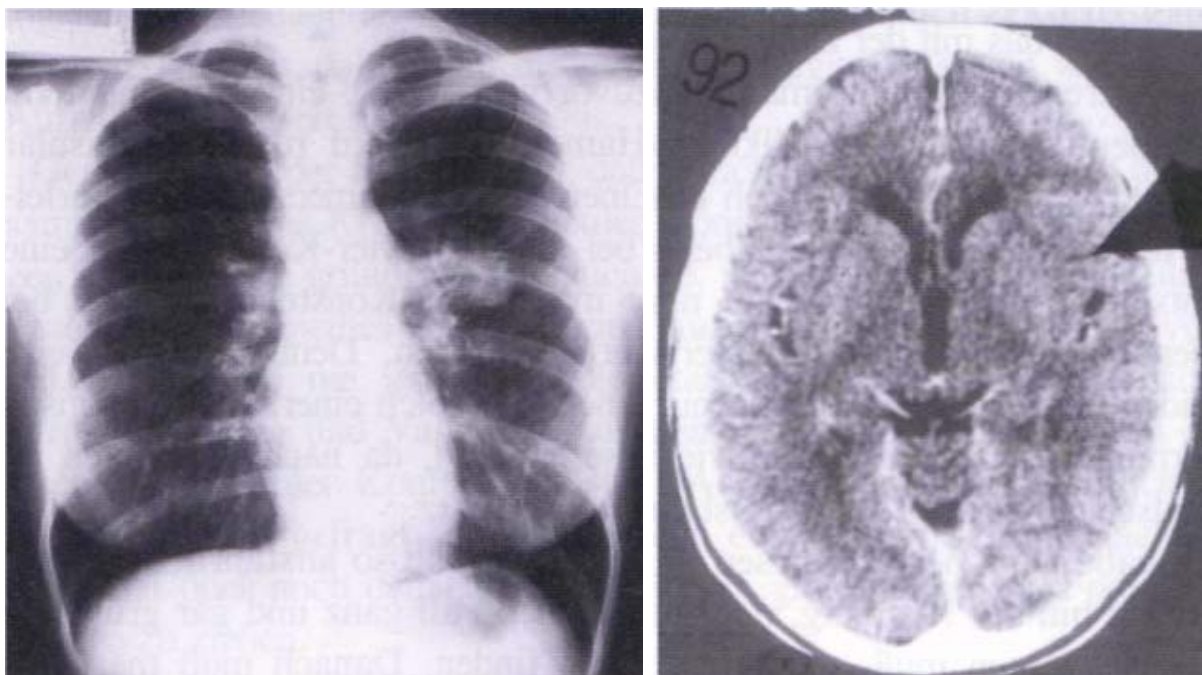
Однако в нашем случае нужно было заранее знать, что левша при сексуальном конфликте страдает очагом Хамера справа периинсулярно, а не слева, как обычно. Такой очаг Хамера правша женщина может испытывать только при территориальном конфликте, которым она, в свою очередь, может пострадать только при мужской констелляции, то есть при аменорее или постклимактически. Потому что обычно территориальным конфликтом страдают только

мужчины. При такой, чисто биологически детерминированной констелляции, как в нашем случае, искать конфликты в фрейдовском смысле - плохая шутка.

Я вполне сознательно так подробно описал этот случай депрессии. Я считаю, что для того, чтобы найти принцип, нужно научиться полностью и досконально понимать один случай. После этого, хотя и необходимо себя постоянно контролировать, но как только вы откроете принцип, вы станете понимать следующие случаи гораздо легче. Кроме того, этот случай имеет то преимущество, что в нем не было врачей, которые затуманивали бы течение какими-либо транквилизаторами. Дальнейшее преимущество этого случая - что отдельные депрессии из-за относительной краткости конфликтов, за исключением небольшого последнего, протекали наглядно друг за другом и - что очень важно - всегда имели новое другое содержание конфликта при той же тематике конфликта.

Большинство депрессий гораздо сложнее классифицировать, потому что чаще всего это одна и та же тема конфликта, которая повторяется в рецидивах. Обычно рецидивы также длиннее, и PLC-фазу затем уже перекрывает следующая активная фаза конфликта, «напряженная депрессия». Кроме того, обследование большинства пациенток с депрессией, в основном пост-климактерической т. н. инволюционной депрессией, часто чрезвычайно сложно. Они также обычно находятся в каких-либо психиатрических клиниках, там их под завязку седируют или пичкают транквилизаторами так, что больше ничего не видно. КТ мозга в таких случаях и без того не разрешаются, осмотры пациента считаются «излишними». Родственники часто очень неохотно работают с врачами, «если бабушка, которая уже была объявлена недееспособной, вдруг может быть снова вылечена». Это только осложняет дело. А если неосторожно сказать что-нибудь о раке, то тут же возражения: «Да не пугайте бабушку раком! Нам только этого не хватало!»

2.5.2.2 Пример: Конфликт у одной акушерки; левши

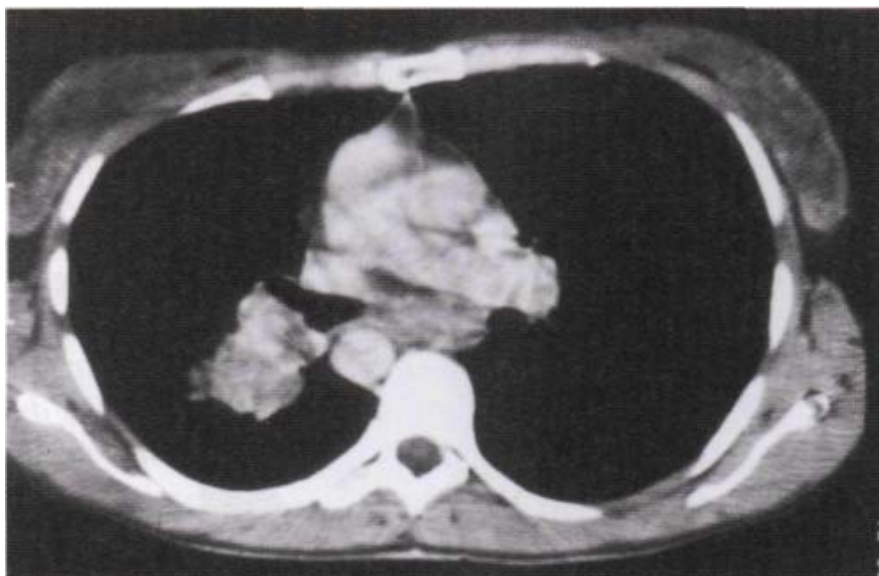


На КТ справа большой очаг Хамера, находящийся справа в теменной доле (стрелка), и меньший очаг, менее четко разграничиваемый, находится напротив слева. Очаг Хамера в правой периинсулярной области соответствует бронхиальной карциноме в верхней части левой

НАСЛЕДИЕ НОВОЙ МЕДИЦИНЫ, ЧАСТЬ 2

нижней доли легких, как хорошо видно на изображении легких слева и изображении грудной КТ внизу.

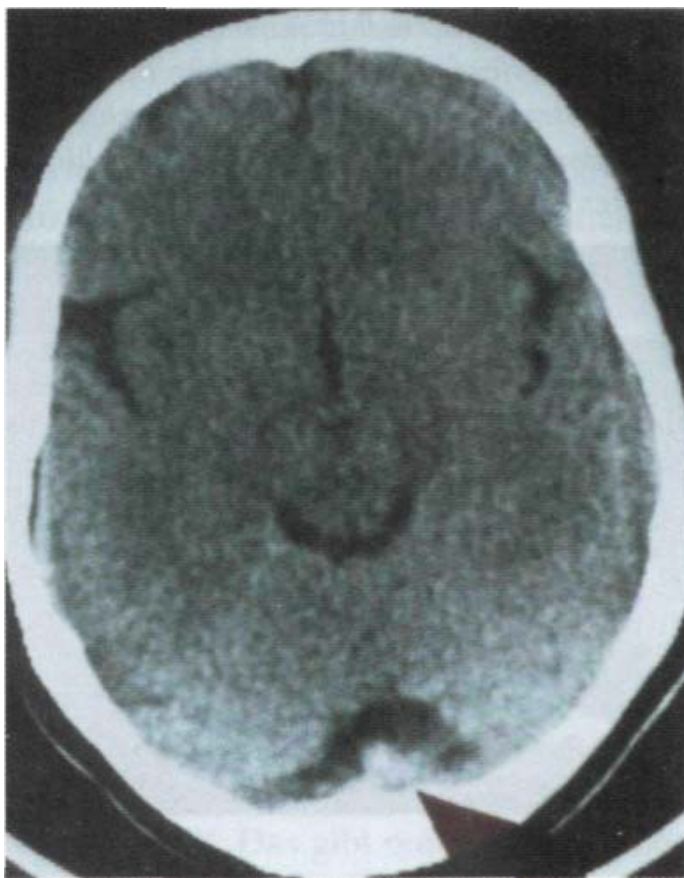Пациентка, естественно, может пострадать от бронхиальной карциномы с очагом Хамера справа периинсулярно только потому, что она левша. И, чтобы получить это, она должна была пострадать (женским) сексуальным конфликтом и конфликтом страха/испуга. И это произошло у нее в первый раз в конце 1984 года: она была акушеркой в



больнице, в возрасте 33-х лет. В больницу поступила беременная с кровотечением. Ребенок умер, а роженица чуть не истекла кровью. Буквально в последний момент было остановлено вагинальное кровотечение. Акушерка пострадала от СДХ женского сексуального конфликта и конфликта страха/испуга, который из-за ее леворукости попал в правую периинсулярную область. Ассоциация кровоточащего влагалища вызвала сексуальный конфликт. Но в то же время она также пострадала от «конфликта страха преследования», потому что с этого дня она постоянно боялась, что случай может повториться.

Язву коронарных артерий, относящуюся к сексуальному конфликту на органическом уровне, обычно замечают только по стенокардии в активной фазе конфликта.

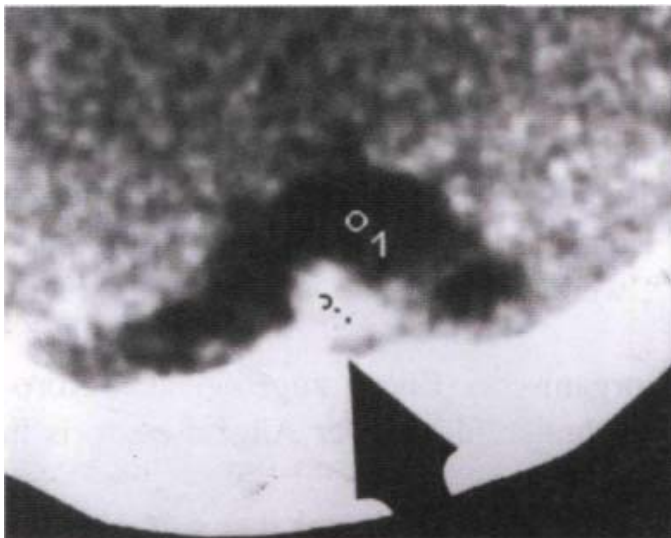
Этот случай несколько осложняется, тем, что во-первых пациентка левша, во-вторых, что она принимала цитостатики до того, как пришла ко мне. Поэтому это для более продвинутых читателей.



КТ-изображение, сделанное через день или два после нашего разговора-конфликтолиза, показывает справа в затылочной зрительной коре отчетливый очаг Хамера в решении с четким перифокальным отеком. К этому относилась скотома²⁹ левого глаза, которая у пациентки в тот момент еще была, но которая после этого полностью исчезла. Нарушение сетчатки - это почти мозг. Очаг Хамера справа периинсулярно с предыдущей страницы, как раз набухает как дрожжевой пирог. Даже обрушение

НАСЛЕДИЕ НОВОЙ МЕДИЦИНЫ, ЧАСТЬ 2

самооценки, практически генерализованное, находится в решении, окрашивает всё белое вещество в глубокий темный цвет. Пациентка пришла с ледяными руками ко мне на приём, а ушла с горячими.



Частичное увеличение верхнего снимка.

Пациентка в целом теперь в порядке, она снова набрала вес, тепло приветствовала меня из отпуска. Врачи во Франции тогда давали ей еще 2-3 недели жизни, так как из-за бронхиальной карциномы началось кровохарканье. Но и это со временем прошло. Ателектаз медленно начал вентилироваться. Но я также не хочу скрывать, что пациентка около

полугода пролежала в сильной ваготонии вялой и

²⁹скотома = слепое пятно

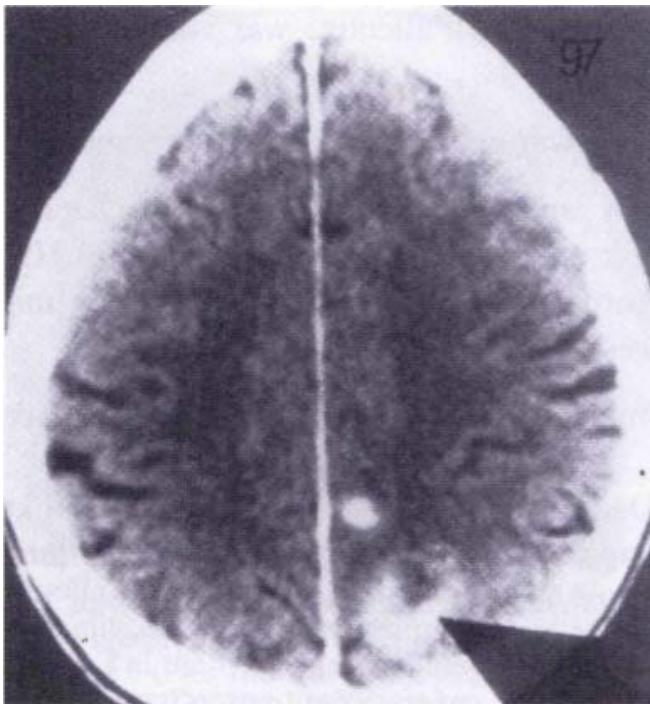
усталой. И если бы она сама не была акушеркой и потому была в состоянии понять систему полностью, и если бы у неё не было во Франции 2 врачей, которые также полностью поняли систему и смогли ей помочь, например, правильно дозировать кортизон, то пациентка, как и предсказывали, умерла бы через две недели.

Теперь о специфике этого случая, почему он появляется среди психозов:

1. В конце 1984 года сексуальный СДХ с длительным конфликтом, одновременно конфликт страха преследования. Продолжительность от 4 до 6 месяцев. В головном мозге очаг Хамера право- периинсулярно, органическая язва коронарных сосудов и стенокардия с бронхиальной карциномой слева, скотома левого глаза.

Психически: из-за леворукости право-периинсулярный очаг Хамера,

в результате: *депрессия!* (Из-за того, что конфликт страха преследования также



правосторонний:
нет

*шизофренической
конstellации!*) К

тому же активный
конфликт

потери/утраты

справа церебрально,
затрагивающий

левый яичник.

2. В начале августа 1986 года острый рецидив СДХ: снова одна роженица

НАСЛЕДИЕ НОВОЙ МЕДИЦИНЫ, ЧАСТЬ 2

едва не истекла кровью. Снова сексуальный конфликт, продолжает расти карцинома коронарных сосудов и бронхиальная карцинома, которая до тех пор не была обнаружена, но теперь она вызвала кровохарканье в сентябре, снова конфликт страха преследования, скотома снова быстро увеличивается и - *депрессия*! При объявлении диагноза и прогноза в августе 1986 года пациентка пострадала еще одним конфликтом с СДХ: конфликтом страха рака. Через 4 недели на шее с обеих сторон проявились типичные узлы страха рака на шее в уже начавшейся PLC-фазе. Кроме того, пациентка с большой вероятностью пострадала карциномой яичника (тератомой) слева и еще одним жестоким страхом разлуки с очагом Хамера преокципитально между полушариями справа. Поскольку реле тератомы карциномы яичника в мозге не пересекается, то есть «как бы вычисляется вниз в стволый мозг», было бы затронуто «только правое полушарие», за исключением двухсторонних фронтальных очагов Хамера для узлов страха рака. Но дискуссия была бы чисто академической, потому что пациентка сразу же получила самые массивные серии цитостатиков.

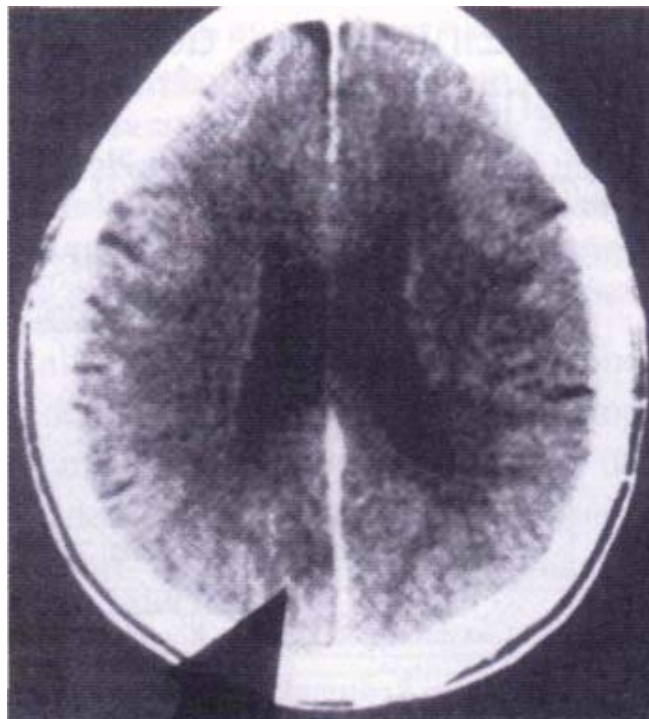
Очаг Хамера для конфликта страха преследования справа окципитально.

3. Цитостатики сразу парализовали выработку женских гормонов. Конфликт теперь из-за отсутствия женских гормонов превратился в «мужской территориальный конфликт» (переход без точки и запятой) и, как таковой, естественно перескочил на левую сторону периинсулярной области мозга из-за леворукости.

Но конфликт страха преследования остался справа, потому что он не зависит от гормонов. А значит и возникла шизофреническая констелляция. Пациентка в эти добрых 2 месяца была поистине психотически-шизофренической, или параноидальной, или «сумасшедшей». Впоследствии она сама сказала, что чувствовала себя «идиоткой». Она делала самые безумные вещи, бессмысленно продавала акции, чему впоследствии вообще не могла дать никаких объяснений. Она не воспринимала то, что врачи с ней делали. Они дали за 2 месяца 3 серии массивной химиотерапии (цитостатики), облучали мозг, легкие, даже узлы страха рака на шее, как только их обнаружили в начале сентября 1986 года. Когда анализ крови приблизился к границе смерти, и у пациентки оставались только 500 лейкоцитов, её отправили домой и сказали, что теперь ничего больше не могут сделать, её «терапия» закончилась. Через 2 дня она пришла ко мне. Когда пациентка вскоре вернулась и принесла с собой «метастазы мозга», ни один обычный медик больше прикоснулся к пациентке. Это было временное счастье для неё!

Кстати: С момента конфликтолиза пациентка была снова «нормальной»! Ей необходимо было всё её мужество, чтобы выстоять фазу восстановления.

Эта КТ той же пациентки показывает, как уже совсем короткое время после разрешения конфликта самооценка снова «взрывается» и снова восстанавливается, как только у пациентки снова появляется надежда. Стрелка слева внизу также показывает релейный центр левого яичника



(перекрещенный). СДХ для соответствующего некроза яичников, похоже, стало очень скверное замечание врача сразу после «объявления диагноза» в августе 1986 года, когда у неё началось кровохарканье, и она испачкала кровать, потому что сначала думали о туберкулезе. (См. также об этом случае в главе о туберкулезе).

При внимательном рассмотрении в правой лобно-теменной области обнаруживается вдавливание правого бокового желудочка, произведенное отеком очага Хамера, который мы видели на более глубоком срезе на первой странице этого случая «только» в набухании. К сожалению, у меня нет других изображений КТ мозга. Я знаю, что больше ни одного не было одобрено, потому что это «бессмысленно», как считали радиологи. По клиническим симптомам, однако, несмотря на массивное противодействие кортизоном, у пациентки позже были огромные отеки, которые теперь уменьшаются.

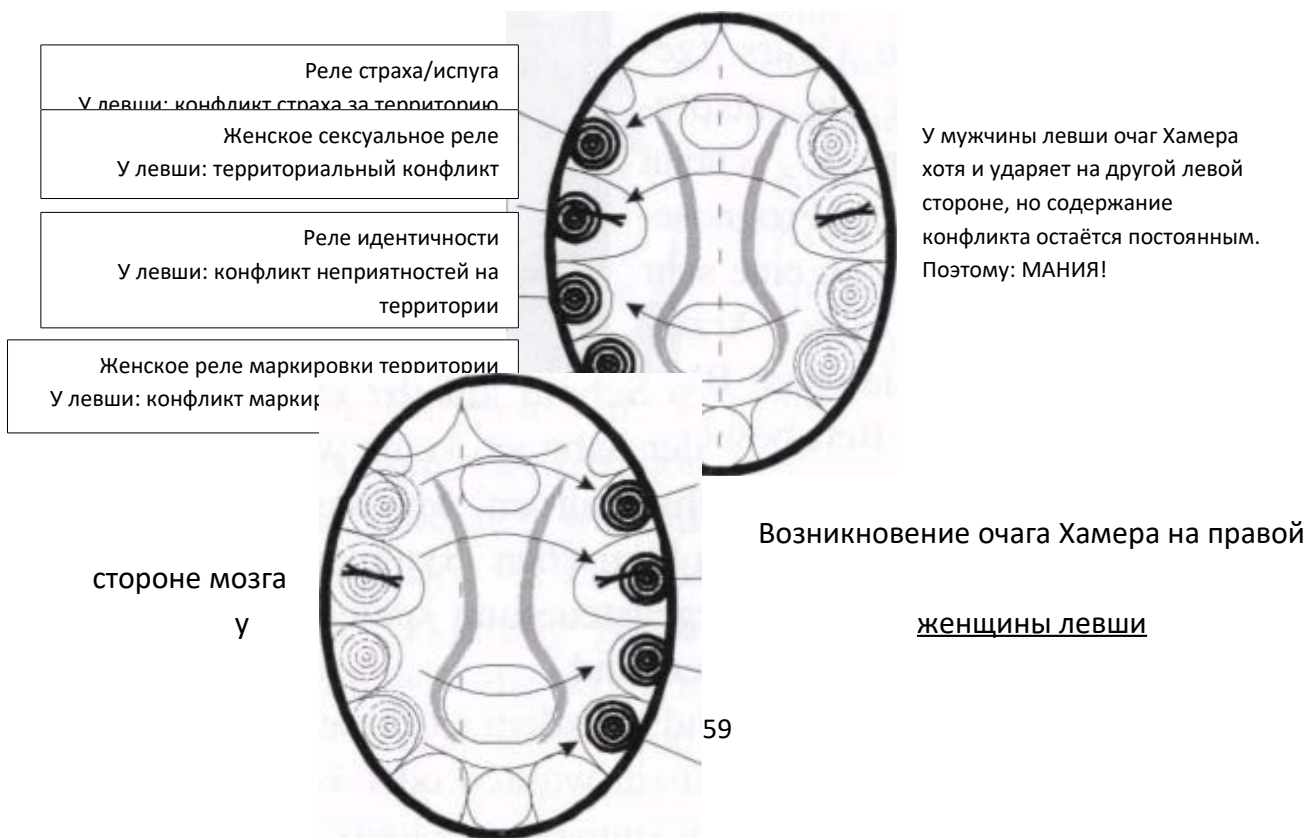
Все могло бы быть хорошо. И все-таки эта пациентка умерла, ятрогенно! Врачи официальной медицины не хотели или не могли понять то, что в соответствии с Новой Медициной так разумно и логично. Пациентка полностью вошла в фазу разрешения своих конфликтов, получив тампонаду сердечной сумки. СДХ был первой стенокардией. Она должна была лечь в больницу. Там и обнаружили тампонаду сердечной сумки. Но отказались сделать пункцию перикарда, как французский врач просил и я рекомендовал. Прекратили давать кортизон и вместо этого стали давать морфий. Пациентка умерла. Она не должна была умереть!

Как Вы видите, у этой пациентки была так называемая «конstellляция перекрещивания», то есть поперечная и лобно-затылочная конstellляция!

2.5.3 Возникновение конфликтов территориальной области при леворукости

Схематический разрез большого мозга

Возникновение очага Хамера на левой стороне мозга
у мужчины левши



У женщины левши очаг Хамера хотя и ударяет на другой правой стороне, но содержание конфликта остаётся постоянным. Поэтому: ДЕПРЕССИЯ!

Реле страха за территорию
У левши: конфликт страха/испуга

Реле территории
У левши: женский сексуальный конфликт

Реле неприятностей на территории
У левши: женский конфликт идентичности

Реле маркировки территории
У левши: женский конфликт маркировки территории

Если левша старик пережил мужской климакс, то есть стал женственным (т. н. «тюфяк»), то 1-й конфликт ударяет справа церебрально как у левши женщины и вызывает тоже депрессию!

И наоборот: если левша женщина пережила климакс, или она принимает противозачаточные таблетки, или она беременна или кормит грудью, то она реагирует как мужчина левша. 1-й конфликт в территориальной области ударяет тогда на левой стороне мозга.

Если левша женщина теперь прекращает принимать противозачаточные таблетки или принимает много эстрогенов после климактерия (или у неё киста яичника) или прекращает грудное вскармливание, и если левша до тех пор - реагирующая как (левша) мужчина – пострадала очагом Хамера на левой стороне мозга, то возникает вопрос, может ли она еще поддерживать конфликт, ощущаемый в то время по-мужски, теперь, после того, как женщина снова реагирует по-женски.

Например, если от левши женщины, пока она реагировала по-мужски, «убежал из территории» софти, то обычно такой конфликт в нормальном случае, когда она снова реагирует по-женски, не имеет больше смысла, потому что тогда (когда она реагировала по-мужски) она хотела софти, но теперь как чувствующая снова по-женски больше не хочет. Однако если это был вполне мужественный мужчина, который тогда сбежал от нее, которого она и сейчас воспринимает как женщина по-прежнему желанным, а именно с сексуальным конфликтом не-совокупления, то очаг Хамера «прыгает» на правую сторону мозга, куда он и относится у женщины левши. Он тогда, правда, в «мужском реле», но является «женским конфликтом».

2.6 Так называемая шизофреническая констелляция

Мы знаем три части мозга и, соответственно, три разных шизофренических констелляций:

1. Ствол мозга: шизофреническая констелляция ствола мозга
2. Мозжечок: шизофреническая констелляция мозжечка
3. Головной (большой) мозг: шизофреническая констелляция головного мозга
 - А) шизофреническая констелляция белого вещества
 - Б) шизофреническая констелляция коры головного мозга
 - а) поперечная шизофреническая констелляция коры головного мозга
 - б) продольная или фронтально-затылочная (псевдо-шизофреническая) констелляция

Так будут в будущем, не считая первичную депрессию и первичную манию, классифицироваться Специальные Биологические Программы (СБП), симптоматику которых мы до сих пор, не разобравшись в них, называли психозами. Из того, что мы уже описали, мы теперь знаем 5 очень важных фактов:

1. То, что мы называли психозом, состоит из 2 или более биологических конфликтов с СБП. Эти конфликты, в свою очередь, протекают на всех 3 уровнях: в психике, в мозге и в органе, о чем мы раньше не знали.
2. Сочетание двух или нескольких Специальных Биологических Программ, каждая из которых имела свой первоначальный Биологический Смысл, приобретает новый биологический смысл с новой психической симптоматикой.
3. Только в шизофренической констелляции коры головного мозга не образуется конфликтной массы, что решающим образом относится к Биологическому Смыслу этой констелляции.
4. Появление кортикальных очагов Хамера в головном мозге, а, следовательно, и симптоматика СБП протекает в определенном порядке и по определённым правилам, которые связаны с рукостью пациента и частично с гормональным фоном (см. 5).

5. Изменение гормонального фона меняет сторону очага Хамера при кортикальных конфликтах территориальной области, а, следовательно, содержание конфликта и принадлежность соответствующего органа, таким образом, всю симптоматику. Но это относится только к территориальной области справа и слева, а также и к «реле сахара» (для α - и β -островковых клеток поджелудочной железы) справа и слева.

Пункты 4 и 5, заметим, применимы только к СБП кортикальных очагов Хамера в коре головного мозга.

2.6.1 Шизофреническая констелляция ствола мозга

Шизофреническая констелляция вероятно почти настолько же стара, как и сама жизнь. Поэтому она не может быть «неполадкой», а должна иметь биологический смысл. И мы его находим!

Рассмотрим типичную ситуацию: Когда человек или животное должно внезапно и неожиданно убежать (с СДХ) и попасть в другую неизвестную местность, то он/оно страдает обычно так наз. конфликтом беженца, конфликтом, при котором он/оно чувствует себя одним-одинёшеньким. На органическом уровне растёт т. наз. рак собирательной трубки, который уплотняет собирательные трубки (канальцы) почки или части почки для того, чтобы из почек выводилось меньше мочи. Это позволяет экономить воду. Моча в случае необходимости становится более концентрированной, но необходимые для выведения мочой субстанции все еще могут быть выведены. В природе вода – несравнимо большая проблема в незнакомой среде, чем пища. В то же время программа включает в себя, если это возможно, поглощение воды при любой представившейся возможности.

Первоначально конфликт беженца восходит к тому времени, когда живые существа «вышли из воды» и медленно адаптировались к твердой земле.

Может возникнуть и вторая ситуация беженца или одиночества, которая может задеть ту же почку (другую её часть) или же другую почку. Когда поражается другая почка, и оба конфликта беженца активны, у нас получается шизофреническая констелляция стволового мозга.

Из эмпирических наблюдений мы знаем, что не только организм экономит больше жидкости или что уровень креатинина может увеличиться примерно до 9 мг% до 12 мг%, но и что пациент психически изменяется: он *топографически дезориентирован!* Он больше не узнает своего окружения.

Раньше мы воспринимали это как неполадку, как ошибку природы. Но в действительности эта новая комбинация – шизофреническая констелляция двух СБП, имеющая особый Биологический Смысл.

Если «живое существо со стволовым мозгом», которое жило еще в воде, было выброшено много миллионов лет назад волной далеко на берег, и сразу к этому добавлялся второй «конфликт оставления в одиночестве», например, если все товарищи вдруг исчезали, то это живое существо становилось топографически дезориентированным и *ошеломлённым*. Биологический «над-смысл» заключается в том, что если бы это существо продолжало ползти, то оно бы с вероятностью 80-90% только ухудшило бы свое положение. Напротив, ожидание новой волны при очередном приливе было куда более безопасным и обещающим успех. То, что мы считаем или считали ошибкой природы, а потому подключаем «к искусственной почке» (диализу) пациентов с предполагаемой почечной недостаточностью, «уремической³¹ предкомой»

и топографической дезориентацией, это, в сущности, очень разумное дело мудрой матери-природы. Не включая взаимосвязи исторического развития, мы вряд ли могли понять это.

Таким образом, анатомические и топографические факты официальной медицины применимы и в Новой Медицине. К этому относится также и то, что место происхождения, мы говорим «ядро», N. (=nervus) abducens [отводящего нерва] находится в мосте рядом с реле почечных канальцев (собираательных трубок). Опять же, мы должны вернуться к истории развития, чтобы иметь возможность понять. Остановимся на существе со стволовым мозгом много миллионов лет назад, которое было смыто на берег большой морской волной и пострадало от 2 СДХ двух конфликтов беженца. Начиная с этого момента, это существо *ошеломлено* (потрясено - растеряно) и дезориентировано в пространстве. Очевидно, это относится и к тому, что оно должно поворачивать глаза только в сторону. Гладкие мышечные части отводящего нерва, который тянет глаза в сторону, гиперподвижные. Мы могли бы говорить о «колик отводящего нерва». Такие больные еще могут с помощью своих поперечно-полосатых мышечных волокон (которые питаются корой головного мозга) двигать глаз вперед, но глаза уже не слушаются полностью, особенно в состоянии покоя. Впервые я наблюдал это у своего сына Дирка, причем с обеих сторон.

³¹Уремия = отравление мочой

Как мы должны представить себе «изначальный глаз»? Ответ: более или менее энтодермально управляемый перфорированный диск, имеющий кольцевую мускулатуру. Это то, что мы сегодня называем зрачком. Поскольку зрачок также является «потомком кишечника», а моторика зрачка - не что иное, как своего рода «перистальтика кишечника», то мы должны понимать свет как «кусочек света», который нужно поймать для ориентации. Зрачок делал перистальтику, чтобы, с одной стороны, получать как можно больше от «куска света» (правый изначальный глаз), с другой стороны, по возможности многое из этого «выделять» (левый изначальный глаз, например, когда становилось слишком светло).

Иннервация (большого) головного мозга, как и везде, точно противоположна: кортикальный симпатикотонно иннервированный *musculus dilatator pupillae* расширяет зрачок. Ту же игру мы наблюдаем, например, в полости рта, пищевода, бронхов и т. д.: иннервация ствола мозга = получить кусок; иннервация головного мозга = выплюнуть кусок. Итак, изначально (относительно гладких мышечных волокон) отводящий нерв тянет «кишечный диск» (= зрачок) целиком в сторону, т. е. к свету, чтобы получить его как можно больше с целью ориентации, но с другой стороны также и отдать (см. так наз. «Черепные нервы» в таблице в конце книги).

При комбинированной «супер специальной программе» с ошеломленностью и топографической дезориентацией *n. abducens* перистальтически сверхактивен (= «колик отводящего нерва»), но только относительно гладкой мускулатуры (= «мускулатуры кишечника»). Живое существо со стволовым мозгом имело как бы практически «шоры» вперед из-за гиперперистальтики *n. abducens* (части с гладкой мускулатурой).

С перистальтикой *n. abducens* также усиливается перистальтика сфинктера зрачка (= мускулатуры кишечника). Обратное, то есть смерть человека проявляется в застывании света, в широких зрачках, т. е. в парализованной «перистальтике» зрачка. Расширение зрачков, то есть паралич мышц зрачков считается признаком смерти («отсутствие реакции зрачков на свет», т. е. отсутствие «перистальтики» зрачков). Реле иннервации зрачков также практически перекрываются реле почечных собираательных трубок, что означает, что изначальный глаз был очень тесно комбинирован с конфликтом беженца почечных собираательных трубок.

2.6.1.1 Необходимость туберкулёзных микобактерий

Если пациент один конфликт беженца или оба может разрешить, то в природе рак собирательной трубки, определённый тип рака кишечника, туберкулезно створаживается и исчезает. Это то, что мы в официальной медицине называем «туберкулезом почек». Симптомы: потливость по ночам ближе к утру, альбуминурия, т. е. белок в моче, и субфебрильные температуры, усталость, голод.

Если бы двадцать лет назад я знал то, что знаю сегодня, моему сыну Дирку, возможно, не пришлось бы умирать. Потому что у него была именно эта шизофреническая констелляция стволового мозга из-за двойного конфликта беженца.

Но: туберкулёзные микобактерии должны по возможности присутствовать при СДХ, потому что они, как и рак, управляемый стволовым мозгом, размножаются в активной фазе конфликта (СА-фазе). Если микобактерии не появятся вовремя, то, хотя ошеломлённость и дезориентация исчезают, уровень креатинина и удержание воды не нормализуются, как это было бы после «успешного» туберкулёза.

Кстати, вся глава об уремии, так мы называем повышение значения креатинина, тоже должна быть полностью переписана. Даже если уровень креатинина составляет 12 мг%, организм по-прежнему выделяет необходимое минимальное количество мочи (200 мл), поэтому креатинин в крови больше не увеличивается существенно. Топографическое замешательство и дезориентацию мы всегда воспринимали как признак «уремического помутнения сознания». Это была чистая ерунда! Потому что топографическая дезориентация не меняется из-за диализа. Современная «медицина делания» всегда хочет «делать» и зарабатывать деньги. Уже диализируются пациенты с креатинином 4 мг%, то есть только с одной поражённой почкой.

До показателя креатинина, равного 6 мг%, возможно, у пациента имеется только одна СБП. Белок, который мы находим в моче в туберкулезной PLC-фазе, происходит от непрерывного промывания секрета раны разлагающегося створаживанием рака собирательных труб. Эта альбуминурия прекращается сама по себе, если новые конфликтные рецидивы и решения не пролонгируют процесс. Всегда следует проводить контроль общего уровня белка в сыворотке крови (в норме 6,5-7,3 г%), но не паниковать, когда он падает. С помощью белковой диеты или при необходимости инфузиями плазмы крови (= замены сыворотки крови) можно снова легко его восполнить (например, человеческим альбумином).

На этом примере я пытался вам, дорогие читатели, показать, как тесно все переплетается необходимым и систематическим способом. Ошеломлённость или топографическая дезориентация считается «психотическим симптомом», то есть является «психиатрической проблемой». Рак почки был бы онкологической проблемой. Паралич отводящего нерва, или гиперперистальтика, или широко или узко поставленные зрачки, были бы чем-то для невролога. Туберкулёз был бы чем-то для терапевта или уролога, т. н. почечная недостаточность и/или альбуминурия что-то для нефролога. Никто не понимал, как все разумно взаимосвязано, а также то, что никогда нельзя отделять психику и органы друг от друга!

Я не хочу притворяться, что знаю больше, чем на самом деле. Я показал вам принцип. Теперь мы должны, как brave умельцы, приступить к расшифровке всех возможных комбинаций правосторонних и левосторонних очагов Хамера, то есть разгадать их Биологический над-смысл. Существует еще ряд парных органов, управляемых стволовым мозгом (матка, простата, фаллопиевы трубы, среднее ухо с Евстахиевой трубой). Напротив, все органы полости рта,

обладающие цилиндрическим эпителием, частично относятся к правой, частично к левой стороне ствола мозга (см. также в таблице в конце книги под черепными нервами).

Нет смысла спекулировать. Нужно не менее 10-20 случаев каждого сорта комбинаций. А их у меня сейчас нет, мне нельзя, потому что, как известно, любой разговор с пациентом истолковывается как незаконное лечение... Тем не менее, работа должна быть сделана. В настоящее время все эти комбинации СБП считаются психотическими симптомами на психическом уровне. Такие проблемы терапировать на психологическом уровне, не зная органического уровня, я считаю бессмысленно или даже опасно! Мы также хорошо увидим в дальнейшем, что психические симптомы комбинаций СБП имеют только косвенно что-то общее с первоначальными СБП. Вот почему никто до этого не догадался.

2.6.1.2 Значение 12-ти черепно-мозговых нервов

Те из вас, дорогие читатели, которые знакомы с первыми изданиями этой книги и, кроме того, как медики или биологи, имеют более глубокие неврологические познания, возможно, иногда задавались вопросом, как же неврологические познания и представления Новой Медицины могут сочетаться с представлениями прежней официальной медицины.

Я могу объяснить Вам это так: для того, кто хочет открыть или уже открыл что-то новое, нет препятствий сильнее, чем старые догмы, которые поневоле всегда сидят в голове, потому что ведь все не только когда-то сдавали по ним государственный экзамен, но и работали с ними, хотя и в значительной степени ошибочно, в течение многих лет. Все время существует риск съехать на старую колею. Это намного легче тогда, когда старое заблуждение «авторитетно» и всеми «общепризнано».

Другая же проблема заключается в том, что нельзя заново открыть все вещи сразу, особенно в медицине. Пациент хочет уже сегодня знать, как обстоит дело с его болезнью. Если я скажу ему, что на следующий год я надеюсь узнать больше, то он, возможно, к этому времени уже будет мертв.

Как уже говорилось, в медицине существуют истинные факты, но также и предполагаемые факты, которые либо вовсе были неправильными, либо были только полуфактами, то есть ненастоящими фактами. К ним относится большинство т. н. достижений, а лучше предположений в т. н. исследованиях мозга.

Существуют – пожалуйста, пока что поверьте - очень мало вещей в научных данных о мозге, которые действительно неоспоримы. Большинство так называемых познаний звучит, как это часто до сих пор в медицине, так: «Мы исходит из того, мы предполагаем, согласно последним исследованиям». Большинство не соответствовало истине!

Одна вещь, которую мы должны теперь «переучить», являются так наз. 12 черепно-мозговых нервов. Большинство из них отвечают за область лица. С одним из них, *nervus abducens* (отводящий нерв), мы уже познакомились. Черепные нервы III-XII имеют свой источник в стволовом мозге. Если бы я раньше исследовал т.н. черепные нервы, тогда бы мои поиски познания больше затормозились, чем ускорились. После того, как я теперь знаю уже 5 Биологических Законов Природы, выводы о 12 черепно-мозговых нервах падают мне в руки как зрелый плод с дерева.

Раньше, а именно при оценке т. н. иннервации черепных нервов, то есть того, как они влияют на орган, у нас не было ещё познаний Новой Медицины. В противном случае мы должны были бы сразу предположить, что в архаичную иннервацию III-XII черепных нервов, которую нет нужды отрицать, должна входить остальная сфера деятельности стволового мозга, поэтому:

Психически они должны иметь дело с тем, чтобы схватить кусок, проглотить его, а затем снова выделить его после пищеварения (неудобоваримый остаток).

Церебрально большинство реле расположено в стволовом мозге близко друг к другу.

Органически все эти черепно-мозговые нервы, исходящие из ствола мозга, должны иметь какое-то отношение к цилиндрическим эпителиальным органам между ртом и анально-вагинальной областью.

И вот мы действительно обнаруживаем, что это так и есть, и что до этого была обнаружена только половина иннервации. У всех этих регионов, например, в области головы, есть еще и обратно управляемая головным мозгом иннервация для того, чтобы кусок снова захотеть или смочь выплюнуть. Мы этого в таком смысле не знали, потому что мы не могли это понять, хотя даже эта антагонистическая³² сторона моторики, в сущности т. н. перистальтики, конечно, уже была заложена в системе. Так иннервирует, например N. hypoglossus (подъязычный нерв) - 12-й черепно-мозговой нерв, который берет свое начало в нижнем понсе (мосте) стволового мозга,

³²антагонистический = противоположный

двигательную функцию языка, а именно с правой стороны моста правую половину языка и наоборот. Налицо так н. равносторонняя иннервация. До этого момента ни с чем не поспоришь. Но из моста иннервируется только гладкая мускулатура, которую мы называем перистальтикой кишечника. Гладкая мускулатура языка, с помощью которой мы произвольно проталкиваем пищу из полости рта в пищевод, является ничем иным, как усиленной мускулатурой кишечника, и ее движения мы могли бы назвать перистальтикой, как у кишечника. Но, кроме того, мы также можем произвольно двигать языком. Мышцы, которые это делают, мы называем «поперечнополосатой мускулатурой» или произвольной мускулатурой. Эта иннервация происходит из головного мозга, точнее, из двигательного центра коры головного мозга (Gyrus praecentralis) противоположной стороны мозга. Таким образом, поперечнополосатые левые мышцы языка иннервируются правой корой головного мозга. Но сама мускулатура имеет мезодермальное происхождение (смотри оранжевую колонку таблицы «психика – мозг – орган»), так же, как и гладкая мускулатура, как эмбриологи учат нас, должна быть также мезодермального происхождения. Однако тогда у нее было бы снабжающее реле в среднем мозге, который ещё относится к стволу мозга, на переходе к белому веществу головного мозга, к управляющему реле поперечнополосатой мускулатуры.

Вы видите, дорогие читатели, много деталей еще предстоит уточнить, таких как, например, почему иннервации поперечнополосатой мускулатуры расположены в коре головного мозга (двигательный центр коры), а снабжающее реле для мышц непосредственно под ним в белом веществе головного мозга. Но в конце все встанет эмбриологически разумно на свои места.

Кстати, известно, конечно, что (мышечная) иннервация зрачков берёт своё начало в мосте. Только до сих пор ни один эмбриолог не мог сказать, как она могла попасть из стволового мозга в зрачок. Но вопрос, казалось, не был особенно важен. Новая Медицина и здесь, как это часто бывает, ступает на неизведанную территорию познания.

2.6.1.3 Расширение научной таблицы Новой Медицины

Это не только разумно, что мы вносим новые данные и в таблицу «психика – мозг – орган», но это просто необходимо, если вы так хотите, просто для полноты картины т. н. психозов. Потому что так называемые черепные нервы III-XII, исходящие из моста, все парные, поэтому они могут

НАСЛЕДИЕ НОВОЙ МЕДИЦИНЫ, ЧАСТЬ 2

образовывать шизофреническую констелляцию не только с их аналогом на противоположной стороне, но и с активным очагом другого черепного нерва моста противоположной стороны и – как мы уже слышали - создать из таких двух или более СБП биологический над-смысл.

Кроме того, мы должны учитывать 4 качества каждого участка кишечника.

В этой связи нужно упомянуть, что возможно или вероятно существует также чувствительность ствола мозга (чувствительность кишечника), как существует, конечно, так называемая чувствительность мозжечка, напр., так наз. чувствительность глубоких слоёв кожи. Все это мы должны принять во внимание в нашей новой таблице.

В этих классификациях, как я уже упоминал, нам часто приходится ступать на медицинскую неизведанную территорию, потому что старая официальная медицина не имела системы, кроме эмбриологии. А у эмбриологии не было клинических ориентиров.

Так, например, рот до губ изначально представлял собой не что иное, как верхнюю часть кишечника, заметим, что полость рот-нос-глотка собственно, до сегодняшнего дня является им. Однако эта плоскоклеточная слизистая оболочка (наружный зародышевый листок!) выросла извне и выстилает всю полость рта и горла. Она оберегает старую слизистую оболочку кишечника. Мы знаем, что она мигрировала дальше, по пищеводу до протоков поджелудочной железы и печени. Плоскоклеточная кожа лица (наружный зародышевый листок!) содержит, как и вся внешняя кожа, в качестве «подложки» старую, управляемую мозжечком дерму или кориум (средний зародышевый листок!). Итак, идём дальше.

Левый ствол мозга

27. тератома яичников и яичек, слева
28. собирательная трубка левой почки
29. тело матки, левая половина
30. простата, левая половина
31. фаллопиева труба, левая сторона
32. полипы мочевого пузыря, левая сторона
33. нижняя тонкая кишка
34. слепая кишка
35. толстая кишка
36. внутренний пупок
37. поперечная толстая кишка (большой сальник)
38. прямая кишка
39. прямая кишка (rektum)
40. бартолинева железа
41. слизистая оболочка рта (нижний слой), левая сторона
42. слёзные железы, левая сторона
43. среднее ухо, левая сторона
44. евстахиева труба, левая сторона
45. парашитовидная железа, левая сторона
46. щитовидная железа, левая сторона
47. гланды, левая сторона
48. нёбо, левая сторона

Правый ствол мозга

49. подъязычная слюнная железа, левая сторона
50. околоушная железа, левая сторона
51. передняя доля гипофиза, левая сторона
52. глотка, левая сторона
26. тератома яичников и яичек, справа
25. собирательная трубка правой почки
24. тело матки, правая половина
23. простата, правая половина
22. фаллопиева труба, правая сторона
21. полипы мочевого пузыря, правая сторона
20. верхняя тонкая кишка

19. поджелудочная железа
18. печень
17. двенадцатипёрстная кишка
16. желудок
15. пищевод
14. лёгкие (альвеолы)
13. бокаловидные клетки бронхов
12. слизистая рта (нижний слой), правая сторона
11. слёзные железы, правая сторона
10. среднее ухо, правая сторона
9. евстахиева труба, правая сторона
8. парашитовидная железа, правая сторона
- 7 щитовидная железа, правая сторона
- 6 слюнные железы, правая сторона
- 5 нёбо, правая сторона
- 4 подъязычная слюнная железа, правая сторона
- 3 околоушная железа, правая сторона
- 2 передняя доля гипофиза, правая сторона
- 1 глотка, правая сторона

2.6.1.4 12 черепно-мозговых нервов

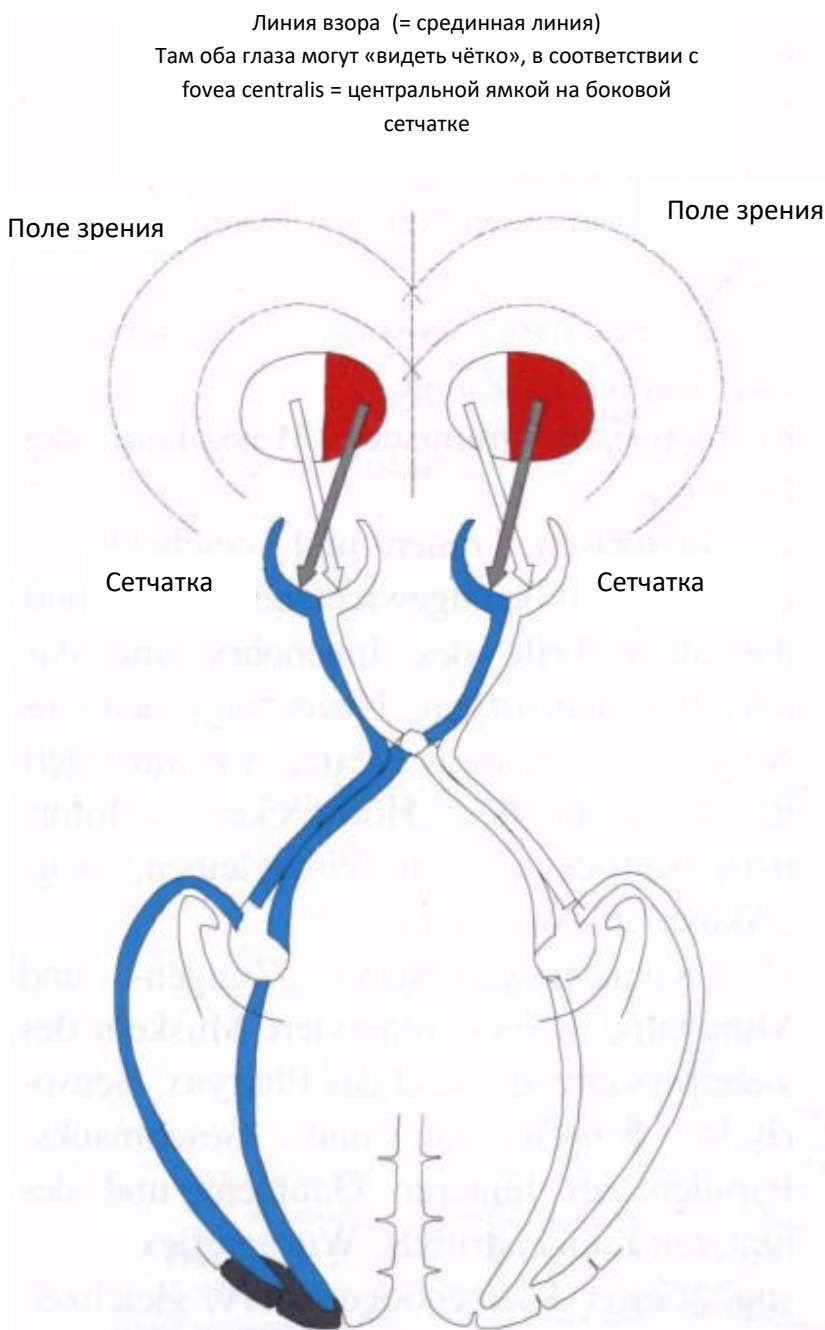
В отдельности:

Из 12 черепных нервов, также называемых черепно-мозговыми нервами, два первых называются:

I. Nervus olfactorius, обонятельный нерв для обонятельных нитей в носовом и фарингеальном пространстве, собственно выпячивания коры головного мозга. Волокна обонятельного нерва непосредственно входят в обонятельные луковицы (bulbus olfactorius) базальной коры головного мозга.

II. Nervus opticus или зрительный нерв.

Перекрещивание зрительных нервных волокон



Он (зрительный нерв) тянется через т. н. chiasma opticum (перекрещивание) зрительной коры (затылочной) головного мозга. При этом волокна левой половины сетчатки, смотрящие вправо, сливающиеся в chiasma opticum, переходят в левую зрительную кору и наоборот. Правые половины сетчатки, которые смотрят влево, также направляют свои волокна вместе в правую зрительную кору через chiasma opticum. Короче говоря, левой зрительной корой мы смотрим на правую сторону (обоими глазами), но только 90% (оставшиеся 10% правой зрительной корой). Правой зрительной корой мы смотрим на левую сторону (обоими глазами), но только 90% (оставшиеся 10% левой зрительной корой).

Далее черепно-мозговые нервы III-XII; они также проложены с

НАСЛЕДИЕ НОВОЙ МЕДИЦИНЫ, ЧАСТЬ 2

обеих сторон и не перекрещиваются от мозга к органу: у них у всех есть т. н. «ядро» в мосте стволового мозга.

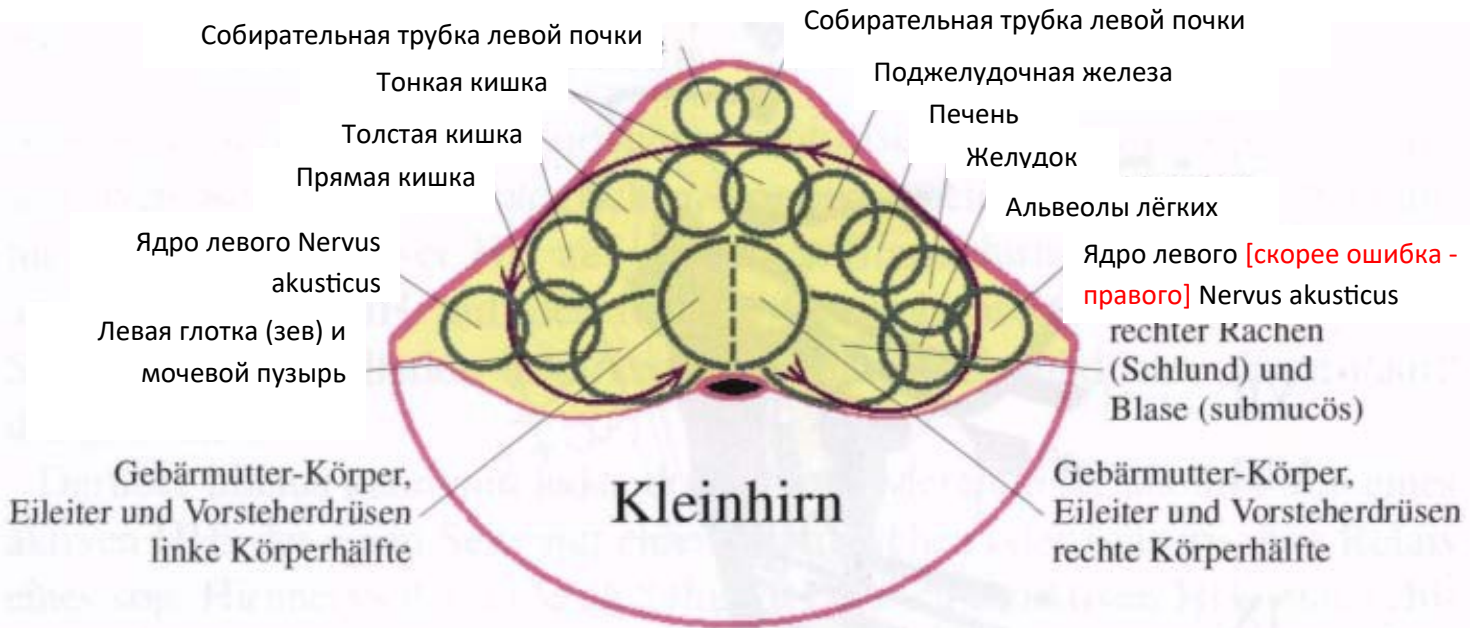
- III. Nervus oculomotorius:* нерв для мускулатуры глаза, сфинктера зрачка и цилиарной мышцы (растягивает хрусталик).
- IV. Nervus trochlearis:* Нерв для глазной мышцы, *musculus obliquus superior*, поворачивает глаз вверх. Самый маленький глазной нерв, выходит как единственный ниже четырехгранной пластины из стволового мозга в вентральном направлении.
- V. Nervus trigeminus* (одновременно 1-й нерв жаберных дуг от противоположной стороны головного мозга): лицевой нерв, иннервирует:
- а) сенсорно: лицо, горло и язык
 - б) двигательная: жевательная мускулатура
- VI. Nervus abducens:* Нерв для боковой глазной мышцы, отводит глаз в сторону.
- VII. Nervus facialis* (2-й нерв жаберных дуг): Также лицевой нерв, иннервирует:
- а) сенсорно: передние две трети языка
 - б) двигательно: мимическая мускулатура лица
 - в) секреторно: слезно-слюнная железа
- VIII. Nervus stato-akusticus:* Нерв слуха и равновесия, иннервирует древние части внутреннего уха и орган равновесия, в последнее время он называется *Nervus vestibulo-cochlearis*. Он иннервирует среднее ухо, восприятие «куска слуха = куска информации», т. н. «акустическая невринома».
- IX. Nervus glossopharyngeus* (3-й нерв жаберных дуг): нерв языка и купола рта, иннервирует мышцы мягкого неба и глотки. Сенсорно: ощущения и вкусовые сосочки заднего неба и задней трети языка, рвотный рефлекс
- X. Nervus vagus:* т. н. четвертый нерв жаберных дуг, одновременно 5-й нерв жаберных дуг (деградированный) и 6-й нерв жаберных дуг.

Как «факты» обозначение «нервы жаберных дуг» верны, но не по происхождению. Ведь это просто имеющиеся при себе нервные волокна из коры головного мозга!

Из-за этого блуждающему нерву приписывается также двигательная и сенсорная иннервация гортани (*N: recurrens* = возвратный гортанный нерв), сердца, то есть - по Новой Медицине – коронарных сосудов, трахеи и пищевода, хотя это по моим сведениям, со стволом головного мозга не имеет ничего общего. Кроме того, *N. vagus* (блуждающий нерв) питает двигательно (перистальтика кишечника!), сенсорно и внутрисекреторно (функция желез) весь желудочно-кишечный тракт преимущественно в восстановительный период. Он заботится о перистальтике кишечника, выработке пищеварительных соков и т. д. и т. п. (противоположный аналог: симпатический ствол в брюшной полости).

- XI. Nervus accessorius:* тянется частично с ветвями *n. vagus*, иннервирует своими мозговыми волокнами *muskulus sternocleidomastoideus* (грудино-ключично-сосцевидную мышцу) и *M. trapezius* (трапециевидную мышцу), которые оба должны были состоять первоначально из гладкой мускулатуры и могли катить тело = первоначально наружная кишечная мускулатура.
- XII. Nervus hypoglossus:* Двигательная иннервация языковой и глотательной мускулатуры пищевода. Возможно, также первоначально гладкая мускулатура.

Схематический КТ-срез ствола мозга



Выше и ниже мы видим две схемы разреза моста (Pons) ствольного мозга и мозжечка. Верхняя схема показывает реле для железистых органов расширенного желудочно-кишечного тракта, а также слизистой матки и предстательной железы, слизистой фаллопиевых труб и старой слизистой мочевого пузыря и пупка.

В качестве реле переходных органов между ствольным мозгом и мозжечком мы видим реле среднего уха обеих сторон, которые, с одной стороны, принадлежат верхней глотки, но, с другой стороны, показывают плоскостной рост в соответствии с резорбтивными функциями. Как это частично делают, например, плевра и

Тело матки, фаллопиевы трубы и предстательная железа, левая сторона

случае, если к **Мозжечок** очаг Хамера бу, логут, конечно, лвого мозга. – До этого момента нам уже и рань

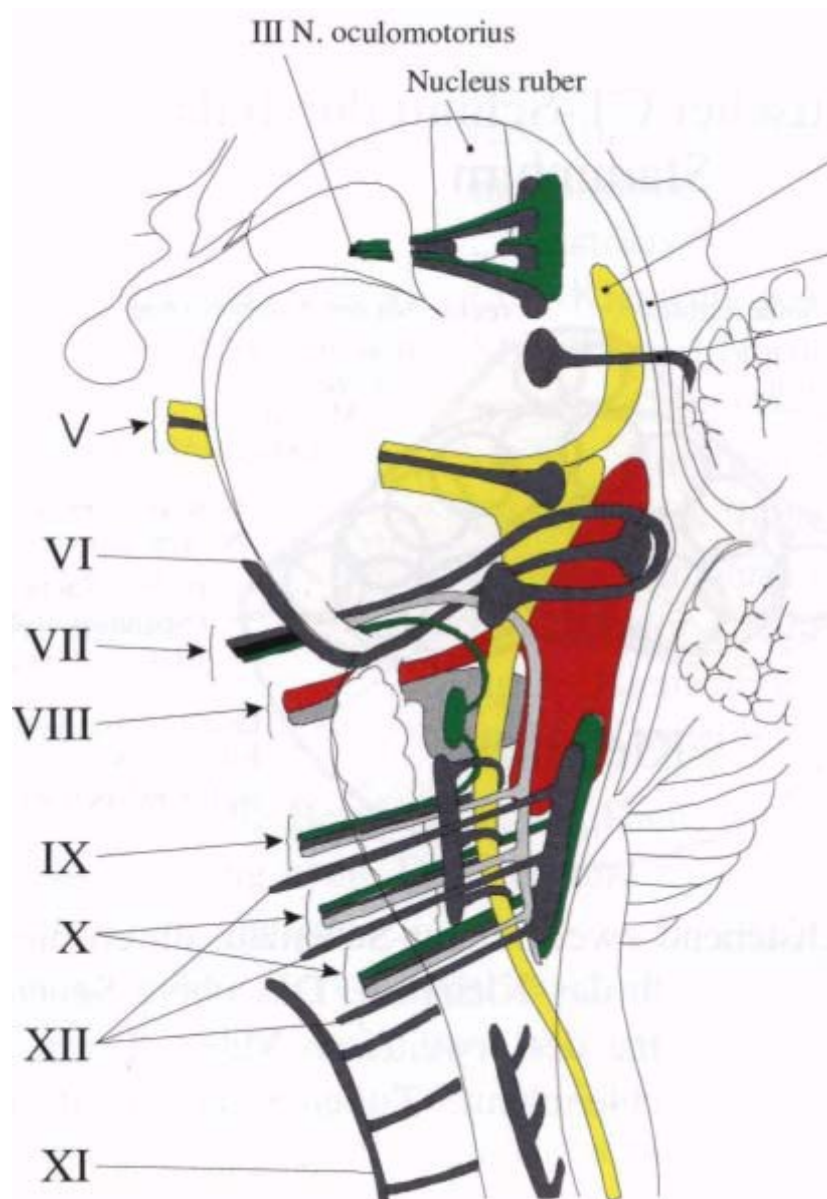
Правая глотка (зев) и мочевого пузыря

Тело матки, фаллопиевы трубы и предстательная железа, правая сторона

Вторая схема показывает так называемые ядра черепно-мозговых нервов III-XII, каждый из которых создан попарно и от мозга к органу не пересекаются.

Черепно-мозговые нервы

Положение их ядер в стволе мозга



■	Motorische Kerne
■	Parasympathische Kerne
■	Viszerale Efferenzen
■	Sensible Kerne
■	Vestibuläre Kerne
■	Kochleäre Kerne

Двигательные ядра
Парасимпатические ядра
Внутренние двигательные
Чувствительные ядра
Вестибулярные ядра
Кохлеарные ядра

Ядра черепно-мозговых нервов являются источником сенсорных, двигательных, секреторных и резорбтивных иннерваций.

1. Сенсорную иннервацию из ядер черепных нервов также следует понимать таким образом, что первоначальный кишечник каким-то образом должен был как-то чувствовать или ощущать, что он проглотил. Кишечник как бы прощупывал пищу, он все еще это делает и сегодня. Это то, что мы называем сенсорикой стволового мозга.

В случае конфликта:

Верхняя часть кишечника: обратная перистальтика и рвота.

Нижняя часть кишечника: усиленная перистальтика, диарея.

Вместе: Холерина!

2. Двигательную иннервацию гладких мышц (кишечника) в конечном счете следует понимать как своего рода усиление перистальтики. Хотя сейчас в области лица и рта большая часть мускулатуры этих органов состоит из поперечнополосатой мускулатуры, иннервированной корой головного мозга, которую мы можем двигать произвольно, все же древняя, архаичная часть этой мускулатуры состояла из гладкой мускулатуры кишечника.

3. Секреторная иннервация: То, что мы называем в случае СБП раком кишечника.

4. Абсорбтивная иннервация: Относится к приему пищи, воды, воздуха и т. д.

В случае конфликта:

плоскостной рост опухоли для более быстрого всасывания.

Теперь каждое из этих сенсорных, двигательных, секреторных и абсорбтивных реле может пострадать биологическим конфликтом с очагом Хамера в стволовом мозге. И каждый активный очаг Хамера на левой стороне ствола мозга с другим активным очагом Хамера на правой стороне ствола может вызвать шизофреническую констелляцию стволового мозга, а также зеркальную «пару ядер» того же нерва.

Кроме того, каждое иннервирующее железы реле в случае активного очага Хамера с одной стороны и двигательное или сенсорное реле так называемого черепного нерва другой стороны в случае активного очага Хамера могут вызывать шизофреническую констелляцию стволового мозга.

Таким образом, существует множество таких шизофренических констелляций, которые я, признаюсь, пока не могу квалифицировать по содержанию. Но мы знаем, куда должно идти путешествие нашей эмпирической диагностики. Остальное – рутина. Для каждой из этих констелляций нам эмпирически нужно 10-20 достоверных случаев - в большой клинике вообще-то не проблема, - если только знать, на что обращать внимание, тогда это белое пятно на карте конфликтных комбинаций скоро исчезнет. Конечно, есть и шизофренические констелляции с более чем 2 Биологическими конфликтами/активными очагами в головном мозге. Опять же, это относится к содержанию. Кроме того, мы пока не знаем, ожидают ли нас при комбинациях реле ствола мозга, мозжечка и большого мозга/активных очагов Хамера особые комбинационные качества.

Но самое главное, что мы знаем принцип и можем работать с каждым отдельным случаем. Однако для этого были абсолютно необходимы черепно-мозговые нервы. Конфликты возникают практически неизбежно: всегда речь идет о «куске», который должен быть ощущен, перистальтически перемещен, смешан со слюной или абсорбирован, во всяком случае, поглощен (правая сторона ствола мозга) или кусок фекалий должен быть выделен (левая сторона ствола мозга). К правой стороне стволового мозга относится правая сторона рта, к левой стороне стволового мозга - левая сторона рта. Конфликты всегда являются нюансами этого процесса. Для

черепных нервов, которые каждый медик должен знать наизусть для предварительного медицинского экзамена, не существовало и не существует никакой «идеи» или представления. Ты, дорогой читатель, читаешь о ней в этой книге в самый первый раз, насколько мне известно.

При этом биологический смысл каждого отдельного биологического конфликта, естественно, падает нам в руки, как спелый плод. Но шизофреническая констелляция может иметь и какое-то особое качество.

Важно знать:

У всех шизофренических констелляций стволового мозга есть одно общее:

ошеломлённость

как патогномичный³⁴ признак. Мы также могли бы назвать это биологическим замешательством или растерянностью.

Наша так называемая психиатрия оценивала только по симптомам. Мы знали, например т.н. *ступор*³⁵, мы знаем также *pavor nocturnus*, панические крики ночью, особенно у детей.

Мы знаем много видов проявлений ошеломлённости. Теперь необходимо, как и положено хорошему ученому, приступить к этому и рассортировать, что куда принадлежит. Вы все призваны помочь. Это доставляет такое удовольствие, когда можно целенаправленно помочь бедным людям. И пострадавшие сразу замечают, когда кто-то «знает». Тогда они с удовольствием открываются, потому что чувствуют себя понятыми.

Когда я думаю о бедных людях, которых мы до сих пор, как неизлечимо больных, иногда пожизненно запирали в психиатрические лечебницы и которым мы теперь действительно можем помочь, чтобы они снова стали такими же здоровыми, как и мы сами, то сердце могло бы просто разорваться от радости. Потому что я так страстно желал с тех пор, как стал врачом, помочь этим, возможно, самым бедным из бедных ...

Был бы очень правомерен вопрос, почему на левой стороне ствола мозга левосторонние ядра черепных нервов на стороне выхода кишечника располагались всё же на «неправильной стороне». Я могу только попытаться объяснить это тем, что распадение круглого образования в растянутую форму должно было быть сделано ниже глотки, что, вероятно, и было так. До этого требовалась очень дифференцированная иннервация, потому что через ту же глотку пища должна была поглощаться и транспортироваться внутрь с афферентным (вводящим) концом кишечника, но, с другой стороны, фекалии должны были быть выведены из эфферентного³⁶ конца кишечника. Перистальтика кишечника, которая изначально функционировала «по кругу», специально в глотке идёт в противоположном направлении.

Я полагаю, что это сделало необходимым различные, зеркальные по бокам ядра черепно-мозговых нервов. Иннервация, расположенная в стволовом мозге слева, которая однозначно должна была выполнять транспортировку фекалий, вероятно, была историческим рельсом развития иннервации большого мозга для плоскоклеточного эпителия, в принципе имеющего задачу снова выплёвывать куски, которые не должны попадать в горло (древний рвотный рефлекс). (Смотри также специальную главу о черепных нервах, а также схему и перечисление в таблице «психика - мозг – орган» в конце книги.)

2.6.1.4.1 Пример: «Если ты не будешь слушаться, поедешь к тётке Кларе!»

Многих людей мы воспринимаем как заторможенных, застенчивых или боязливых. Для этого обычно пытаются найти длинные психологические объяснения или, в конце концов, объясняют это свойством характера. Реальную причину мы теперь можем выяснить с помощью Новой Медицины, она часто очень проста, а именно - один или несколько биологических конфликтов.

Когда пациентке этого примера было 5 лет, ей сказали: «Если ты не будешь слушаться, поедешь к тете Кларе!» Эта тётя Клара хотела усыновить ребенка, что раньше не было редкостью в многодетных семьях. Все, как считалось, выиграют от этого: богатая тетя, которая получит свою

³⁴патогномоничный = характерный для болезни

³⁵ступор = оцепенение

³⁶эфферентный = выводящий, выводящий

крестницу и что придаст смысл её жизни, крестница, которая, получив наследство от тетки, впоследствии будет иметь обеспеченную жизнь, многодетная семья, жизнь которой станет легче...

Для ребенка все это не было вразумительными причинами. Конечно, тетя Клара не была чудовищем, она была даже милой ... Но расстаться с родителями, братьями и сестрами, товарищами по играм, родительским домом и соседями! Пациентка испугалась до мозга костей: нет, ради бога, только не это! Там она была бы одна-одинёшенька! Ребенок пострадал от конфликта беженца, очень часто видела это во сне. По какому поводу пациентка пережила 2-й конфликт беженца, мы не можем точно хронологически определить, но это произошло при поездке к тете Кларе. Ребенок был в беспокойстве, что его не заберут с собой назад, и боялся, что его просто оставят у тети. Даже тот факт, что тетя Клара была мила к ней и дарила ей красивые вещи, казался довольно подозрительным, потому что ребенок точно знал, что значит «удочерить». И так как ей снова и снова говорили: «Если ты не будешь слушаться, поедешь к тете Кларе!», она жила в постоянном страхе быть отосланной к тете.

С тех пор одним из конфликтных рельсов был - не слушаться, другим - вообще поездки! Это продолжалось до момента предоставленных снимков (1994), хотя пациентке сейчас 50 лет и она мать взрослой дочери. Несмотря на это она все еще пытается как жена врача

1. слушаться и
2. по возможности не путешествовать.

Еще один конфликтный рельс для нее – её собственная мать, которая всегда повторяла фразу полную последствий. Пациентке нужно было только получить письмо от матери или позвонить ей, и у нее уже случался рецидив конфликта беженца! Если бы ей нужно было при этом ещё куда-нибудь поехать, то она получила бы 2-й конфликт беженца, затрагивающий собирательную трубку обеих почек, то есть карциному обеих собирательных трубок.

Инстинктивно она, за исключением мужа, держалась по возможности подальше от всех врачей, никогда не позволяла себя обследовать ..., к счастью, ибо в противном случае можно было бы найти всевозможные вещи, хотя бы временные, которые таким образом так и не были найдены. КТ мозга она сделала только потому, что муж дал ей понять, что, кроме моей персоны, никто не сможет их прочитать, это ее убедило.

Таким образом, то правая почка имела карциному собирательной трубки с последующим туберкулёзным створаживанием, то другая, потому что оба конфликта решались поочередно.

Однажды, однако, случилось так, что оба конфликтных рельса активировались одновременно, когда после ссоры с матерью по телефону муж уговорил её поехать с ним в Баварию в короткий отпуск.

Едва они проехали несколько сотен километров, как ее муж, который является врачом, с удивлением обнаружил, что его жена полностью дезориентирована в пространстве. Сначала он

НАСЛЕДИЕ НОВОЙ МЕДИЦИНЫ, ЧАСТЬ 2

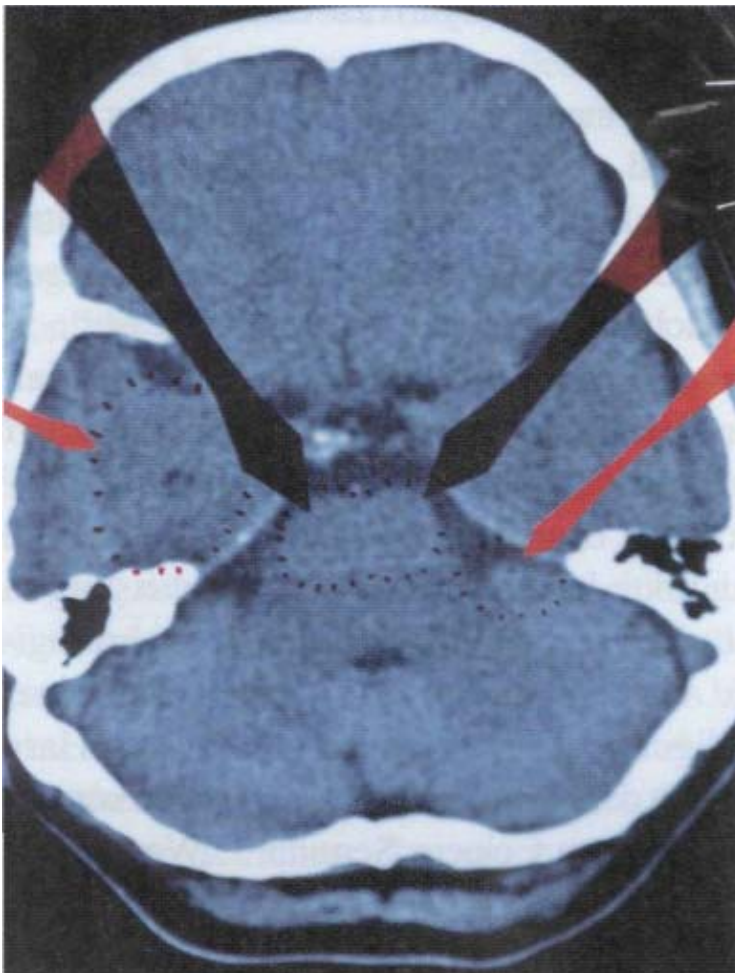
подумал, что его жена, возможно, перенесла инсульт, но не мог себе представить, по какой причине она должна была его получить. Может быть, подумал он, по прибытию станет лучше.

Но там стало еще хуже. Его жена постоянно спрашивала, где она находится, не могла найти гостиничный номер, и совершенно дезориентировано бродила по гостинице. Она была как дезориентирована, так и ошеломлена!

Поскольку ее муж знал Новую Медицину, он теперь мгновенно понял, что у его жены должно быть 2 активных конфликта беженца. Помещение в психиатрическую клинику совершенно не принималось во внимание, и в нефрологическую для диализа тем более. Но что он должен делать в Баварии со своей женой, если она станет не просто олигурической³⁷, то есть выводила совсем мало мочи, и весь мир кричал бы, что она в уремической предкоме? Его терзал вопрос, так он сообщил нам позже на семинаре: «Что сейчас сделал бы или посоветовал бы доктор Хамер?» Ответ: он сказал бы: «Немедленно езжай со своей женой домой!» Подумал, сделал. Доктор взял дезориентированную жену за руку, снова усадил ее в машину, снова загрузил все чемоданы и - поехал домой как можно быстрее. Ближе к вечеру они прибыли домой. Однако жена не узнала собственного дома, спросила мужа, где они. Снова муж воспользовался советом Новой Медицины: «Что теперь сделал или посоветовал бы Хамер?» Ответ: «Он сказал бы: иди со своей женой туда, где ей больше всего нравится». Ну, это было легко сделать. Курятник и загон для гусей были тем местом, где его жена любила находиться больше всего. Часто она могла смотреть на своих карликовых куриц или куриц виандот в течение целого часа и больше, особенно если у них были цыплята. Курятник располагался в конце сада, примерно в 50 метрах от дома.

Поэтому он снова взял жену за руку и пошел с ней к курятнику. Некоторое время они стояли и смотрели на курочек. Наконец жена повернулась и сказала: «Хорст, мы дома!»

Как в сказке, колдовство спало с нее. В течение следующих 24 часов все снова нормализовалось, как будто ничего не было, нормализовалось и количество выделенной мочи, которое ранее сократилось до минимального объема.



На следующей КТ мозга мы видим (темные, большие стрелки справа и слева) два очага Хамера в правом и левом реле почечной собирательной трубки. По ним видно, потому что очаги Хамера сильно подчеркнуты, что уже было много рецидивов, но, по-видимому, они никогда не были решены одновременно, за исключением последнего раза, потому что в противном случае она уже не раз была бы так смущена и дезориентирована.

Кроме того, мы видим (правая узкая стрелка), что печень также часто или всегда реагировала на один из двух конфликтов беженца. Во время изготовления снимка,

выглядит, что все еще или снова присутствует немного активности. К счастью, КТ брюшины никогда не была сделана и редко или никогда не было определено значение креатинина.

³⁷олигурия = снижение выделения мочи

Узкая стрелка слева указывает на слуховое реле в соответствии с конфликтом не верить своим ушам. Он вызывал голос, звучащий в ушах: «Если ты не будешь слушаться, поедешь к тете Кларе!»

Кстати: первый раз эту фразу ей сказал отец, поэтому это партнерский слуховой конфликт, хотя позже это говорила в основном мать. В 1997 году один конфликт был разрешен большой беседой с матерью. После этого у пациентки в течение нескольких месяцев было ночное потоотделение.

2.6.1.4.2 Пример: Шизофреническая констелляция ствола мозга у 7-летней девочки

Речь пойдет о 7-летней маленькой девочке, чьей семье грозил голод, которая в результате пострадала аденокарциномой печени и карциномой матки. Этот случай с юга Франции был кратко описан уже в главе об очагах Хамера.

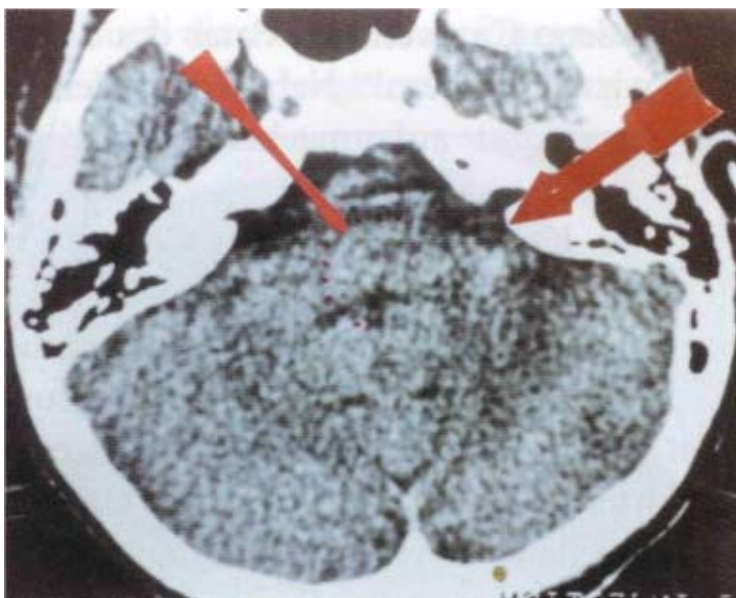
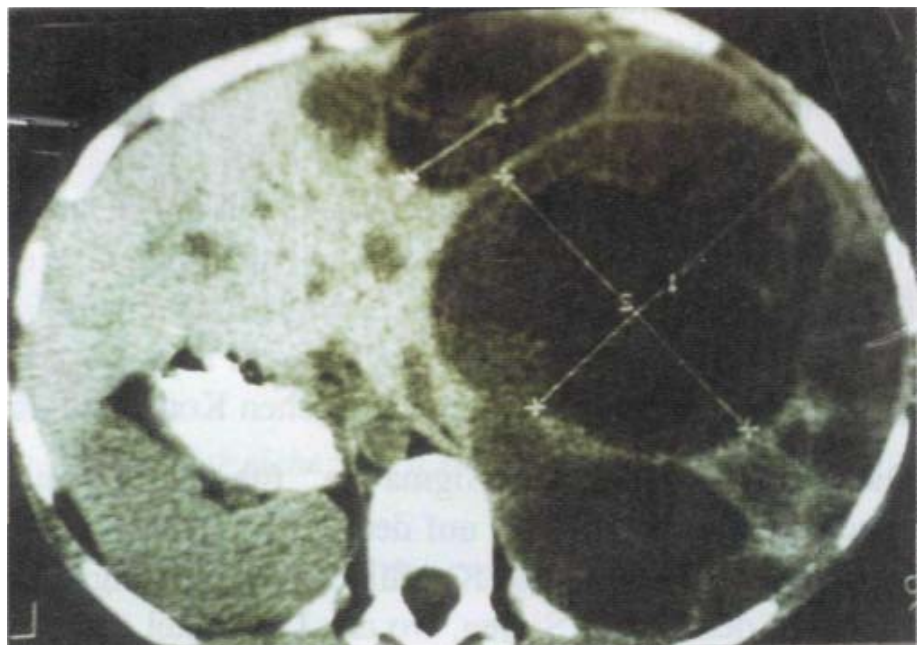
В дополнение к упомянутой карциноме печени существовала еще карцинома слизистой оболочки тела матки в СА-фазе для левой стороны матки. Таким образом, у нас есть 2 активных конфликта или Специальных Биологических Программ.

1. Конфликт смерти от голода с аденокарциномой печени, потому что отец девушки постоянно скулил: «О Боже, мы умрём от голода!» Рядом с маленьким магазином родителей грозил открыться супермаркет. Ребенок, конечно, принял все это за чистую монету.
2. Далее, имелся отвратительный генитальный конфликт с карциномой тела матки слева. Для этой маленькой девочки конфликтом был описанный родителями злобный хозяин-мужчина супермаркета, который хотел заставить семью голодать. Такой конфликт, усиливающий слизистую оболочку тела матки, имеет Биологический Смысл в том, что для либо существующей, либо ожидаемой беременности слизистая оболочка матки утолщается. Потенциальный эмбрион с усиленной слизистой оболочкой матки будет иметь лучшие возможности для питания своей плаценты.

Архаичный биологический смысл этой двойной специальной программы заключается в том, что:
а) каждая пищевая крошка будет лучше использована из-за карциномы печени, предотвращая голодание.

б) питание эмбриона улучшается за счет утолщения слизистой оболочки матки карциномой слизистой.

На КТ органов брюшной полости мы видим аденокарциному печени. Интересно, что и аденокарцинома печени (абсорбтивного типа) растёт в круглой конфигурации стрелковой мишени. В среднем, отмеченном крестом, очаге карциномы, все еще можно увидеть на краю периферийные кольца стрелковой мишени.



КТ мозга: правая стрелка указывает на активные круги мишени очага Хамера в реле печени. Левая стрелка указывает на активные круги мишени очага Хамера в левом реле матки. Оба очага вместе дают шизофреническую констелляцию стволового мозга, в которой ребенок был и оставался полностью «ошеломлённым».

То, что маленькая девочка из-за мужчины (владельца супермаркета) может пострадать карциномой тела матки безобразного конфликта,

никто не мог бы раньше предположить.

2.6.1.4.3 Пример: Шизофреническая констелляция ствола мозга из-за шока после объявления диагноза

У одного пациента случайно был обнаружен старый шрам карциномы сигмы, когда он пошел к врачу из-за недуга. Предшествовал этому короткий конфликтный рецидив «дерьмового конфликта». Соседский мальчишка оставил на террасе кучку фекалий, у его нового дома ещё не был поставлен забор.

Была обнаружена старая зарубцевавшаяся карцинома сигмы, т. н. кишечный дивертикул³⁸, т. е. небольшая область сигмы, в которой раньше была аденокарцинома кишечника, и которая потом была разрушена туберкулёзно с типичным ночным потоотделением. Это произошло на 2 года раньше, вызванное чрезвычайно уродливым конфликтом на рабочем месте.

³⁸Дивертикул = мешковидное выпячивание ограниченных частей стенок полого органа

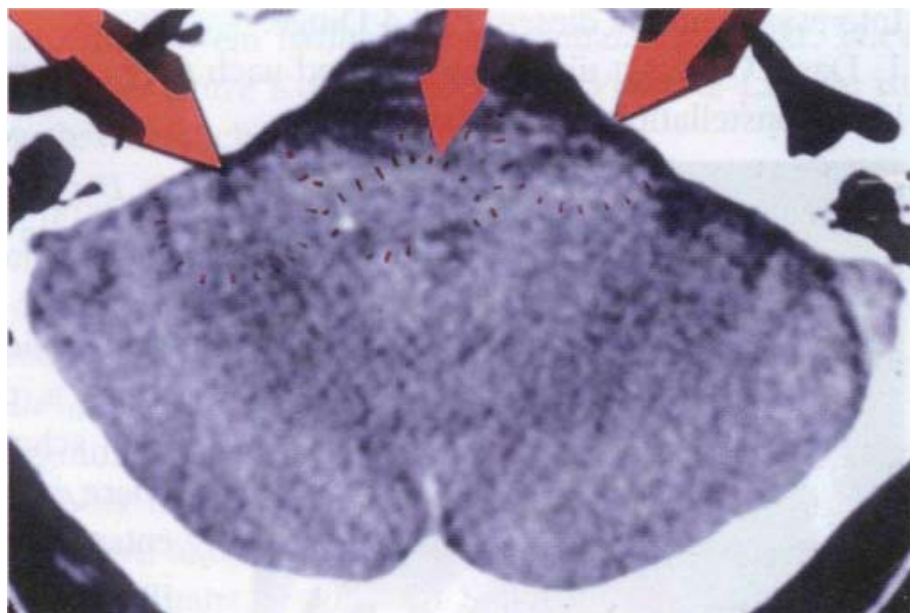
Клинический диагноз «карцинома сигмы» привел пациента сразу к 2 новым конфликтам, как мы видим на КТ мозга:

- а) конфликт смерти от голода из-за страха, что никакая пища больше не может пройти через кишечник (сигму, где был дивертикул).
- б) «конфликт среднего уха», т. е. конфликт, больше не избавиться от информации (в этом случае операции и гистологического заключения) или кусков информации. На КТ мозга это называли акустической невриномой, если конфликт длился достаточно долго.

Таким образом, пациент мгновенно оказался в шизофренической констелляции стволового мозга. Супруга сообщает, что муж был *полностью ошеломлённым* около 10 дней до окончательного гистологического диагноза. Он ошеломленно сидел на одном и том же месте, уже не зная, куда идти. Хотя он и не был дезориентирован, как пациентка со специальной программой двойной почечной собирательной трубки, но был ошеломлённый, как бы застывший.

К счастью, оба конфликта разрешились очень быстро, потому что врачи, с одной стороны, сказали ему, что теперь стул снова легко проходит через кишечник. Кроме того, гистолог сказал, что в дивертикуле было обнаружено только несколько рубцов, и написал, что это «довольно доброкачественно».

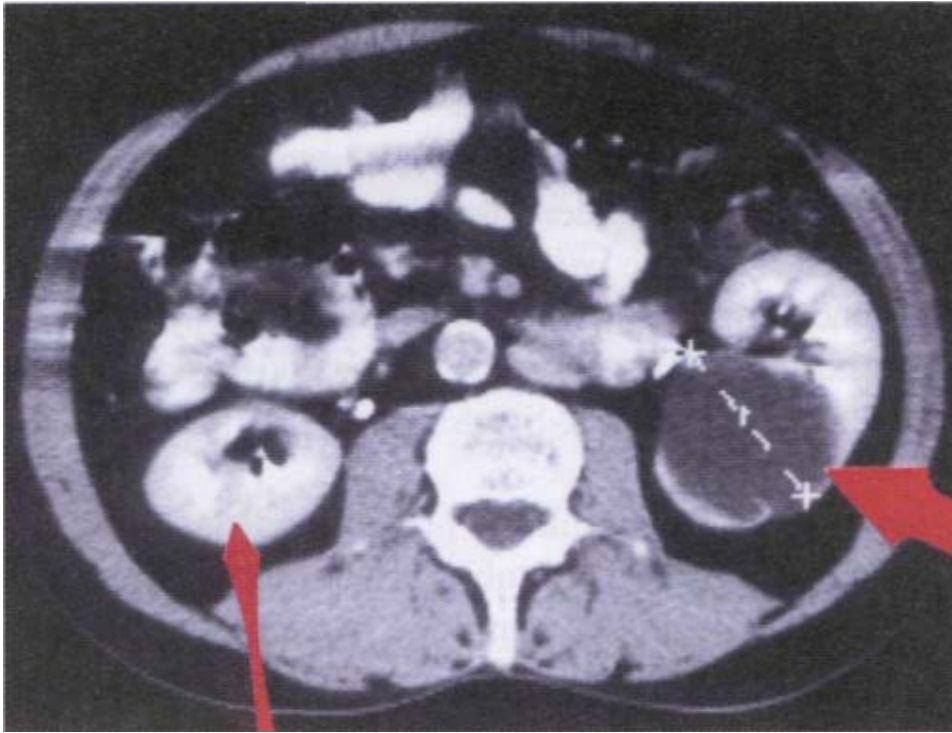
Оба активных очага Хамера слева в реле сигмы и слуха (акустическая невринома) и справа в реле печени отчетливо видны их круги стрелковых мишеней. К сожалению, после разрешения двух конфликтов нельзя было изготовить компьютерную томографию мозга, так что здесь невозможно показать течение.



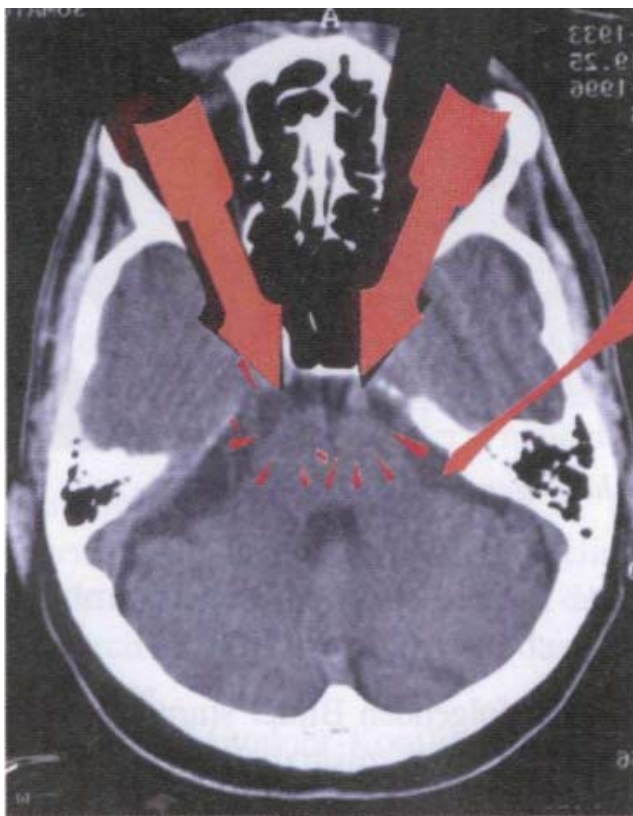2.6.1.4.4 Пример: Двойная шизофреническая констелляция ствола мозга

У 60-летнего пациента, от которого получены последующие изображения, речь идет о 2 экзистенциальных конфликтах (почечные собирательные трубки), кроме того, о карциноме печени и карциноме сигмы.

Конфликт был вызван миллионным банкротством. Это был и есть экзистенциальный конфликт. Налоговая служба также требует еще несколько миллионов, это «меньший» экзистенциальный конфликт, который мы видим на КТ мозга слева.



*Почечная каверна
справа после
карциномы
собирательной
трубки.*



Интересны в этом примере 4 вещи:

1. КТ мозга показывает нам состояние после двойной шизофренической констелляции стволового мозга.

КТ мозга: Обе стрелки указывают на оба реле собирательной трубки почек.

а) в обеих почках находится карцинома собирательной трубки почки, левая почка меньше и уже решена, правая почка снова в СА-фазе, в соответствии с изображением КТ мозга в стволовом мозге (реле также правое, не перекрещенное!) с активным очагом

Хамера. Когда обе специальные программы находились в активной фазе, слева активность, к счастью, длилась относительно короткое время, у пациента была дезориентация. Он не мог ориентироваться в своем городе, который знал с юности. Его подруга должна была управлять машиной, потому что он был дезориентирован. За этот период показатель креатинина также вырос до уровня 4 мг.

б) Карцинома сигмы (отвратительный подлый конфликт), к счастью, не была диагностирована.

Карцинома печени была диагностирована только по КТ мозга. Должно быть, между ними произошло короткое разрешение соответствующего конфликта смерти от голодания, но в момент изготовления снимка он снова активен, что видно по центральной точке в очаге Хамера реле печени (нижняя стрелка справа), в то время как карцинома сигмы, по-видимому, находится в фазе восстановления.

Здесь тоже какое-то время находилась большая, напряженная шизофреническая констелляция стволового мозга. Пациент отложил везде, где он мог, небольшие денежные депозиты, как бы «на случай голода», насколько он мог вычистить средства из массы банкротства. Но поскольку это считается нормальным при банкротстве, такие специальные программы и шизофренические констелляции не считаются чем-то необычным, то к счастью, никто ничего особенного в этом не нашёл.

с) Далее КТ мозга указывает на карциному простаты. Это не связано или только косвенно связано с банкротством: Одна из 3 подруг пациента ушла от него, для него этот был отвратительный полугенитальный конфликт. Это было чуть ли не хуже, чем все банкротство. Левая доля предстательной железы затронута точно, правая, вероятно.

2. Комбинированные Специальные Программы:

Я не хочу показать себя умнее, чем я есть. Я с трудом нахожу смысл всего лишь в 2 специальных программах, которые раньше, если они вообще когда-либо были замечены, считались бессмысленным расстройством, а теперь понимается как разумная «квази паранойя», как разумное сочетание таких двух специальных программ в активной фазе. Очень утомительно! Но теперь любой активный очаг справа с любым активным очагом слева может и, вероятно, будет иметь сочетание таких специальных программ с совершенно определенным смыслом. Но как соответствующие комбинации могут снова сочетаться и должны снова придать биологический смысл в их общей комбинации, это очень трудно понять, когда приходится работать в одиночку.

Поэтому меня обрадовало то, как недавно один швейцарский психиатр одобрительно похлопал меня по плечу и сказал: «Г-н Хамер, если бы вы обнаружили хотя бы одну комбинацию двух специальных программ, например, двухстороннюю карциному собирательной трубки почек (биологически желаемая дезориентация) и, следовательно, снова восстановили связь между психиатрией и медициной органов, то вы были бы королем среди нас, психиатров, потому что мы все ничего не знаем ...»

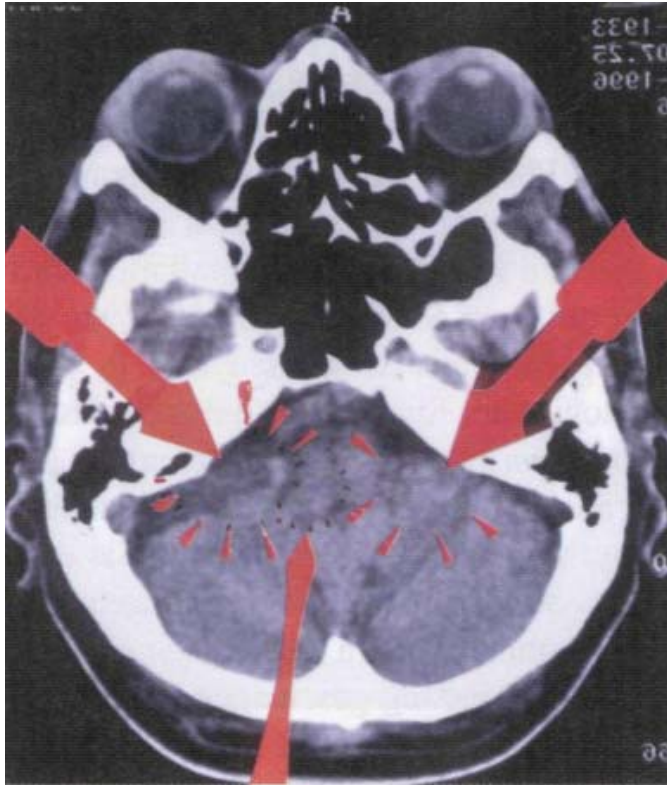3. Протекание Специальной Программы:

Человек постоянно думает и чувствует, даже во сне. Он постоянно меняет свои мысли и чувства. Он находит, например, в краткосрочной перспективе якобы решения, которые через неделю выясняются как нереализуемые. Чередуются короткие или длительные решения и рецидивы конфликтов. Компьютерная томография мозга – это всего лишь снимок данного момента, который, однако, также позволяет нам делать выводы о предыдущем ходе - с оговорками. Потому что завтра решение уже может снова превратиться в активность. Мы контролируем себя, насколько это возможно, по результатам органов и лабораторных данных, например по показателю

креатинина, по показателю ПСА (простатический специфический антиген) и т. д., которые могут дать нам также объяснение об активности или даже двойной активности.

4. У пациента в нашем случае время от времени было ночное потоотделение. Это означает, что протекает туберкулез органа, но какого? Когда у нас есть 5 органов на выбор, часто только сам пациент может помочь нам, рассказывая нам, что он думает или какую проблему он считает решенной.

Новая Медицина для нас, врачей, очень трудоемкая, требующая много времени, но она приятна и увлекательна для пациента и врача и - так чудовищно человечна ...



*КТ мозга несколько месяцев спустя.
Решенный очаг Хамера в реле печени
и решённый очаг Хамера в реле
сигмы/акустикус.*

2.6.1.4.5 Пример: Поддельная картина

Очень умная 46-летняя пациентка, мать 5 детей от 3 разных браков, ценитель и любитель искусства, влюбляется в одного художника. Они оба хотят общего ребенка. Как бы в качестве залога своей любви он дарит ей картину, которую она очень любит. Она беременеет. Они составляют также и общие профессиональные планы. Кажется, наконец-то большая любовь. Однажды, однако, друг признался ей, что собственно большую часть он является гомосексуальным. Пациентка в полном шоке. Через неделю у беременной происходит спонтанный выкидыш. Правда, в последующем она уже не спит со своим бисексуальным бойфрендом, который на самом деле должен был стать большой любовью, но они еще не расстались.

Через десять месяцев к пациентке в гости приезжает подруга. Она видит висящую на стене упомянутую картину и говорит: «Ах, я не знала, что у тебя есть картина Г.!» На что пациентка: «Почему Г.? Это же мой друг нарисовал и подарил мне». Подруга: «Исключено, она на первой странице каталога, я принесу его тебе. Картина эта плагиат, подделка!»

Пациентка пострадала СДХ! Через пару недель подруга принесла ей каталог. Но пациентка не хотела в это верить. Она знала, что эти два художника какое-то время пользовались общим ателье. Поэтому также и Г. мог бы срисовать. Она часами сидела перед спорной картиной: этого не может быть...

Наконец она подошла на вернисаже к художнику Г., которого она также знала и спросила: «Почему вы, собственно срисовываете картины?» Художник Г. был поражен. «Что-что, я срисовываю картины? Мне и во сне не придёт такое в голову!» Она показала ему фотографию своей картины с тем же мотивом. Художник Г. рассмеялся, пригласил ее в свою студию и показал ей там оригинал.

Пациентка купила оригинал за треть от предполагаемой цены по «суперакции». Её конфликт длился уже 4 месяца. Но в соответствии с девизом «Лучше ужасный конец, чем ужас без конца» она разрешила конфликт по-своему. Это разъедало её чудовищно: Какой позор! Меня, эксперта, моя большая любовь так подло обманула грубой подделкой, да еще таким паршивым образом, ведь художник оригинала живет в том же городе...

Она вызвала свою большую любовь О., передала ему «его подделку» через щель входной двери и закрыла дверь, сказав при этом, что он больше не должен у неё появляться.

КТ-снимки были сделаны через 3 недели после СДХ, когда она чувствовала себя «по-собачьи скверно». Как уже сказано, она часами неподвижно сидела перед картиной, своей «любимой картиной», неотрывно смотрела на картину и бормотала: «Нет, это невозможно. Нет, невозможно ...»

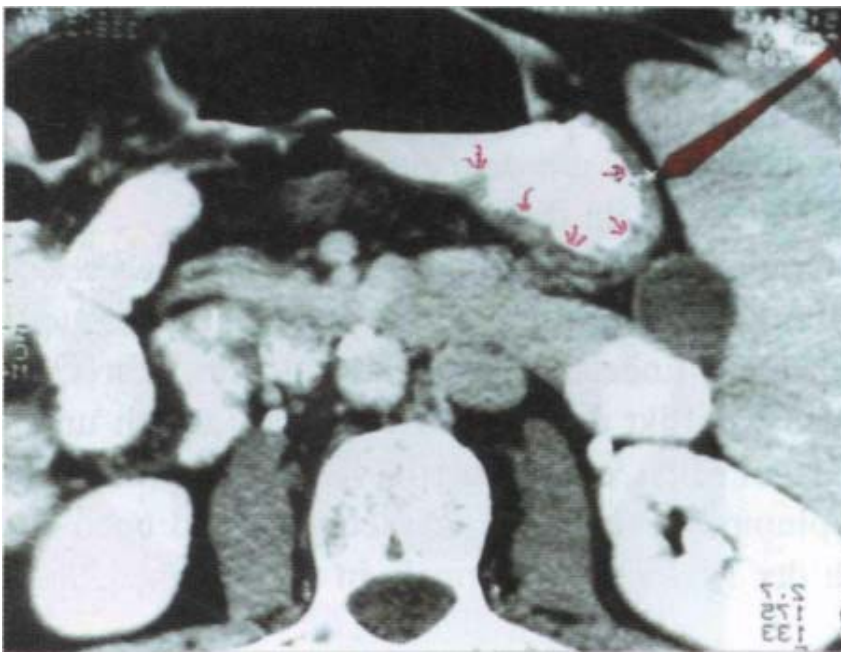
Карцинома печени содержит конфликт, что их совместно спланированное будущее, преимущественно выставочный проект для инвалидов, в который она уже энергично вложила средства, должно было лопнуть, как мыльный пузырь.

Плоскостно растущая карцинома толстой кишки содержит конфликт, что она в биологическом смысле не может абсорбировать картину, «ее картину любви», но в то же время что этот провал был преподнесен таким дерьмовым ..., грубым образом.

Также видимая карцинома тела матки означала, что она должна была расстаться конфликтно-эмоциональным образом с этим ребенком любви за 10 месяцев до этого.

Пациентка, кстати, пострадала ещё некрозом коры надпочечников с конфликтом пойти не в том направлении. Но он был обнаружен только 3 года спустя, когда уже стал индурированной кистой после фазы восстановления.

Когда она из-за чего-то совсем другого после этих 3 лет получила разрешение территориального конфликта и конфликта страха за территорию с бронхиальными ателектазами, все это «задним числом» читалось так. «Генерализированная метастатическая бронхиальная



карцинома с метастазом в печени, метастазом в толстой кишке, метастазами в надпочечниках и метастазами в легких, еще 2 месяца жить».

По всей плоскости растущий рак толстой кишки в так наз.

НАСЛЕДИЕ НОВОЙ МЕДИЦИНЫ, ЧАСТЬ 2

flexura³⁹ hepatica (печеночный изгиб), в изгибе толстой кишки между восходящей ветвью толстой кишки (Colon ascendens) и поперечной её частью.

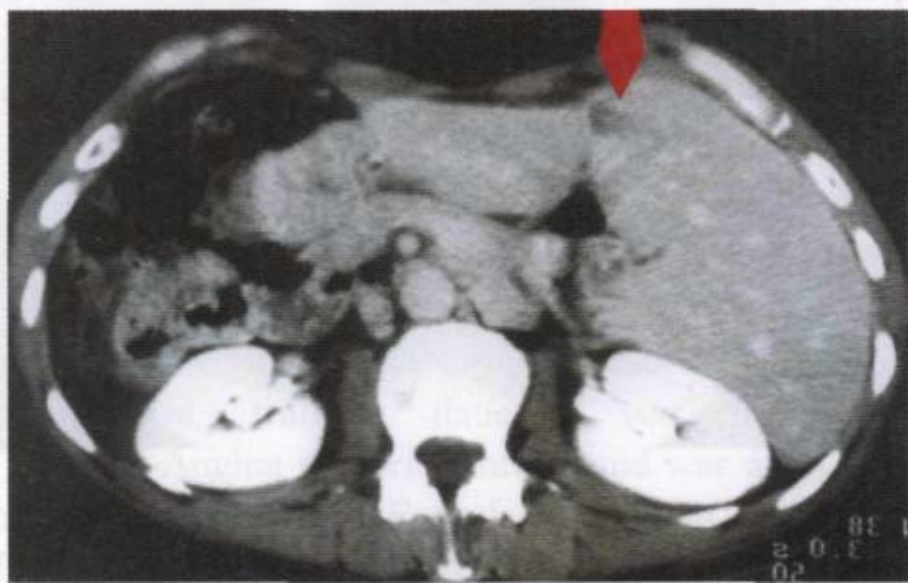
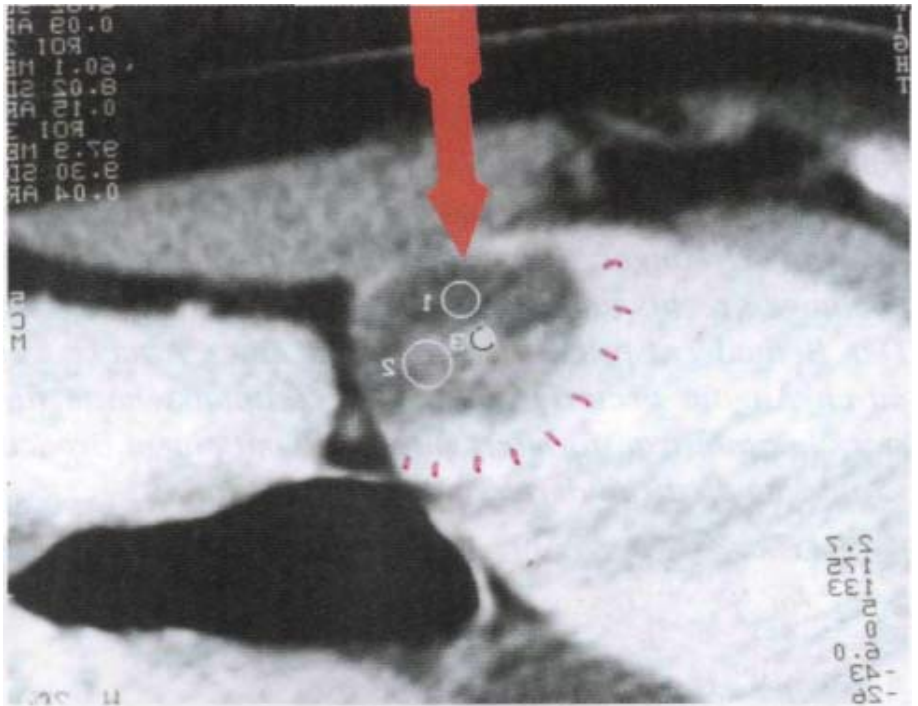
³⁹Flexura = изгиб, кривизна

Я описываю это потому так подробно, чтобы сказать, что это входящая часть толстой кишки. Когда еще наши эмбриологические предки имели «только» толстую кишку, центр поперечного колона также был оборотной точкой между входящей пищей и исходящей пищей (фекалиями). (В самый первый период исторического развития до нынешнего расположения нашего стволового мозга. Проксимальная часть Colon ascendens и Quercolons также имеет и абсорбтивную функцию, например воды и глюкозы.)

Картина, которую пациентка очень любила как ценитель искусства, еще и потому, что она была подарена отцом ожидаемого ребенка, теперь оказалась подделкой и уже не могла быть «абсорбирована» ею.

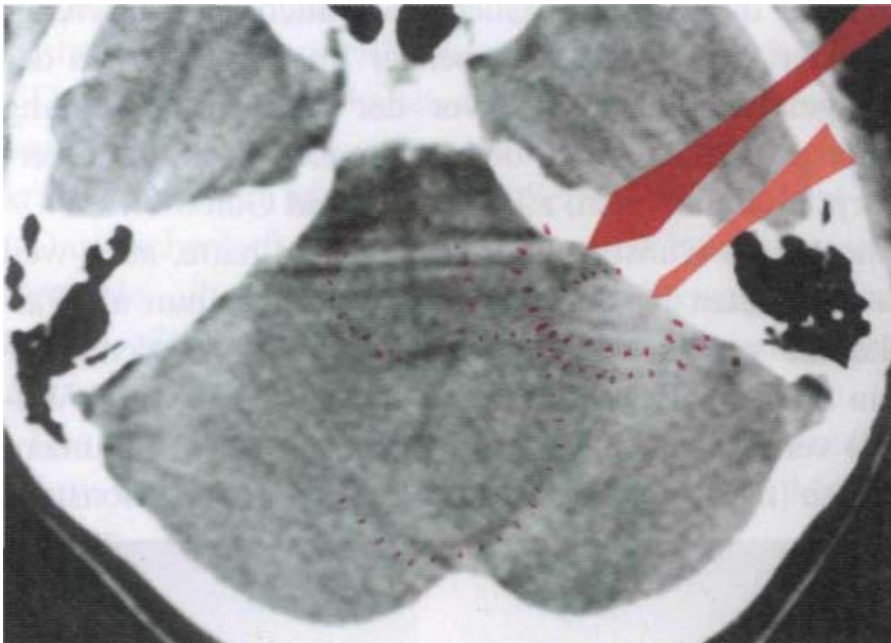Соответственно, мы видим плоскостную растущую карциному толстой кишки (здесь 3 недели продолжительности роста!) абсорбтивного типа в отличие от раков толстой кишки в виде цветной капусты (обычно в выводящей толстой кишке) секреторного типа.

Четко видимая карцинома печени венстро-медиаьная с хорошо видимыми активными кругами стрелковой мишени очага Хамера на органе.



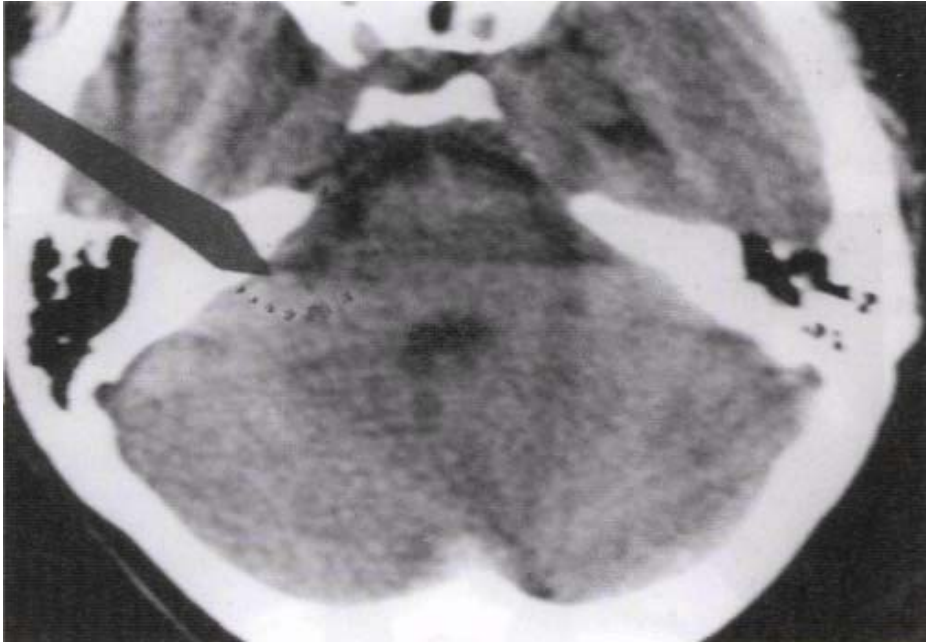Вот как выглядит бывшая карцинома печени (через 3 года) после того, как она образует каверну из-за туберкулёза печени.

В силу своего невежества онкологи позже объявили эту каверну метастазом наконец-то найденной бронхиальной плоскоклеточной карциномы.



КТ мозга: два очага Хамера перекрываются. Один для реле печени (большая стрелка справа) и один для слухового конфликта в смысле: не получить ожидаемую информацию (например, «Да, картина оригинальная») соответственно аденокарциноме

правого среднего уха абсорбтивного типа. Оба очага Хамера показывают остаточные шрамы заживших конфликтов. В центре (штриховка) мы видим очаг Хамера для обеих половин матки, пациентка была беременна. Сильно набухшее реле сердечной сумки (нижние штриховки справа и слева) упомянуто только для полноты. Диагноз соответствует конфликту атаки на сердце, вызванной стенокардией. К этому времени пациентка сильно трансформировала конфликт в сторону ослабления вместе с бронхиальной карциномой. При этом конфликте речь шла о дочери инвалиде.



Остаточный шрам очага Хамера для зажившей карциномы толстой кишки (левая стрелка). Отчетливо виден как центр, так и зарубцевавшиеся старые круги стрелковой мишени. Это соответствует аденокарциноме

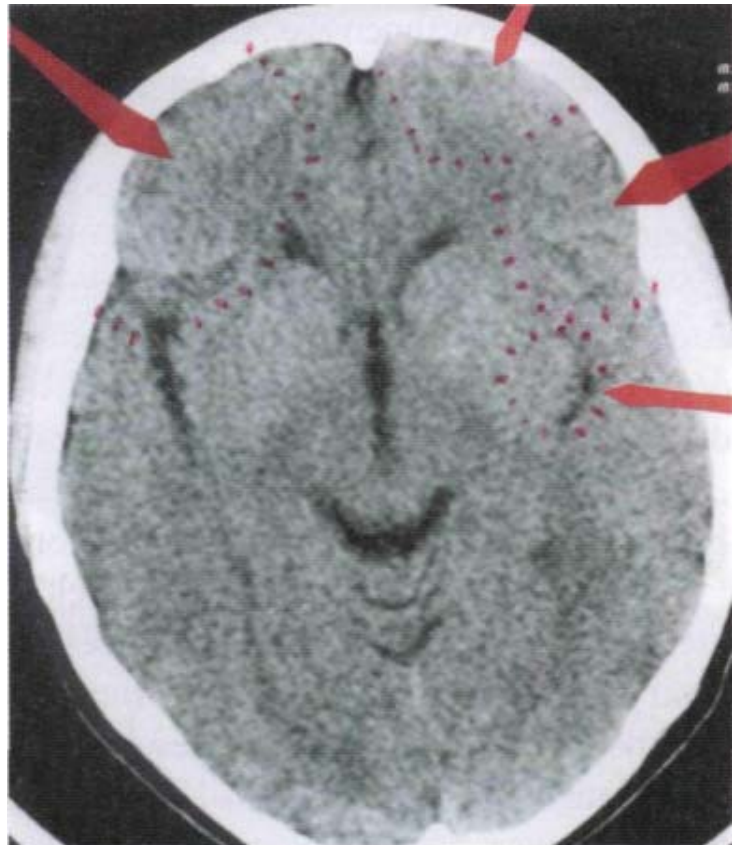абсорбтивного типа.

Левая стрелка: конфликт страха/испуга (гортань) и конфликт бессилия (струма).

СДХ:

В 1994 году, незадолго до своей смерти от бронхиального рака при химиотерапии, мать сказала дочери: «Не пройдет много времени, как и ты также умрешь от бронхиального рака». Это проклятие матери ударило ее «как обухом по голове». Она не забыла его, как видно, до момента, когда был сделан снимок (28.4.99).

Поэтому, когда была диагностирована и «гистологически подтверждена» т. н. бронхиальная карцинома, (2-я



стрелка справа) вместе с кистами жаберных дуг в средостения (оба в PLC-фазе), она пострадала новым СДХ.

Самая нижняя стрелка справа обозначает очаг Хамера для реле коронарных артерий. У пациентки была стенокардия.

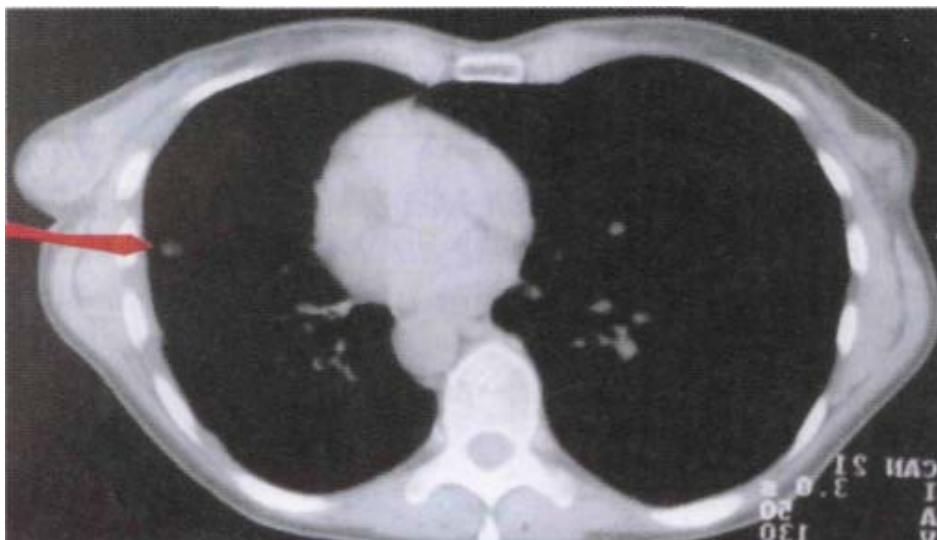Правые стрелки:

СДХ 1997 года: сын пастора, находившийся с 17-летней дочерью-инвалидом пациентки в мастерской для инвалидов, попытался изнасиловать дочь. Поскольку он, как инвалид, был недееспособным (и снова пытался это повторить), пациентка впала в полную панику.

При еще активном конфликте страха/испуга (проклятие матери):

1. конфликт фронтального страха (на КТ марта 1999 года в решении) = кисты жаберных дуг в средостении.
2. Конфликт страха за территорию = язва в бронхах.
3. Территориальный конфликт = язва в коронарных артериях, стенокардия (трансформированная - ослабленная).

Борьба продолжалась 2 года. Никто её не слушал, когда она собиралась перевести дочь в другую такую же инвалидную мастерскую. Хотя сейчас она была в шизофренической констелляции, для нее это было невыносимым состоянием как для матери и начальника территории. Она была в зависшей констелляции, ей постоянно снились «висячие переживания», у неё были частично сильные приступы стенокардии, и была временами депрессия. Затем у нее снова была менструация, потому что тогда преимущественно была затронута правая церебральная (мужская) сторона мозга. Интересно здесь еще упомянуть приступы стенокардии как причину более позднего выпота сердечной сумки, а также шизофреническую зависшую констелляцию. Стенокардия полностью исчезла только тогда, когда дочь, в конце концов, перестала посещать эту мастерскую. В конце концов, их борьба закончилась победой (КЛ!) при Петиционном комитете Бундестага в январе 1990 года. Месяц спустя была обнаружена бронхиальная карцинома (= бронхиальный ателектаз), кисты жаберных дуг в средостении (= фаза восстановления конфликта фронтального страха) и значительно увеличенные надпочечники из конфликтной ситуации 3 года назад. А теперь все это были «метастазы» плоскоклеточно-бронхиальной карциномы (см. также небольшую главу о шизофренических зависших констелляциях).

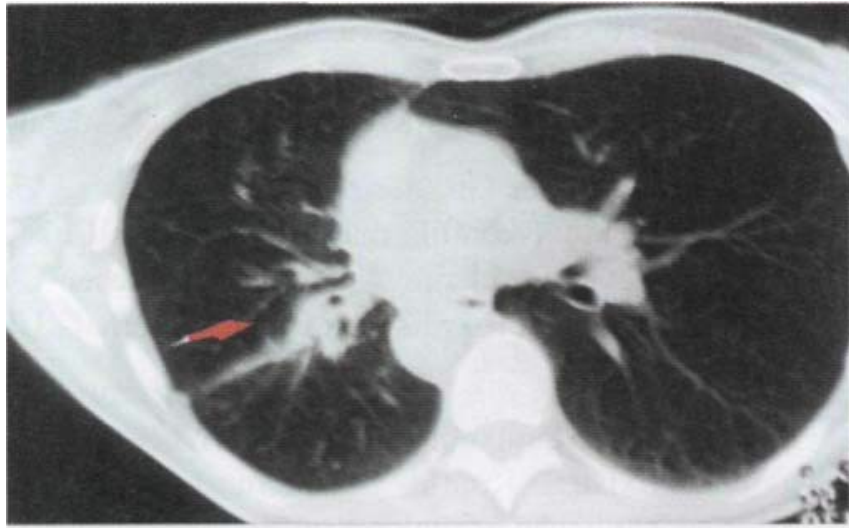


Конфликт страха смерти (стрелка слева обозначает один из очагов в лёгких).

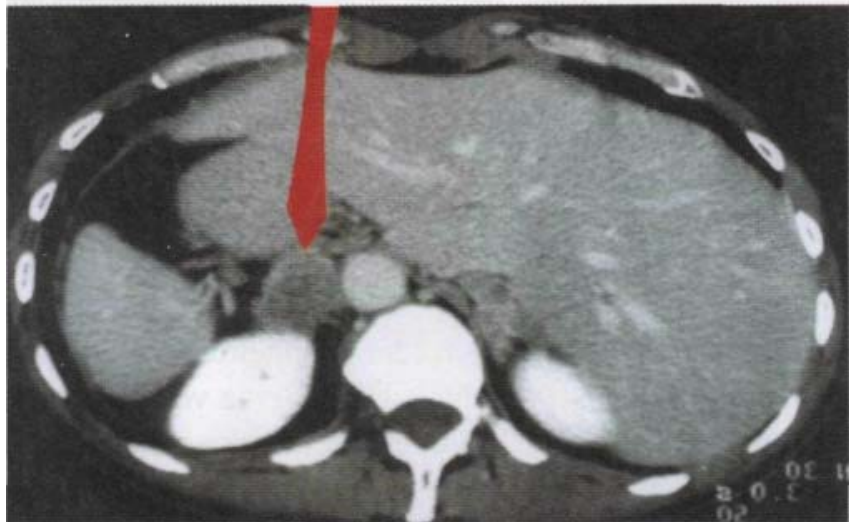
Тогда врачи сказали ей: «Теперь мы ничего не можем сделать, теперь у вас есть только 2 месяца!» Когда пациентка, зная Новую

Медицину, вышла из паники и от потерянных за короткое время 10 кг веса набрала 7 кг, «хорошая подруга» сказала ей: «Хорошо, когда «между делом» кому-то лучше». Пациентка: «Моя дорогая, если ты знаешь имя «Румпельштильцхен», ты снова набираешь вес».

Стрелка показывает бронхиальную карциному (бронхиальный ателектаз = PLC-фаза конфликта страха за территорию) в разрезе, одновременно киста жаберных дуг (PLC-фаза конфликта фронтального страха).



КТ показывает увеличенную кору надпочечников слева 02.02.99 (= состояние после PLC-фазы конфликта «Я бежала в неверном направлении», имеется в виду связь с художником). Такие увеличения коры надпочечников всегда означают заживший, то есть более старый конфликт. Этот снимок был внесён сюда для наглядности. Конечно, уровень кортизола, должно быть, был повышен в течение как минимум некоторого времени.



2.6.1.4.6 Пример: Любимый покинул, а мать кончает жизнь самоубийством

У этой правши 45-летней пациентки была как двойная шизофреническая констелляция стволового мозга, так и двойная шизофреническая кортикальная констелляция полушарий головного мозга. Все четыре констелляции происходят от двух ужасных переживаний:

1. Пациентке было в то время (1990) 36 лет и она жила уже 10 лет вместе с одним мужчиной. Этот друг сбежал и женился на другой женщине, хотя он всегда акцентировал внимание на том, что хочет жениться на ней (пациентке).

Из-за этого СДХ она пострадала относительно стволового мозга:

- а) уродливым генитальным конфликтом с карциномой матки,
- б) экзистенциальным конфликтом с карциномой почечной собирательной трубки,
- в) конфликтом смерти от голодания с аденокарциномой печени.

Кроме того, она пострадала относительно большого мозга:

- г) конфликтом идентичности с язвенной карциномой прямой кишки,
- д) конфликтом маркировки территории с язвенной карциномой мочевого пузыря и
- е) сексуальным конфликтом с язвенной карциномой шейки матки.

2. В 1994 году мать пациентки повесилась в ванной. В результате пациентка пострадала относительно стволового мозга:

- а) экзистенциальным конфликтом с карциномой почечной собирательной трубки,
- б) безобразным генитальным конфликтом с карциномой матки

и относительно большого мозга:

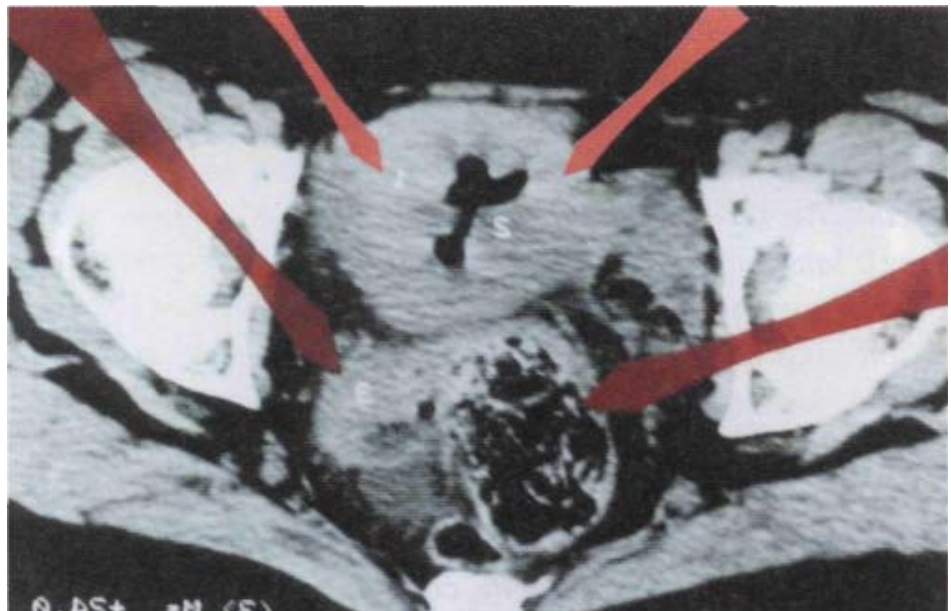
- в) конфликтом неприятностей на территории с язвенной карциномой желудка и
- г) конфликтом маркировки территории с язвенной карциномой мочевого пузыря.

С 1994 года пациентка была максимально ошеломлена (растерянно-огорошенная) и дезориентирована теперь двойной шизофренической констелляцией стволового мозга.

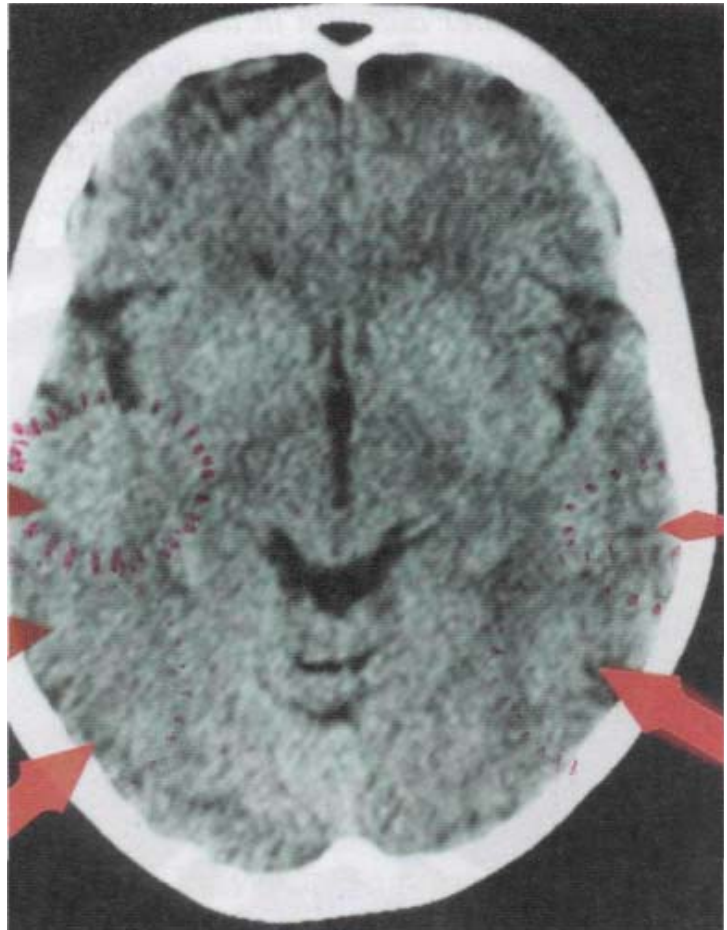По-видимому, конфликт двойной маркировки территории с двойной язвой слизистой оболочки мочевого пузыря также привел к полной дезориентации. У пациентки больше не было границы территории, по которой она могла бы ориентироваться. Если добавить ещё двойную ошеломлённость, связанную со стволовым мозгом, то ее поведение становится понятным: молодая женщина еще полтора года с трудом выполняла свою работу на своем рабочем месте, но почти ни с кем не разговаривала. Сотрудники боялись подойти к ней поближе, потому что она казалась им «ходячим взрывным устройством». Однако, к счастью, у нее все-таки был определенный бонус понимания, поскольку все слышали об ужасном самоубийстве матери. Как только пациентка была дома, она всегда сидела там в течение многих часов и при максимальном аутизме всегда смотрела только на пятно. Ей всегда чудилось, что все время играет сломанная пластинка и заедает на одном и том же месте.

В конце концов, она больше не могла работать. Но еще в больнице для нее пришло решение через знакомство с Новой Медициной: у нее была фотография из детства, на которой она надела новое платье, которое мать сама сшила ей. Она неотрывно смотрела на него. У нее было такое чувство, что она снова обрела мать. И постепенно ужасный спазм ошеломлённости рассеялся, и она очнулась от страшного колдовства, как в сказке.

*КТ брюшины:
Верхние стрелки: с
обеих сторон
опухшая слизистая
мочевого пузыря.
Нижние стрелки:
Туберкулёз
слизистой
оболочки матки,
справа мы видим
каверну.*

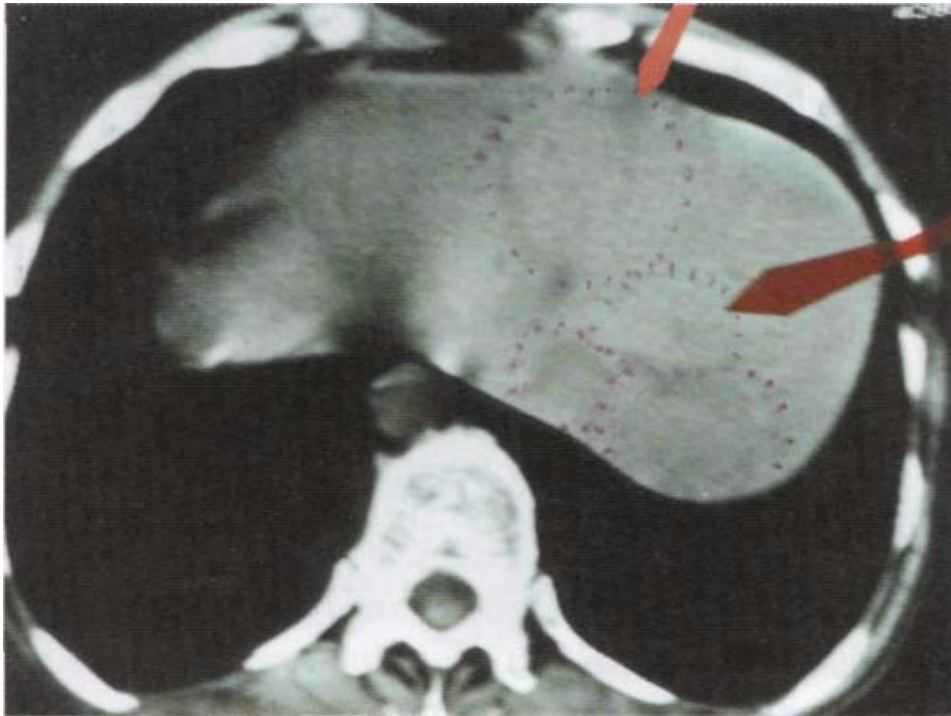


Изображения органов часто показывают нам продолжающуюся или истекшую шизофреническую констелляцию более впечатляющей, чем изображения КТ мозга. Верхние две стрелки показывают с обеих сторон сильно опухшую слизистую оболочку мочевого пузыря, так что остается только небольшой просвет, поэтому пациентке часто приходилось ходить в туалет (поллакиурия). Но двухсторонний отек мочевого пузыря существует только в том случае, если мать (или дети) и партнеры каждый вызывали собственный конфликт маркировки территории. Здесь именно этот случай! Мы не видим на снимке, когда возникли оба конфликта. Мы видим только, что они оба, должно быть, длились довольно долго (возможно, годы) и



что они, должно быть, пришли в решение примерно в одно и то же время. И мы знаем из истории болезни, что это тоже было так. Если снимок мочевого пузыря (для специалистов) уже захватывающий, и к нему КТ мозга (см. нижние стрелки справа и слева, очаги Хамера перекрещены с органом для обоих конфликтов маркировки территории), то нижняя часть КТ живота с двухсторонним (преимущественно правым) кавернизирующим туберкулёзом слизистой оболочки матки прямо-таки потрясающе впечатляет. Таким образом, в то время как отек слизистой оболочки мочевого пузыря представляет собой состояние после кортикальной шизофренической констелляции, этот диагноз (матка с обеих сторон) является состоянием после шизофренической констелляции стволового мозга. На биологическом языке диагноз на правой стороне матки означает, что она не может принять друга, диагноз на левой стороне матки означает, что она не может отдать мать (которая покончила с собой в ванне). В левом нижнем углу выглядит так, что все еще продолжались рецидивы. Карцинома правой половины матки уже почти полностью опорожнена длительным Fluor vaginalis (выделением), левая половина матки, по-видимому, также давно находится в процессе опорожнения, но разрушена, к тому же временно рецидивирована, так что мы не можем точно оценить дело. Но из психического анамнеза известно, что пациентка разрешила оба конфликта (а также конфликт беженца/экзистенциальный конфликт и конфликт смерти от голода) в одно и то же время. Две вторые нижние стрелки КТ мозга (слева: конфликт идентичности, справа: неприятности на территории) указывают на вторую кортикальную шизофреническую констелляцию: агрессивную биоманиакальную констелляцию! Такие пациенты «как ходячие взрывные устройства», но тем самым в этой констелляции также способны к достижениям, которые были бы невозможны для других. Кроме того, мы видим активный сексуальный конфликт (очаг Хамера: левая верхняя стрелка). В момент этого снимка

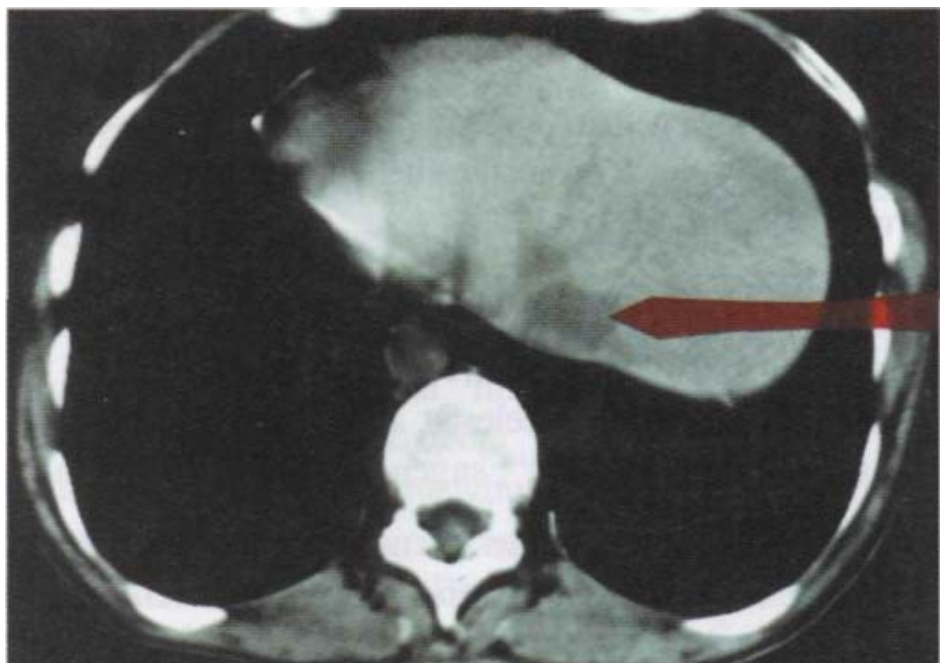ещё активны сексуальный конфликт (друг) и конфликт неприятностей на территории справа церебрально (из-за матери), значит, все еще существует шизофреническая констелляция большого мозга!



КТ печени: очаги Хамера печени на настоящих снимках слабо обозначены. Это говорит о том, что они всегда были активны только на короткое время, конфликт смерти от голодания существовал не постоянно, а всегда был разрешен

довольно быстро.

На этом изображении мы видим 2 таких очага карциномы печени, которые, должно быть, были активны дольше. Здесь, однако, они больше не круглые, показывают изображение каверн.

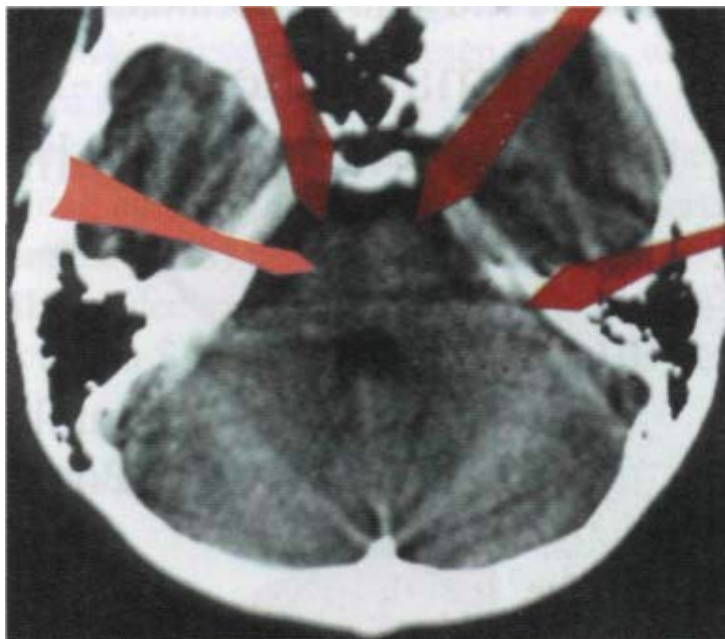


На этом КТ мозга от 13.10.98 мы видим очаг Хамера для карциномы печени (нижняя правая стрелка) в легкой активности.

Верхняя стрелка справа: очаг Хамера для карциномы слизистой оболочки тела матки в PLC-фазе.

Нижняя стрелка слева: очаг Хамера для карциномы слизистой оболочки тела матки наполовину активен, наполовину решён.

Верхняя стрелка слева: очаги Хамера для карциномы собирательной трубки обеих почек, оба в PLC-фазе.



Мы видим здесь «древнюю мудрость» в Новой Медицине, что «один раз решено» не означает «навсегда или окончательно решено». Кто видел, как многие пациенты, мобилизуя все силы, с трудом проходят через рецидивы, тот может только снять шляпу от восхищения перед лицом таких снимков. С одной стороны, постоянно подстерегают онкологи, чтобы отравить и усыпить морфием, с другой – психиатры, не говоря уже о глупых или безвкусных спрашивающих собратях. Эта бедная пациентка много лет работала, несмотря на тройную шизофреническую констелляцию, опасаясь, что иначе ее обследуют и замучают уколами. Но она выжила!

2.6.2 Шизофреническая констелляция мозжечка

Сразу нужно сказать: то, что в шизофренической констелляции стволового мозга является ошеломлённостью, в шизофренической констелляции мозжечка является

эмоциональным ощущением *быть выгоревшим!*

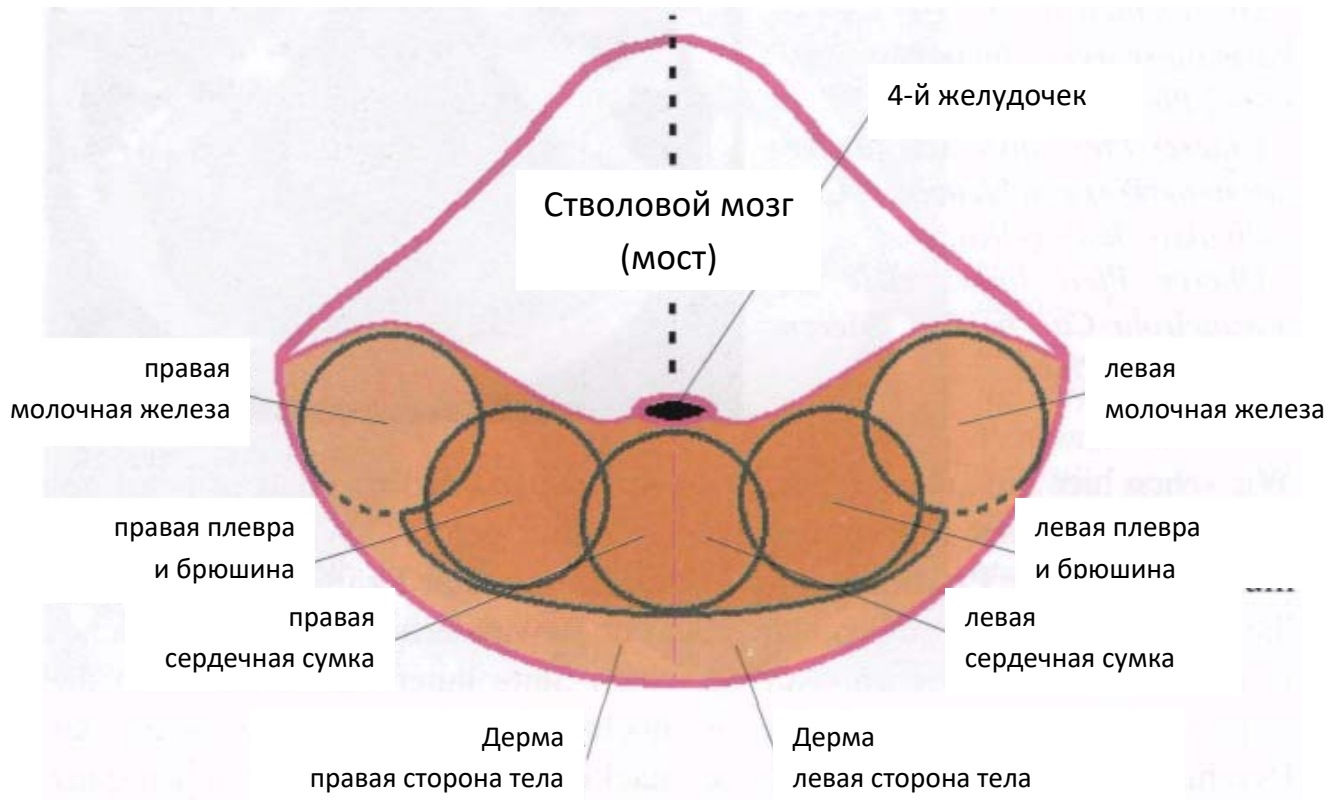
Эти люди живут как «мертвые»!

«Господин доктор, моя душа разбита, я больше ничего не чувствую. Я как будто умер, как будто выгорел», - говорят мне такие люди.

Что-то подобное у нас раньше проходило преимущественно как «депрессия», хотя это, как мы еще увидим, строго говоря, не имеет к ней никакого отношения. Но это, конечно, может быть комбинировано и с депрессией (большого мозга!). Но мы не хотим ставить телегу впереди лошади.

...

Схематический КТ-срез мозжечка



В историческом развитии в мозжечке впервые перекрещивается иннервация от мозга к органу! Впервые обе стороны индивида зарезервированы для различных социальных групп: одна сторона тела (у правшей - левая) матери и ребенку. Другая сторона тела (у правши - правая) всем партнерам.

У левши все с точностью до наоборот. То же самое, конечно, относится к существам мужского пола, но в отношении ребенка только в том случае, если мужское существо с самого начала интенсивно чувствует себя отцом.

Впервые также вся (кориум) кожа делится на кожные сегменты, соответствующие (более поздним) сегментам позвоночника.

Для наших наблюдений важно представить, что уже «существо со стволовым мозгом» выражает своего рода архаическое социальное поведение в том, что оно по «схеме тератомы» в матке выращивает новое существо (ребенка) за счет собственной субстанции.

На этапе развития возникновения мозжечка это социальное поведение у млекопитающих еще более значительно усилилось за счет того, что одной грудью ребенок и мать, другой грудью партнеры кормились и будут кормиться грудью в экстренные периоды и снова за счет собственной субстанции матери. В этот эволюционно-исторический период бесполости еще не было мужчин, существ мужского пола. Все существа были, если хотите, женственными и кормили своим млечным валиком.

Из этого исторического периода развития происходят биологические конфликты, которые мы хотим рассмотреть в этой главе и назвать управляемыми мозжечком Специальными Биологическими Программами (СБП).

Так что СБП с активным очагом Хамера в одной половине мозжечка с одновременным, то есть в сочетании, с СБП/активным очагом Хамера другой половины мозжечка, мы хотим назвать

шизофренической констелляцией мозжечка.

Чтобы то, что мы могли бы назвать чисто эмпирически, например, «эмоциональное смертельное окоченение», суметь понять, мы должны вернуться в эволюционный период появления мозжечка:

Если такое «кормящее существо» пострадало например, конфликтом матери/ребенка и стало бы теперь в рамках этого СБП давать ребенку двойное количество молока (с помощью рака молочных желез), тогда очевидно это было возможно. Но если добавится еще одна СБП с активным очагом Хамера на другой стороне мозжечка, то есть относительно пострадавшего или сильно заболевшего партнера, который также должен был вскармливаться противоположной молочной железой, то эта «эмоциональная дыра», в которую это кормящее существо попадало, могла иметь два варианта значения:

1. Это кормящее существо могло себя вывести как бы для самозащиты: я больше не могу!
2. Это могло быть своего рода биологическим самоубийством из «милости», при котором это кормящее существа в «эмоциональной яме» не замечает, что оно само себя доводит до смерти и умирает.

Здесь нет никакого смысла спекулировать. Можно легко биологически проверить, производит ли «кормящее существо» на обеих сторонах млекопитающего в шизофренической констелляции мозжечка больше или меньше молока. Меньше будет говорить за первый вариант, больше за второй.

Не вызывает сомнений, что этот провал в «эмоциональную дыру» до сих пор находился в разряде депрессий.

Я подозреваю, что до тех пор, пока кориум был «всего лишь» отграничением от других индивидов, шизофреническая констелляция мозжечка имела другое содержание. Но с того момента, когда кориум в виде кормящей груди или молочной железы, которая этой группе дала название «млекопитающие», стала воплощением заботы, конфликта опеки для находящегося в бедственном положении ребенка или попавшего в беду партнера.

Я вряд ли слишком много на себя возьму, если буду утверждать, что теперь появится новая, эмбриологическая отрасль науки, которая будет иметь дело с предполагаемой психикой наших эволюционных «предков» на «полпути». Проведение линий до сегодняшнего дня особенно интересно.

2.6.2.1 Пример: «Убирайся!»

67-летняя пациентка, которая была в очень гармоничном браке, принимала гостей - свою дочь и зятя. Дочь была любимицей 75-летнего отца. Пациентка прилагала все усилия, чтобы для удовольствия дочери все было особенно хорошо, не экономила ни на чем. Позже, когда дочь прощалась с ней, она сказала так мимолётно: «Я думаю, мама, в следующий раз, когда я приеду в гости, я пойду обедать в ресторан». Мать, которая действительно приготовила самые лучшие угощения, была поражена как громом среди ясного неба. Она только и выдавила: «Убирайся!»

В этот момент она пострадала конфликтом матери/ребенка, органически раком груди матери/ребенка. Едва она это сказала, ее муж, который сидел рядом с ней, и с которым она почти ни разу не обменялась злым словом за 40 лет в браке, встал и сказал: «Ты глупая старая баба!»

И вот уже через несколько секунд она во второй раз была словно громом поражена! «С этого момента, господин доктор», - сказала она, - «я была как мертвая! Я больше ничего не чувствовала к дочери и больше ничего к мужу. Я словно провалилась в глубокую яму и словно выгорела!» Я записал это тогда так, как она сказала.

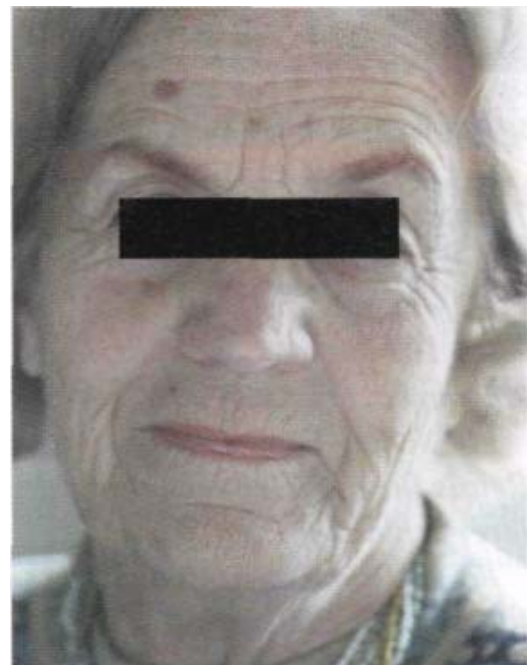Далее я спросил, как всегда, делала ли она или чувствовала что-то сумасшедшее в последующее время, когда у нее появились большие раковые узлы в обеих грудях и глубокие морщины и складки на лице. «Нет, - сказала она, - за исключением полной пустоты моих чувств», которая в то время еще продолжалась, «или нет, но это так нелепо и безумно, что мне стыдно рассказывать вам, но, почему бы нет, я хочу вам рассказать, может быть, вы сможете с этим что-то начать для своей науки». Затем пациентка рассказала мне какую-то веселую историю, которая, однако, казалась совершенно глупой, и которую я тогда не понял. Но теперь, я думаю, я её понимаю, и эта «глупая маленькая история» видимо для нас вызвала целую лавину познания!

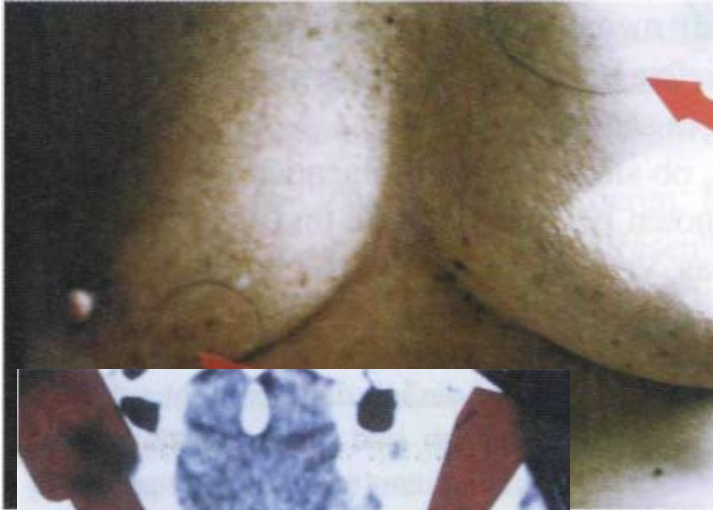«Господин доктор, представьте себе, у меня есть маленький пудель. Он был полон блох, и я просто не могла избавиться от них. Тут меня осенила глупая идея, за которую мне на самом деле стыдно: я пригласила всех своих подруг, у которых тоже были собаки, на «чай с собакой». Я надеялась, что блохи перепрыгнут на собак моих подруг, что и произошло. После этого у всех собак моих подруг появились блохи, но у моей их почти не уменьшилось».

Я, честно говоря, тогда ничего не понял, только пробормотал одобрительно, что она это очень оригинально рассказала ...

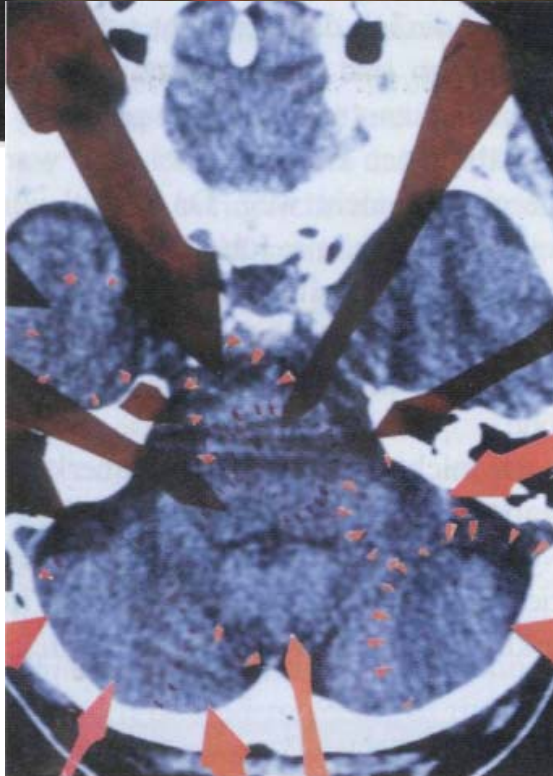
Дама, кстати, выжила благодаря Новой Медицине, и поскольку у нее, к счастью, были туберкулезные микобактерии, раковые узлы в обеих грудях исчезли благодаря туберкулёзному створаживанию и образованию каверн.

Рядом фотография пациентки, лицо которой было словно «отключено», и теперь вернулось к норме. На лице появилось множество морщин и складок в течение нескольких месяцев после конфликта. По-видимому, большая часть кожи кориума была тоже поражена и, по-видимому, из-за незаметно протекавшего туберкулеза кожи расплавилась (створожилась). В результате глубокие морщины!





Груди 67-летней пациентки после выздоровления. Левая грудь (мать/ребёнок) пострадала сильнее (правая стрелка), чем правая партнёрская грудь (стрелка слева).



КТ мозга той же пациентки из конфликтно-активного времени:

- 1. Очаг Хамера справа церебрально для карциномы молочной железы слева (стрелка справа внизу).*
- 2. Очаг Хамера слева церебрально для карциномы молочной железы справа перехлёстываются*
- 3-м и 4-м очагами Хамера слева церебрально относительно коруума кожи справа (средняя левая стрелка).*
- 5. Очаг Хамера в середине мозжечка для реле сердечной сумки в PLC-фазе заметен по сжатию 4-го желудочка (средняя правая тонкая стрелка).*
- 6. Очаг Хамера для конфликта беженца или брошенности/оставленности/одиночества (левая верхняя толстая стрелка)*

относительно реле левой собирательной трубки.

- 7. Очаг Хамера для слухового конфликта (2-е остриё стрелки сверху слева, касается правого уха).*
- 8. Очаг Хамера для слизистой оболочки матки, конфликт, видимо, в связи с дочерью (правая верхняя тонкая стрелка).*
- 9. Очаг Хамера для аденокарциномы печени, соответствующей конфликту смерти от голода (3-я стрелка сверху справа).*
- 10. Очаг Хамера для тощей кишки с конфликтом, не в состоянии переварить кусок (2-я стрелка сверху справа).*
- 11. Уже часто рецидивирующий двусторонний очаг Хамера, в настоящее время в PLC-фазе в реле перикарда с конфликтом атаки на сердце, (средняя тонкая стрелка снизу).*
- 12. Очаг Хамера в реле фаллопиевой трубы слева соответственно отвратительному полу-генитальному конфликту (третья стрелка слева).*

Если мы посмотрим на КТ ствола мозга или мозжечка во время активной фазы конфликта, то мы увидим 13 очагов Хамера, из которых только конфликт перикарда (атака на сердце или страх за сердце) находится в PLC-фазе и одновременно должен вызывать тампонаду перикарда.

Мы с удивлением обнаруживаем, что при этих двух возникающих сразу друг за другом мозжечковых конфликтах, которые сделали пациентку эмоционально «как мертвой», одновременно возникла ещё целая серия конфликтов стволового мозга. На этом снимке они почти все как бы активны, т. е. очаги Хамера все еще находятся в конфигурации чёткой стрелковой мишени. Таким образом, пациентка одновременно находится в шизофренической констелляции стволового мозга и ошеломлена. Поскольку у нас нет КТ брюшины и КТ грудной клетки от пациентки, связанные с ней карциномы, управляемые стволовым мозгом, не были обнаружены. Согласно официальной медицине, в случае обнаружения все это были бы «метастазы». Однако пациентка нашла путь к Новой Медицине и сейчас здорова.

Два предложения дочери и мужа «полностью уничтожили» душу 67-летней пациентки.

Два очага Хамера вместе с соответствующим конфликтом мы хотим особо рассмотреть, потому что они особенно интересны: Конфликту смерти от голода (карцинома печени, а возможно, еще в дополнение и карцинома желудка и пищевода) вводной части желудочно-кишечного тракта противостоит в выводной части слева конфликт невозможности освободиться от куска информации.

Из-за ужасных слов прежде всего мужа пациентка в то же время пострадала от конфликта, в будущем не получить «кусочек», то есть умереть с голоду.

С другой стороны, она хочет вывести куски информации, а именно безобразные слова мужа из левой выводящей части желудочно-кишечного тракта, т. е. избавиться из левой половины глотки. Таким образом, она в нескольких отношениях находится в этой отдельно взятой шизофренической констелляции в ошеломлённости, по-русски: она боится ввода пищи и боится вывода фекалий (ужасные слова мужа). Справа, как она инстинктивно боится, больше ничего не входит, а слева ничего не выходит. Все эти конфликты эта пациентка чувствовала инстинктивно - подсознательно, эти вещи ей, конечно, не были ясны интеллектуально.

Вы видите, дорогие читатели, как важно, чтобы мы тщательно работали в Новой Медицине. Этот случай, к счастью, закончился хорошо, он был бы с точки зрения официальной медицины, если бы все раки органов были обнаружены, совершенно безнадёжным случаем. И все-таки пациентка снова совершенно здорова.

Но в чем теперь смысл этой «глупой маленькой истории» с собачьими блохами? Мы же в высшей степени назвали бы поведение дамы «асоциальным»! Этого же нельзя делать! Это же злое, наказуемое, умышленное деяние ... из низменных побуждений ...

Мы, люди, возможно, благодаря своей религии, привыкли всегда сразу ставить этико-нравственный эталон «добро-зло». Что, если это на самом деле не имеет ничего общего с «добром» и «злом», а «асоциальное поведение» с такой шизофренической констелляцией мозжечка? Пациентка, как мы уже видели, находилась в биологической дилемме между одной стороной мозга, затронутой активным очагом, и другой стороной мозжечка, то есть между ребенком и партнером. Наше этико-моральное мировоззрение может пошатнуться!

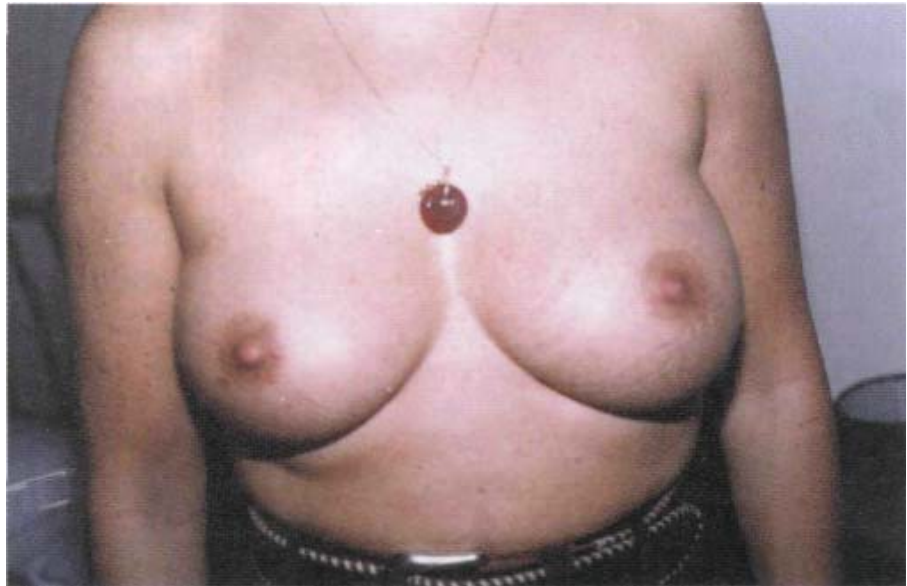У животных мы называли их социальное биологическое поведение и расстройства «инстинктивными», в то время как у людей, а иногда и у нас самих такие явления всегда измерялись этико-моральными мерками.

Это было бы вполне нормально, если бы социальное поведение у человека и животных протекало бы в соответствии с нашими 5 биологическими законами природы. И при двойном расстройстве из-за СДХ шизофреническая констелляция мозжечка, то есть «асоциальное поведение», имела бы определенный биологический смысл. Это было бы так просто! Нам просто нужно сбросить наши различные мировоззренческие шоры и посмотреть на наше окружение умными глазами биологического понимания.

Я знаю далеко не всё. И нам придётся разгадать много загадок. Но из того небольшого, что мы знаем сейчас, видно уже, как отслаиваются принципиальные познания, являющиеся революционными.

2.6.2.2 Пример: Частые рецидивы шизофренической констелляции мозжечка из-за ссоры родителей (мать, и отец = партнер)

Мы видим грудь 30-летней пациентки, которая обычно считается эстетически красивой. Как происходит эта красота и что она подвержена большим колебаниям, мы пока не можем понять из этого изображения.

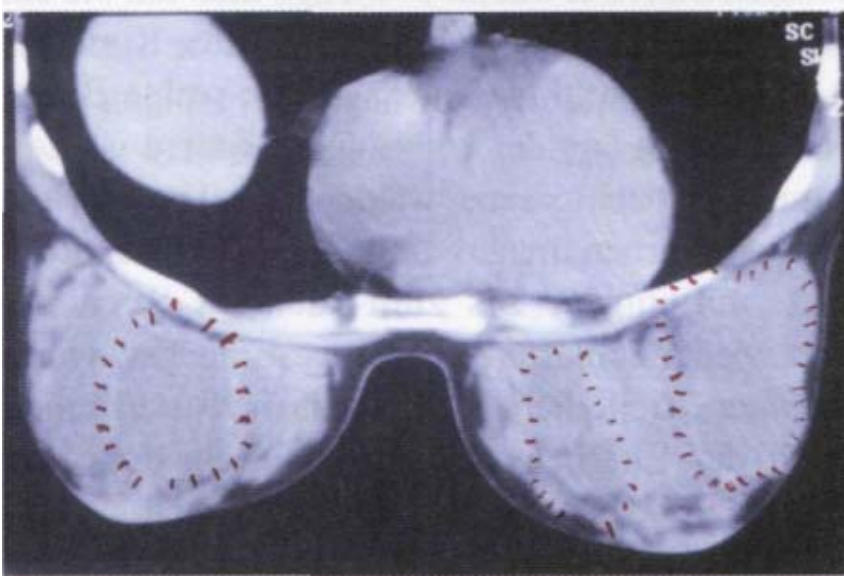
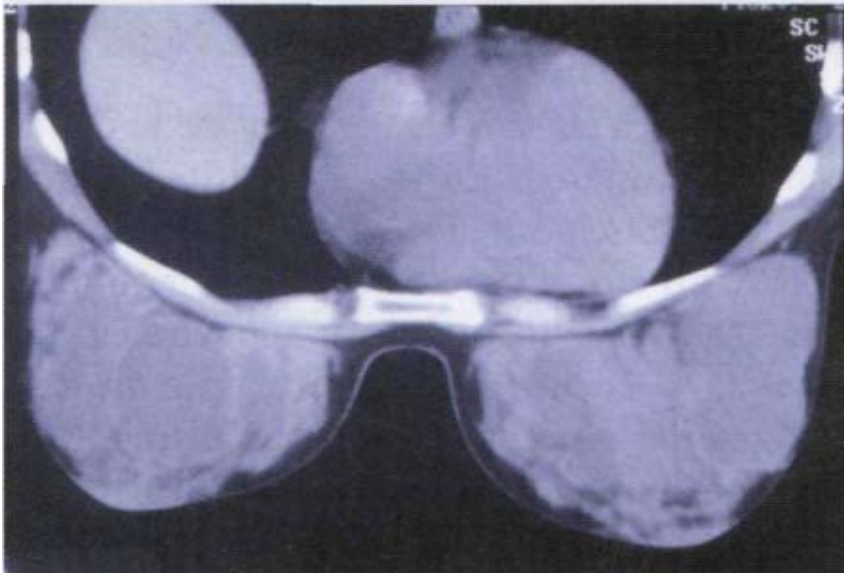
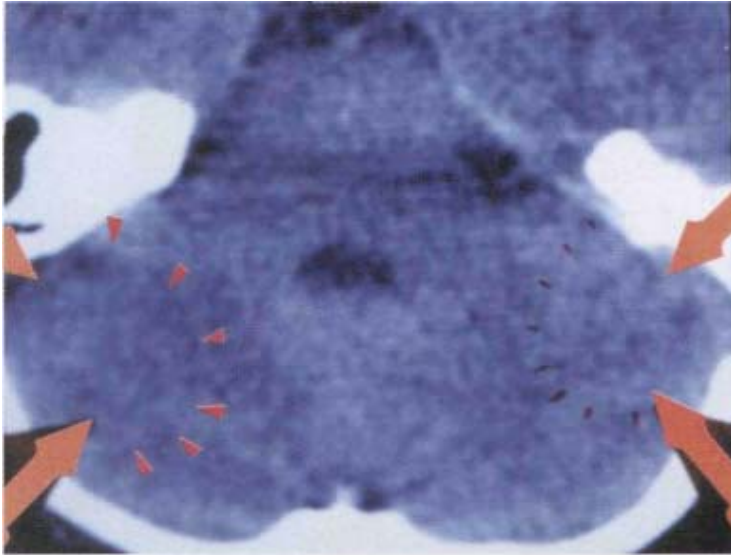


У этой молодой женщины на обеих грудях протекает процесс, который мы должны были бы в активной фазе назвать аденоидным рецидивом рака молочной железы слева (конфликт ссоры/беспокойства вокруг матери) и справа (конфликт ссоры/беспокойства вокруг отца) и который мы должны были бы в фазе восстановления назвать туберкулезом груди. Это делает «красоту полных грудей». Каждые 3-4 недели родители молодой женщины, у которых она до сих пор живет, бранятся «как бродячие лудильщики». Пациентка при этом стоит в дрожи, неспособная что-либо сделать, «как мертвая», говорит она. Уже через день родители обычно мирятся - до следующей ссоры. Но пациентке требуется 3-4 дня, пока она не очнется от своего эмоционального оцепенения. То есть 3-4 дня у нее активный рецидив двух конфликтов: конфликта дочери/матери для левой груди и конфликта партнера (отца) для правой груди. Это происходит уже много лет. Пробуждение от эмоционального оцепенения – признак разрешения конфликта. Это задействует одновременно туберкулёз, который снова вызывает ликвидность в грудных кавернах и «накачивает» обе груди как бы (створаживающей) жидкостью. До следующей ссоры родителей грудь снова становится более дряблой. Молодая женщина, заметим, с обоими родителями не ссорится, любит своих родителей горячо и искренне. Именно поэтому ссора родителей каждый раз является для неё двойным конфликтом.

Этой пациентке хотели срочно ампутировать обе груди. Благодаря Новой Медицине она теперь знает, когда и почему набухает грудь, и что нет причин для паники. В настоящее время пациентка находится снова в такой фазе, вскоре после одной особенно ожесточенной «месячной

НАСЛЕДИЕ НОВОЙ МЕДИЦИНЫ, ЧАСТЬ 2

ссоры», которая каждый месяц повторялась снова и снова, и в которой, видимо, они прямо-таки нуждались. Поэтому в настоящий момент грудь чрезвычайно «накачана».



Вот как выглядит хронически рецидивирующая шизофреническая констелляция на КТ мозга. На соседнем изображении как раз снова фаза восстановления.

Теперь, когда мы знаем, когда и почему все это происходит, мы можем объяснить пациентке эти изменения.

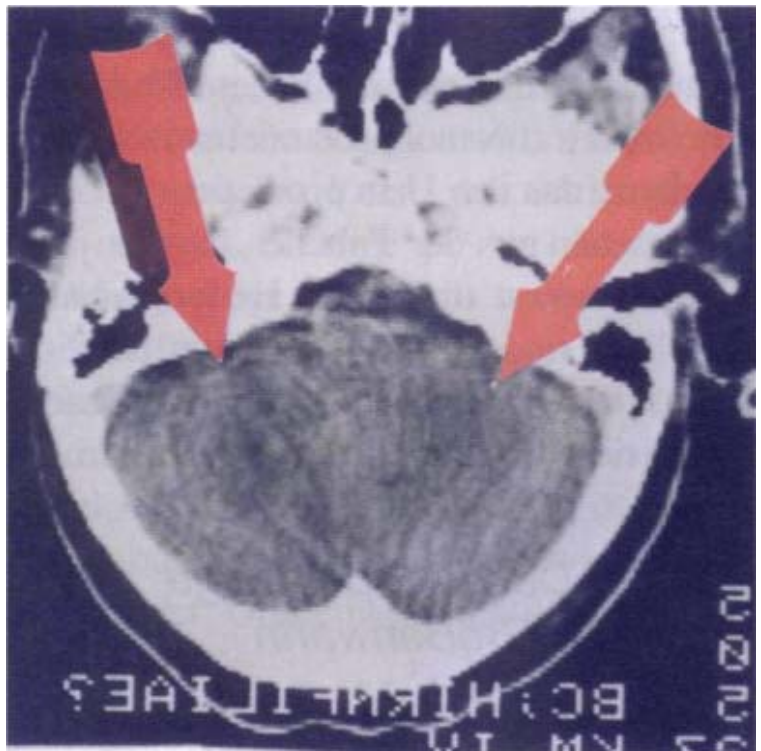
КТ груди пациентки в «подвешенном положении». Заштрихованные красным пунктиром - это туберкулезно-ликвидные створаживающиеся части двух грудей, которые придают им вид полных грудей, каждая в фазе восстановления после конфликтного рецидива.

По сравнению с верхним снимком здесь можно обнаружить туберкулезно-ликвидные грудные каверны (см. штриховку). Если бы родители больше не бранились, то через несколько месяцев у пациентки была бы «висячая грудь» с обеих сторон. Каверны бы опустели и разрушились.

2.6.2.3 Пример: Шизофреническая констелляция в мозжечке из-за запланированной медиастинальной (связанной со средостением) операции

У этого пациента был диагностирован язвенный рак жаберной дуги в фазе восстановления, то есть кисты жаберной дуги после разрешенного конфликта фронтального страха. Диагноз официальной медицины гласил: «неходжкинская лимфома». Ему сказали, что нужно сделать большую операцию на грудной клетке, чтобы подойти к средостению с обеих сторон. Это было чудовищным шоком для пациента. Операция также была проведена после этого снимка. Пациент умер в фазе восстановления от массивных двухсторонних плевральных выпотов.

Очень хорошо узнаваемые очаги Хамера с обеих сторон в обоих плевральных реле в активности. Конфликты были ощущением двухсторонней атаки на грудное



пространство, на органическом уровне это соответствовало двусторонней плевральной мезотелиоме.

2.6.3 Шизофреническая констелляция белого вещества головного мозга

Вся конструкция головного мозга (белое вещество и кора) основана в принципе на конструкции или принципе мозжечка. Иннервация всегда перекрещивается от мозга к органу. Одна сторона тела (у правшей правая, у левшей левая) это сторона партнера, другая сторона тела (у правши левая, у левши правая) это сторона матери/ребенка или отца/ребенка или сторона дочери/матери или сына/матери.

Например, конфликтное значение коленного сустава различно: У правши правое колено это колено партнёра, в то время как левое колено имеет дело с ребенком или с матерью. У левши, конечно, все наоборот. «Исключением» здесь, конечно, является прямое нарушение конечности, например, при ДТП.

В результате биологическая социальность конечно, в измененной форме, продолжается в **конструкции** головного мозга, лучше в **концепции** головного мозга. Более того, органы, управляемые мозжечком, и органы, управляемые белым веществом, оба принадлежат среднему зародышевому листку.

2.6.3.1 Здоровая скелетная система это признак ненарушенного чувства собственного достоинства

Управляемыми белым веществом головного мозга органами являются: костный скелет, лимфатические узлы, артерии, вены, мускулатура (поперечнополосатая), а также промежуточные клетки яичников и яичек, производящие гормоны, и почечная паренхима, производящая мочу.

Из таблицы «психика - мозг – орган» мы видим, что биологический смысл всегда реализуется только через фазу восстановления. Биологические конфликты - это квази «конфликты люкс», в которых организм позволяет себе роскошь запускать СБП, которая окупится только в конце СБП для будущих случаев повторений!

2.6.3.2 Двухсторонний биологический конфликт обрушения самооценки = мания величия

Чисто эмпирически мы знаем, с тех пор как существует Новая Медицина, что у человека и животного, у которых с обеих сторон тела есть признаки остеолита скелета из-за конфликта обрушения самооценки, по отношению к матери или ребенку и по отношению к партнеру это проявляется в виде так называемой *мании величия*. Мания величия раньше считалась у нас в психиатрии особенно тяжелым бредом, потому что так явно не соответствовал действительности. Наполеон, Александр Македонский или Цезарь были частыми бредовыми образами наших пациентов. Мы, конечно, не знали, как с этим обходиться.

Теперь, наконец, мы можем начать понимать, что здесь происходит вполне разумный биологический процесс. Какой мальчик не хотел быть когда-либо великим рыцарем или Олд Шаттерхендом, какая девушка не хотела быть принцессой или императрицей Сисси? От наших кумиров или идеалов до мании величия дело пока не доходит, по меньшей мере, в основе!

Сломленный в своей самооценке на обеих сторонах тела, то есть на соответствующих противоположных сторонах мозга, пациент на самом деле вряд ли еще имел хоть один шанс: в своей иерархии он как в отношении ребенка или матери, а также в отношении своих партнеров разбит. В этой катастрофической перспективе на будущее мать-природа благодаря мании величия создает ему реальный шанс: он не только может «вытащить себя за волосы из болота», но и останавливает прогрессирование остеолита! Пока что это и есть спасение! Его окружение, конечно, прекрасно понимает, что не надо относиться к нему как к настоящему, опасному «Наполеону», просто у него мания величия «только для себя». Его шанс следующий: в какой-то момент условия могут измениться в его пользу; например, если в молодости теннисист, которому пациент проиграл финальную игру, сейчас стал слишком стар и больше не является противником. Таким образом, пострадавший может пока разрешить один конфликт (нарушение самооценки неспортивности относительно партнера). Над другим обрушением самооценки, например нарушенный престиж перед матерью, он может работать, и для решения оставшегося конфликта попытаться, например, стать незаменимым для матери.

Уже после разрешения конфликта обрушения самооценки мания величия как бы бесследно исчезает. Есть, конечно, случаи, когда конфликт невозможно решить одним махом, то есть где он снова и снова повторяется, так что время от времени на короткий период оба конфликта являются активными. Тогда, конечно, и мания величия приходит снова и снова.

Существует ли также завышенная самооценка совокупления при двустороннем интерстициальном некрозе яичка и как результате временной импотенции, и есть ли завышенная самооценка выделения жидкости при двойном некрозе паренхимы почки с гипертонией, я ещё не могу сказать. Для этого мне нужна целая серия случаев, которые я не вправе иметь в настоящий момент.

Важно еще подчеркнуть следующее: т. н. мания величия отнюдь не редка. Конечно, справа и слева также могут быть затронуты совершенно разные (то есть не зеркальные) части скелета. Всегда возникает мания величия.

Если раньше официальная медицина ставила, например, одному пациенту ранее «диагноз рак» с 98%-ным смертельным прогнозом, тогда такой бедный пациент получал обычно, в частности, так называемые «метастазы в кости». В Новой Медицине, где такие прогнозы в принципе не ставятся, потому что они объективно неверны, мы можем на примерах официальной медицины точно реконструировать, какие остеолиты с какой стороны, к какому содержанию конфликта обрушения самооценки (ребенок/мать или партнер) принадлежат. «Мания величия» обычно исчерпывается у бедняг тем, что они мечтают стать совершенно здоровыми и восхищаемыми со всех сторон (детьми и партнерами).

Душа наших пациентов теперь стала для нас гораздо более сложной в деталях и нюансах, но в то же время гораздо более понятной!

Например, если перед нами футболист, у которого близко к суставу в области одного или обоих коленей признаки остеолиза, то мы уже знаем: он может или должен иметь завышенную самооценку спортивности. В своих грёзах наяву он мечтает стать Пеле или хотя бы сыграть в футбольной национальной команде. И все же мы должны знать, что эта мания величия спортивности является биологически очень разумным процессом и должна восприниматься нами соответственно серьезно.

Самооценка на стороне матери/ребенка, у правши на левой стороне тела, означает, что он хотел (и не мог) импонировать своим родителям спортивно, на правой стороне (правое колено), что он хотел импонировать в спорте партнеру и тоже не мог.

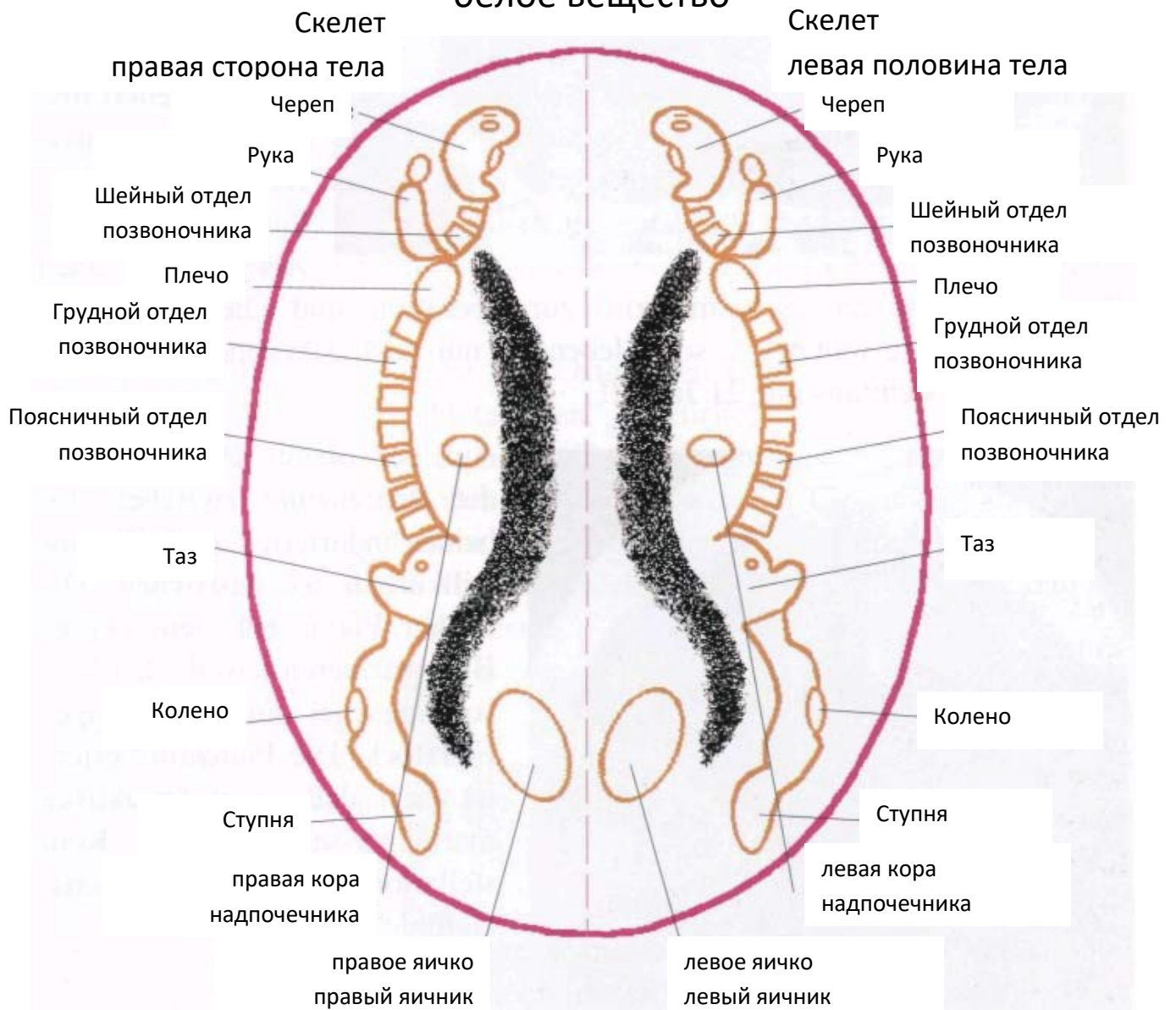
Очень ответственная задача – здесь советовать. Потому что до тех пор, пока двухсторонние конфликты активны, прогрессия остеолиза может быть низкой или незначительной. Но если пациент разрешает конфликт одной стороны и не может разрешить конфликт другой стороны, то у одного остеолиза может быть тем большее прогрессирование некроза. Шизофреническая констелляция белого вещества мозга – это своего рода защита для пациента, которую нельзя легкомысленно ставить на карту. Такие больные принадлежат в руки знающего!

Предположение, что при конфликтах разных полушарий шизофреническая констелляция белого вещества, по аналогии с соотношениями, управляемыми корой головного мозга СБП при конфликтах разных полушарий, будет наращивать меньше или почти никакой конфликтной массы, а остеолизы будут расти менее быстро, должно быть отмечено большим вопросительным знаком. Потому что «сверх-специальная программа» мегаломании (мании величия), согласно биологическому смыслу, в конце фазы восстановления имеет совершенно другую интенцию (замысел, намерение), чем шизофренические констелляции коры.

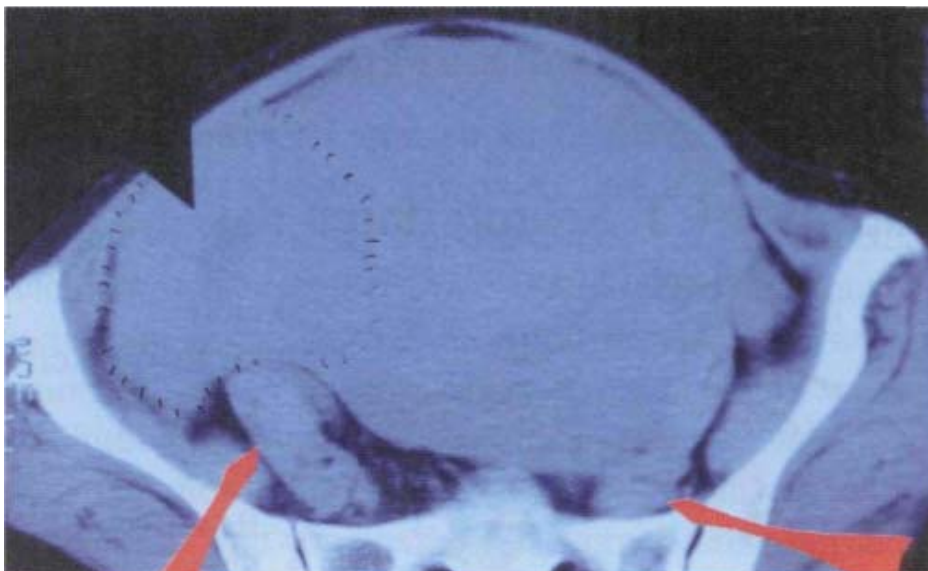
Шизофреническая констелляция белого вещества головного мозга, например, мегаломания, имеет интенцию: восстановление рухнувшей самооценки, двухсторонняя рекальцификация скелета, исцеление!

Этой интенции у шизофренической констелляции коры головного мозга, которая в обеих подпрограммах имеет свой биологический смысл своих СБП в активной фазе конфликта, нет.

Схематический КТ-срез через
белое вещество

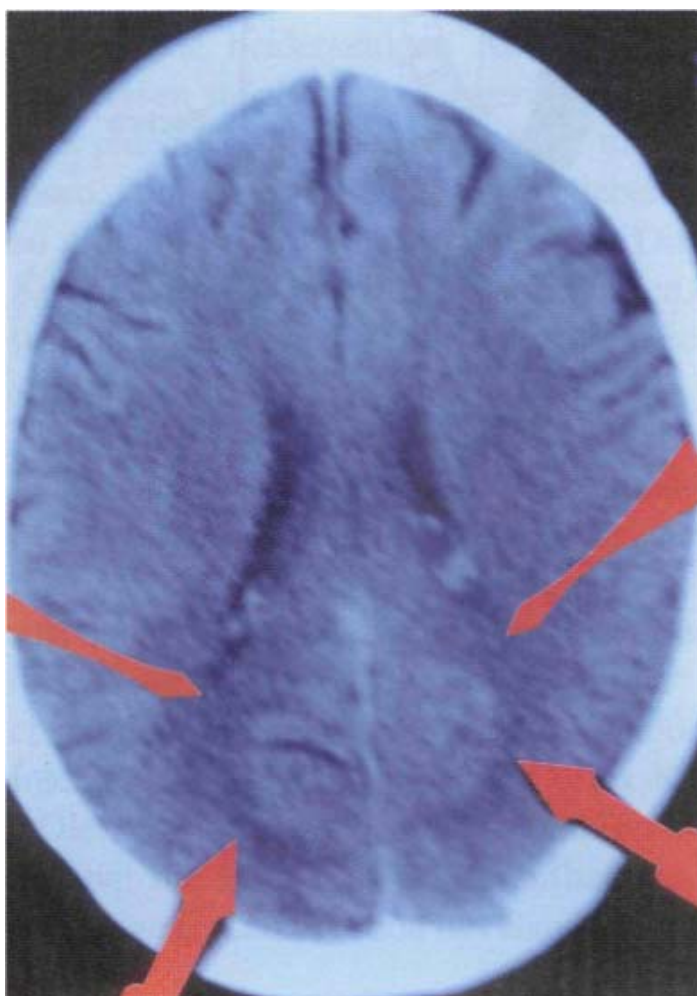


2.6.3.2.1 Пример с двумя кистами фаллопиевых труб и «чувством превосходства»



У этой пациентки 53 лет в течение 6 лет были эти две индурированные кисты яичников: левая, контролируемая правым мозговым реле (нижнее изображение) и правая - левым мозговым реле. У пациентки, которую

«официальная медицина» вначале почти принуждала к операции (и химиотерапии) с помощью шантажа («... в противном случае вы проживете всего 3 недели!»), всё очень хорошо. Она выглядит на 21 год!!



На верхнем снимке граница между двумя индурированными кистами несколько произвольно окрашена красным пунктиром. Две стрелки на верхнем изображении отмечают канал снабжения к соответствующему яичнику. Пациентка также сообщает, что в активной шизофренической констелляции белого вещества у нее было «чувство превосходства».

2.6.3.2.2 Пример: Мания величия относительно потенции

НАСЛЕДИЕ НОВОЙ МЕДИЦИНЫ, ЧАСТЬ 2

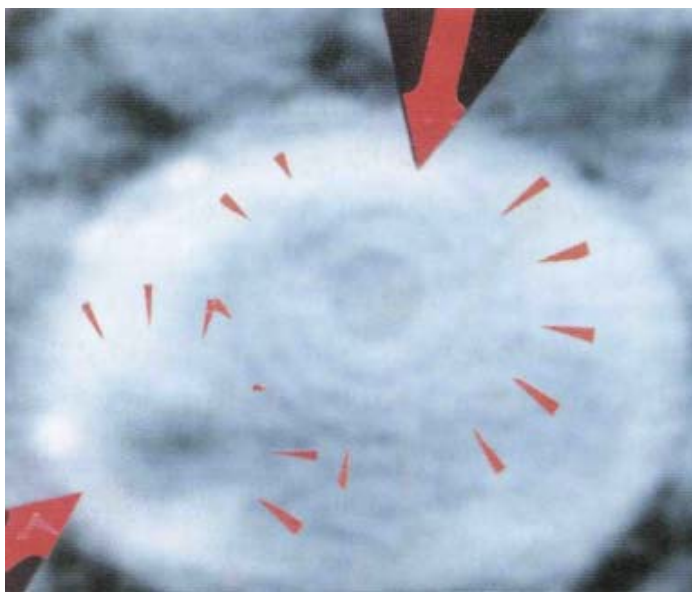
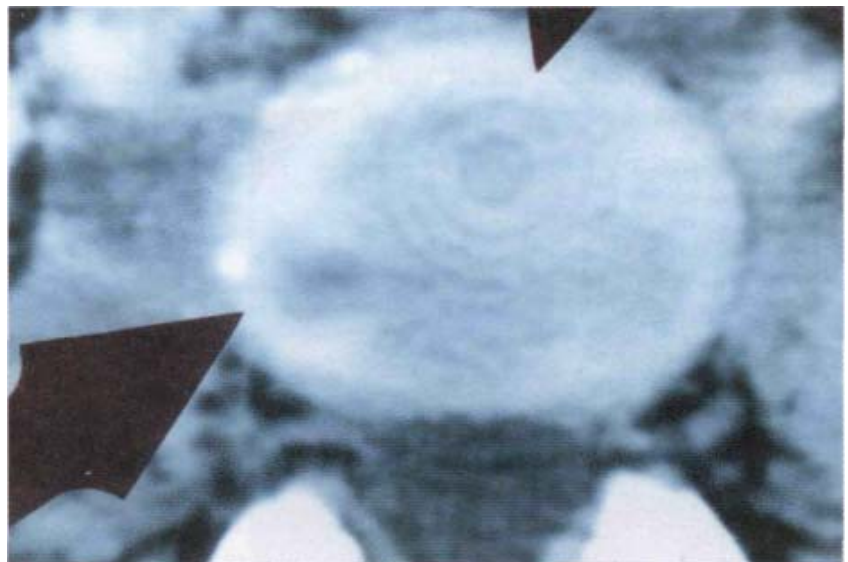
31-летняя пациентка, которая пострадала сексуальным конфликтом со своим мужем-пьяницей. Ей сделали оперативное удаление всего органа (удалили матку и яичники). Она была кастрирована. Это лишило сексуальный конфликт почвы. Но как себя чувствует 31-летняя кастрированная женщина и мать двух детей 7 и 9 лет?

Её самооценка полностью разрушилась. Она больше не была привлекательной как (кастрированная) партнерша и больше не могла иметь детей, которых на самом деле хотела бы. Она развелась. Она вела киоск в доме (бывшей) свекрови, которая теперь издевалась над ней после развода, создавая сущий ад.

Но хорошо бы посмотреть на это дело биологически: свекровь реагировала «как мужчина» (после менопаузы), бывший муж, конечно, тоже, и - пациентка как кастрированная женщина тоже! 3 босса в одном доме - это на 2 больше, чем необходимо!

У пациентки появились ряд остеолитов в 4-м и 5-м поясничном позвонке, а в крестце – все в т. н. «метастазах», конечно же от шейки матки (плоскоклеточный эпителий), так ей сказали. Словом, она считалась безнадежным делом, потому что, несмотря на большую операцию (глубоко в здоровых тканях!) злые метастазы якобы уже переползли в промонториум⁴¹ и поясничный отдел позвоночника. С помощью Новой Медицины пациентка выжила благодаря тому, что научилась понимать взаимосвязи.

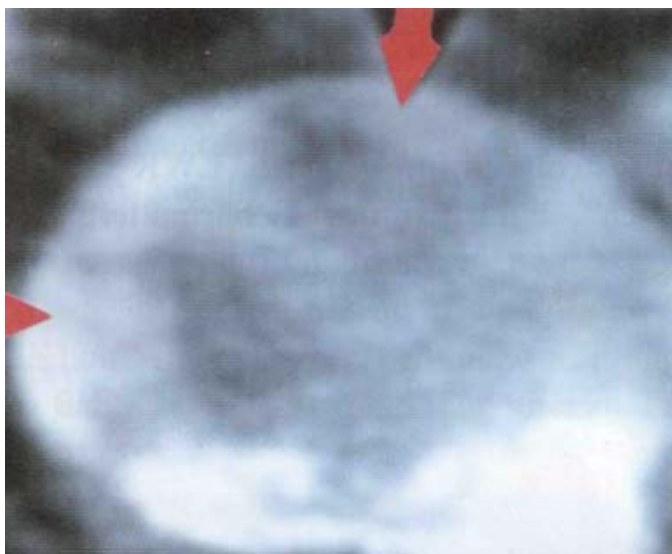
Мы видим на 3-х фото 4-го поясничного позвонка (средний снимок = увеличение верхнего изображения, нижний снимок - это другой слой того же позвонка) активную стрелковую мишень справа парамедианно с центром, распространяющуюся влево.



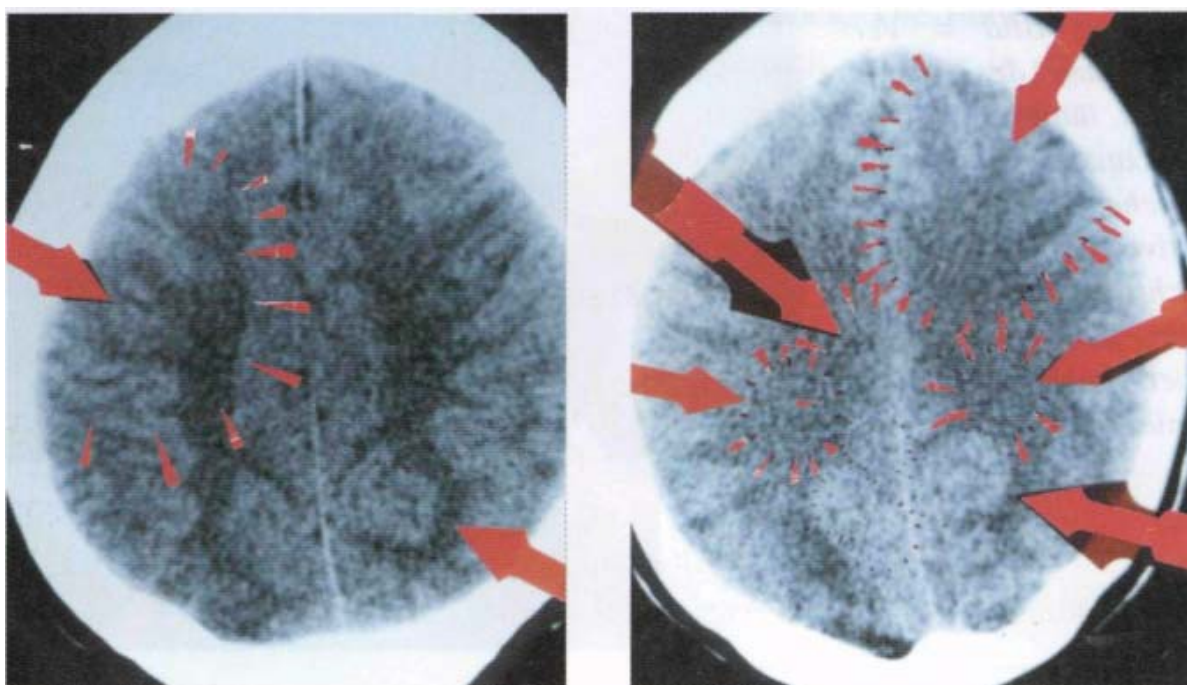
⁴¹Промонториум — нижний изгиб человеческого позвоночника, между последним поясничным позвонком и крестцом.

НАСЛЕДИЕ НОВОЙ МЕДИЦИНЫ, ЧАСТЬ 2

Так начинается каждый остеолиз, т. е. с такой стрелковой мишени в кости. Это обрушение самооценки (SWE) является (больше) SWE - ожиданием самоэффективности - в отношении партнера и (меньше) в отношении детей (возможности или невозможности ещё родить ребёнка). Левый очаг с только что обозначенной структурой стрелковой мишени у правши пациентки является однозначно SWE о том, что она «не может иметь больше детей».



Таким образом, мы можем очень хорошо классифицировать каждый остеолиз. Остеолиты в нижней части поясничного отдела позвоночника и крестца, часто ещё и в копчике, может означать: «Там мне не хватает матки и яичников, там я уже больше ни на что не способна».



Вышеприведенные рядом друг с другом снимки (справа более высокий слой, слева более глубокий, но оба разреза выше боковых желудочков) очень впечатляют, потому что все очаги Хамера, кроме двух реле яичников, являются а к т и в н ы м и. Но даже очаги Хамера яичников могут быть рецидивирующими активными, т. н. «фантомно активными», потому что яичников на момент снимка давно не существует.

Также и сексуальный конфликт (левое изображение, левая стрелка) еще фантомно активнен, или наполовину фантомно активнен: матка с шейкой и зевом матки удалены хирургическим

путем. Но коронарные вены присутствуют как коррелирующий орган, также в лобной части очага Хамера затронута слизистая оболочка гортани. Сексуальный конфликт, связанный с этой карциномой шейки матки (вместе с язвенной карциномой коронарных вен), заключался в том, что муж-алкоголик, которого она очень любила, несмотря на его алкоголь, изменял ей с другой женщиной. Так как она очень любила его, она пострадала еще и двусторонним конфликтом потери (яичники для мужа и детей, о которых она не знала, смогут ли они остаться с ней, то есть переехать вместе) и жестоким конфликтом разлуки с партнёром (очаг Хамера см. левая верхняя стрелка правого снимка). КТ-снимок технически, к счастью, настолько хорош, что здесь мы можем видеть активные очаги Хамера в реле белого вещества головного мозга.

Левая нижняя стрелка для очага Хамера правой половины скелета нижних поясничных позвонков и крестца, средняя стрелка справа на правом снимке для левой скелетной стороны той же области.

Наконец, еще виден огромный конфликт фронтального страха как активный очаг Хамера справа фронтально (правая самая верхняя стрелка на правом снимке), который может наступить только на втором этапе после того, как левая сторона была замкнута сексуальным конфликтом и конфликтом страха/испуга.

Если для облегчения понимания мы исключим лево-церебральный очаг Хамера в реле надкостницы (жестокый конфликт разлуки с партнером), то у пациентки остаются еще три так называемые шизофренические конstellляции:

Белое вещество головного мозга:

- Реле яичников справа и слева = мания величия потенции, несмотря на гистерэктомию!
- Скелетные реле: очаг Хамера право- и лево-церебральный = мания величия.

Кора головного мозга:

- Очаг Хамера активен в женском сексуальном реле, затрагивает коллум и коронарные вены, а также в реле слизистой оболочки гортани (конфликт страха/испуга), все лево-церебрально. Кроме того, большой активный конфликт фронтального страха, касающийся жаберных дуг. В результате всё приводит к большой паранойе, т. е. пациентка была «вне себя» - что мы теперь вполне можем понять.

2.6.4 Шизофреническая конstellляция коры головного мозга

Эту группу я, признаюсь, до сих пор наблюдал наиболее широко, потому что изначально имел ошибочное мнение, что шизофреническая конstellляция затрагивала только кору головного мозга. Это, конечно, было неправильно, хотя мы находим здесь большинство шизофренических конstellляций, называемых в официальной медицине «шизофренией». Однако, это имело то

преимущество, что в этой группе я могу определить большинство шизофренических констелляций коры головного мозга по содержанию. Также я научился по этой группе тому, что шизофреническая констелляция не только имеет собственный «биологический сверхсмысл», но и что этот биологический сверхсмысл имеет свою специфическую психическую симптоматику. Мы не знали, конечно, все это раньше и поэтому не находили связь параноидального бреда с предвосхищавшими его двумя конфликтами или двумя разумными Специальными Биологическими Программами.

Впервые психиатрия, уже не существующая в Новой Медицине как предполагаемая чисто психическая «болезнь», стала биологически осмысленной и понимаемой, а значит, и - с пациентом как с шефом происходящего в любой момент - стала возможна терапия, потому что теперь известно, что делать нужно, можно, нельзя ... Трудная вещь, гораздо более трудная, чем прежде, когда обычно только иммобилизуют бедняг, но в высшей степени отрадная и удовлетворительная вещь для врача, - со знанием дела и целенаправленно помогать пострадавшим людям.

В рассмотренных до сих пор шизофренических констелляциях

- шизофренической констелляции стволового мозга
- шизофренической констелляции мозжечка и
- шизофренической констелляции белого вещества головного мозга


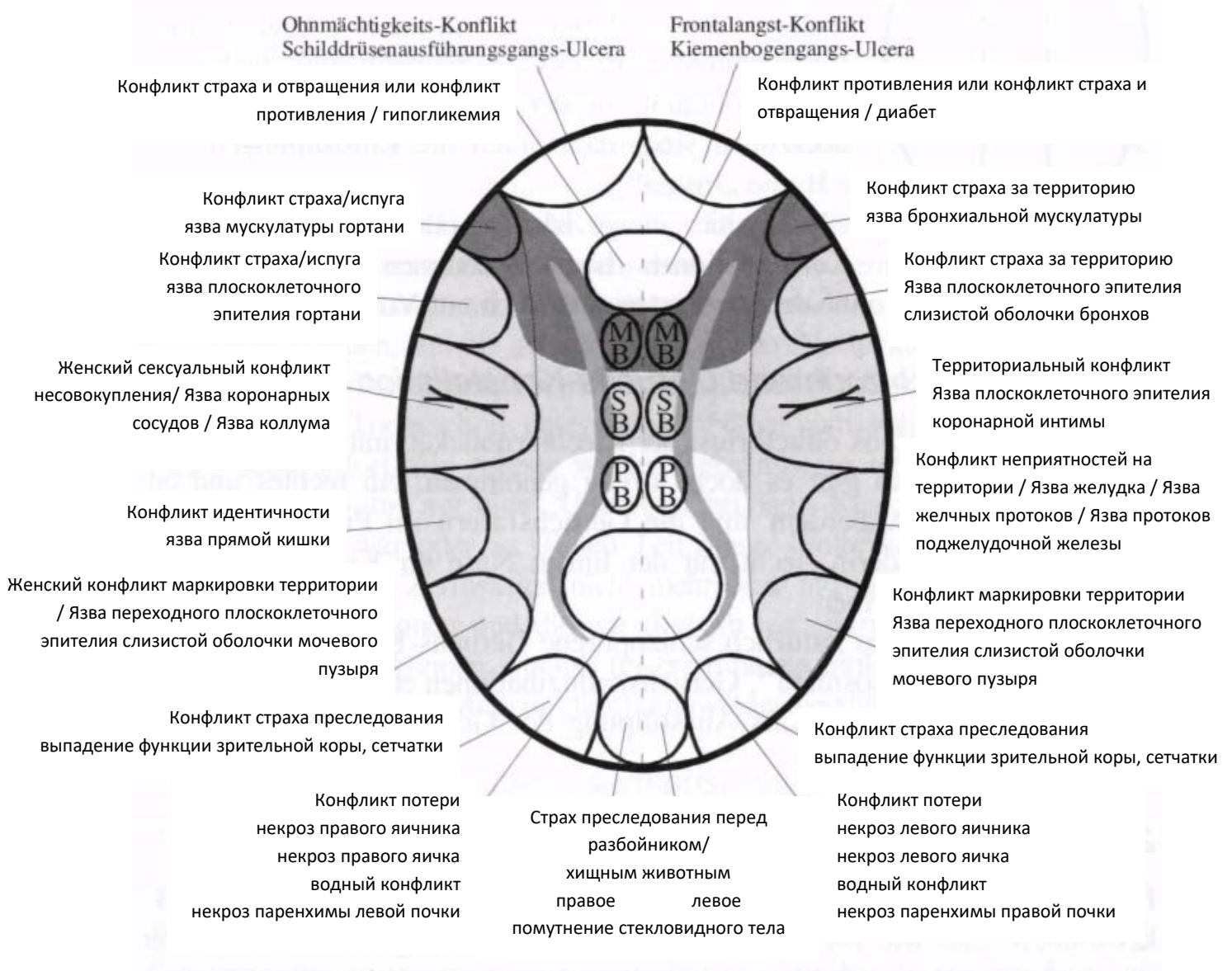
мы еще могли примерно понять шизофреническую констелляцию из двух исходных Специальных Биологических Программ (СБП).

Также у части шизофренических констелляций коры головного мозга, таких как чисто двигательных или чисто сенсорных констелляций, констелляций обоих реле сахара, фронтальных констелляций или констелляций зрительной коры, так называемой «мании преследования», оба исходных конфликта мы можем ещё причинно увидеть и понять.

Схематический КТ-срез головного (большого) мозга

Конфликт бессилия
Язва выводящих протоков щитовидной железы

Конфликт фронтального страха
Язва протоков жаберных дуг



Эмпирически обнаруженные до сих пор кортикальные шизофренические специальные констелляции как специальная

биологическая «двойная программа» рассматриваются только «pars pro toto» («часть вместо целого»). В действительности существует около 500 или больше кортикальных констелляций, потому что оба полушария мозга являются квази двумя полусферами, которые полностью покрыты кортексом, за исключением их соединения в центре, а также впячивания, как, например, «островка» (островковой доли мозга).

Если здесь и будут выделены и представлены некоторые частые или особенно частые констелляции, то без малейшей претензии на полноту.

2.6.4.1 Шизофреническая констелляция обоняния

Несмотря на то, что *bulbus olfactorius*, обонятельная луковица, находится посередине у основания черепа, все же есть, строго говоря, правый и левый обонятельный мозг. Кроме того, волокна обоняния перекрещиваются в принципе, т. е. правша нюхает своего ребёнка левой ноздрей, а партнёра правой.

Соответственно есть, конечно, шизофреническая констелляция обоняния, параноидная обонятельная дизосмия⁴¹, обонятельные галлюцинации и т. д. *Fila olfactoria* (I черепной нерв) считается отростком мозга, то есть не является собственно нервом.

2.6.4.2 Шизофреническая констелляция лица

Здесь мы должны различать между

- образами катастроф и ужасов, которые мы вынуждены видеть перед собой (фронтально - в лоб), видели или не хотим видеть, и которые могут вызывать так называемые визуальные шизофренические констелляции, и

- страхом преследования, который, в свою очередь, может затрагивать вещи, что затем затрагивает сетчатку глаза (правую или левую половину), или может затрагивать персоны (и животных), и тогда затрагивает правое или левое стекловидное тело.

При шизофренической констелляции страха преследования (также комбинация сетчатки и стекловидного тела) мы говорим о «мании преследования», хотя оба эти преследования могут быть или были изначально вполне реальными. Взгляд на царство животных объясняет нам это:

У наших ближайших родственников среди млекопитающих есть хищники, такие как волк, медведь и обезьяна, кошка или лев, и добыча, такая как овца, лошадь, корова или заяц.

Хищники смотрят вперед, как и мы, люди (первоначально хищники), добыча, напротив, смотрит в сторону, так что под определенным углом она может смотреть и назад, чтобы иметь возможность заметить «хищника сзади».

⁴¹Дизосмия = нарушение обоняния, извращенное восприятие запахов

Люди не являются очень выраженными хищниками, питаются преимущественно продуктами растительного происхождения, можно сказать, что они и хищник и добыча одновременно (например, лев и тигр). Поэтому у нас, людей, «страх преследования» жертвы вполне выражен.

Эти вещи мы должны не только знать, но и уметь переносить их на природу, чтобы их понять. В природе ведь ни одно животное не может закрыться в доме, чтобы защитить себя, например, ночью от грабителей. Предсмертный крик зверя, убитого недалеко от хищника, мгновенно высвобождает все страхи. Таким образом, «мания преследования» в природе это всего лишь

«реакция чрезмерной осторожности», которая была или есть вполне обоснованной. Часть этих биологических реакций, которые в нашей цивилизации уже или непонятны или только с трудом понятны и которые мы поэтому называли «параноидальными бредовыми образованиями», мы вполне можем понять с помощью нашего нового биологического понимания достижений Новой Медицины.

2.6.4.3 Двигательные, сенсорные и шизофренические констелляции территориальной области

Трудно или невозможно это становится при констелляциях территориальной области, которые ранее составляли основную массу т. н. шизофрении. Сюда относятся также т. н. галлюцинаторно-параноидные шизофрении, голоса в голове и т. н. маниакально-депрессивное помешательство.

Вместо этих старых лозунгов и симптоматически-диагностического пустословия мы опять, как усердные ремесленники, подходим к делу систематически.

За исключением обонятельного мозга с возможностью параноидной шизофренической констелляции обоняния и зрительной коры с возможностью мании преследования относительно вещей, касающихся сетчатки, или относительно животных или персон, касающихся стекловидного тела (глаукома), мы можем грубо разделить кору головного мозга спереди назад следующим образом:

На **фронтальные страхи**, к которым относятся также страх противления и конфликт страха/отвращения (центры сахара). **Двигательные конфликты** двигательного центра коры и **сенсорные конфликты** сенсорного центра коры (кожа) и постсенсорного центра коры (нервы надкостницы).

Остаются **боковые (темпоральные)** т. н. центры территориальной области справа и слева, изначально относившиеся или всё ещё относящиеся в принципе тоже к двигательному и сенсорному центру коры, но которые в силу их гормональной и половой специфической зависимости образуют особую группу, с чем связано, в частности, «прыгание» конфликтов и очагов Хамера при изменении гормонального фона и т. д. Эти шизофренические констелляции имеют биологический «сверхсмысл» с квази собственнотипичной симптоматикой, которые, казалось бы, на первый взгляд не имеют ничего узнаваемо общего с двумя исходными конфликтами.

Такие люди всегда считались «непонятными», «параноиками», «сумасшедшими». Так как эти особые констелляции были часто смешаны с симптомами остальных констелляций, и о причинах раньше не знали ничего, то они принесли так называемым душевным болезням и расстройствам дурную славу неизлечимой аномальности. Совершенно несправедливо, как мы теперь знаем. Ведь констелляции, в принципе, совершенно обратимы, а поскольку ни один врач не знал причин и потому не мог предупредить пациентов, эти ничего не подозревающие люди постоянно попадали на старый рельс и страдали рецидивами, то есть снова и снова активировали старые конфликты.

2.6.4.4 Двигательные шизофренические констелляции коры головного мозга

Двигательная шизофреническая констелляция коры головного мозга просто означает, что на обеих половинах тела существует двигательный паралич. До сих пор мы практически ничего не

знали о причинах в официальной медицине. Это обычно называют рассеянным склерозом. Если между делом наступало кратковременное или длительное решение для одной из двух сторон, то мы говорили об эпилепсии. Название таких явлений в официальной медицине всегда происходило только чисто поверхностно по их симптомам.

Если, например, жена ушла от мужа и забрала совместных детей с собой, то правша мужчина может испытывать паралич сгибателя правой руки партнёра, из которой его любимая женщина убежала. Но он также может одновременно пострадать параличом сгибателя левой (отцовской) руки, из которой убежали его дети. Если он также скучает по своей жене в качестве сексуального партнера, то одновременно могут быть затронуты сгибатели правой ноги партнера. Такой человек может в один момент попасть в шизофреническую двигательную констелляцию коры головного мозга. Тогда он будет постоянно «грезить наяву», стараться всех и вся удерживать, заключать в объятия, в то время как реально он может это все меньше и меньше. В СА-фазе мышцы атрофируются, то есть образуют некрозы. В официальной медицине это также называется мышечной дистрофией.

Теперь небольшое преддверие констелляций территориальной области: Если этот же муж и отец при исходе его жены еще - почти как правило – пострадал конфликтом страха за территорию, при котором затронута бронхиальная мускулатура и/или бронхиальная слизистая оболочка при чувствительности бронхов (правша) и дальнейшим (женским) конфликтом страха/испуга, затрагивающего мускулатуру гортани и/или слизистую оболочку гортани и её чувствительность, тогда - да, тогда он моментально в констелляции парения.

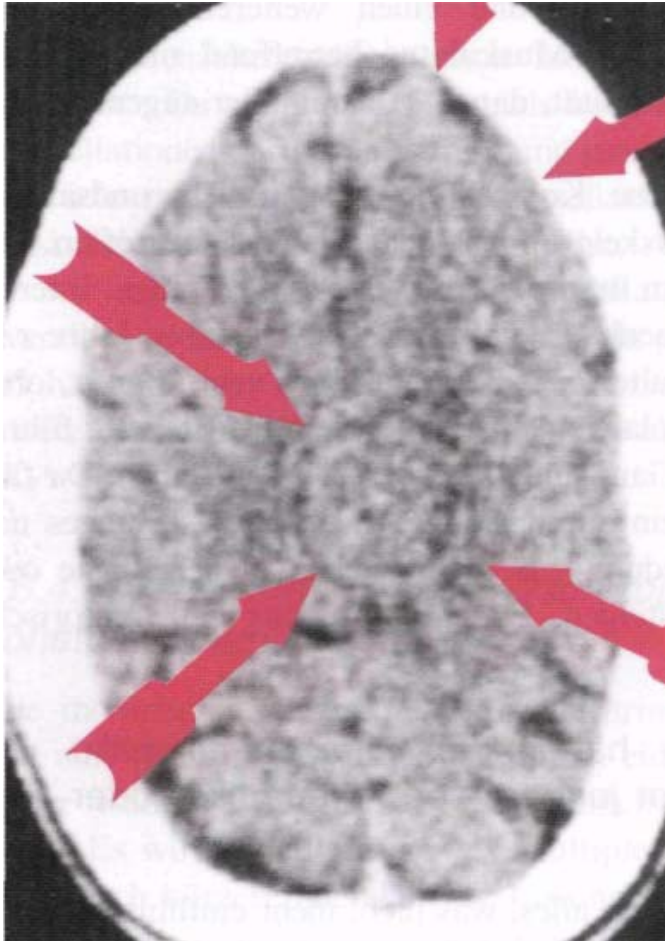
Другие двигательные шизофренические констелляции могут в основном затрагивать все меньшие или большие группы или области мышц. Психическая симптоматика всегда соответственно различна. Интересно еще в связи с этим, что люди могут быть парализованы зачастую долгие годы, например, в области мускулатуры рук и плеча, и это не диагностируется. До тех пор, пока кто-то еще может водить карандашом, он не считается парализованным. Совсем другое дело с ногами. Поскольку это довольно скоро бросается в глаза, уже из-за изменения походки и замечая быструю усталость, например, при ходьбе по равнине или при езде на велосипеде или ходьбе по лестнице. Вполне существует двигательная паранойя!

2.6.4.4.1 Пример: Активный зависший парацентральный конфликт и зависший конфликт страха у молодого т.н. «невротика или психопата»

В психиатрии, грубо говоря, все, что уже невозможно понять, называется психотическим, но все, что эксцентрично или даже очень эксцентрично, но где-то еще хотя бы как-то доступно пониманию, называется невротическим.

Тот, кто понял НОВУЮ МЕДИЦИНУ, знает, что одно может быстро перейти в другое, в зависимости от того, добавляется ли СДХ нового конфликта или один конфликт разрешается. И поэтому никогда не удавалось найти систему, применимую к конкретному случаю, потому что часто границы представлялись текучими, но на самом деле таковыми не являлись. Слишком сильна зависимость от фрейдовских представлений о «долговременном развитии конфликта». Кроме того, никто не мог представить, чтобы человек мог быть, например, 3 месяца в полной шизофренической констелляции, но никогда раньше и никогда потом. Кроме того, церебральные образования центрального конфликта на КТ мозга всегда рассматривались только как «артефакты»⁴² и им никогда не придавалась какая-либо диагностическая ценность. Часто даже при контрольной КТ мозга обнаруживалось, что прежняя картина центрального конфликта исчезла, а психикой никто никогда не интересовался. Так вот, эти «странные круги» считались артефактами

(«Аппарат иногда глючит, господин Хамер, если вы будете рассматривать это как диагностический критерий, над вами все будут смеяться!»). Пусть все смеются, сколько хотят! Данные обследований однозначны!



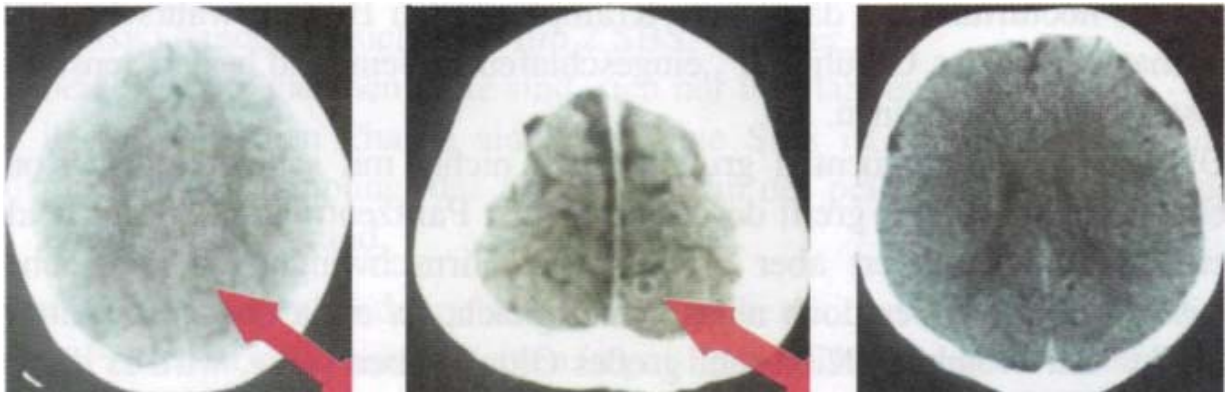
Это снимок одного молодого человека, которого невозможно так просто классифицировать, ребенка из нижних слоёв общества, жестоко истязаемого родителями, помыкаемого в бесчисленных детских домах и школах, несмотря на это закончившего среднюю школу, высокоинтеллектуального, печального случая для опеки. Но у этого мальчика была мечта жизни. В длинном письме он мне все подробно описал. Эта мечта жизни была его единственной опорой. Ради неё он перенес все издевательства, всю бедность, всё высокомерие властей по отношению к «социальному случаю». Для этой жизненной мечты он окончил среднюю школу на утомительных вечерних курсах, находясь в лагере для беженцев. Наконец ему это удалось, и ему исполнилось 18 лет. Наконец-то, считал он, теперь он сможет осуществить мечту своей жизни и стать *танцором*. Он

скромно донес до властей свое сердечное желание и хотел объяснить им, что таким образом и в этом «призвании» он сможет дать людям все, на что он способен. – Ответом был громовой язвительный смех надутых ведомственных жеребцов. Это пронизало его до мозга костей, он стоял, не в силах вымолвить ни слова, словно ударенный булавой по голове. Горько плача, чувствительный молодой человек прокрался из кабинета. Мечта его жизни была разбита! Он перенес СДХ с центральным конфликтом, перенес самый страшный удар среди всех многочисленных ударов. И вот как это выглядит в мозгу, когда мечта жизни разбита!

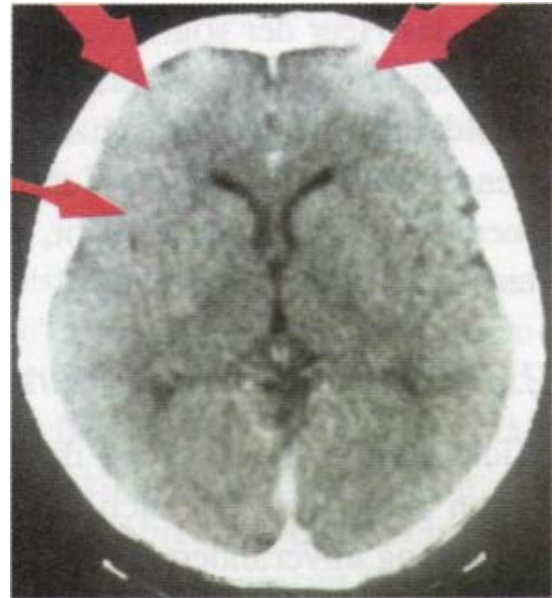Зависший центральный конфликт, за которым он теперь заточён, как за панцирем, и больше не смеет грезить о мечте своей жизни!

⁴²Артефакт = здесь: искусственный продукт компьютерного томографа

2.6.4.4.2 Пример: Центральный конфликт при операции при грыже



Первые три изображения КТ-мозга показывают парацентральный конфликт справа, практически только минимально в решении, т. наз. «зависший парацентральный конфликт». Эта область между полушариями влияет на чувствительность ног и суставов. Парацентральный конфликт изменил эту девушку в течение 2 лет. Терапия у многих детей этого возраста трудна, если подходить к ней интеллектуально-психологически, и легка, если подходить к ней практически, со здравым смыслом. Эти фотографии принадлежат 4-летней маленькой девочке из Франции и совершенно ясно показывают «зависший центральный конфликт». Точнее, это парацентральный конфликт справа. Центр этого парацентрального конфликта находится в сенсорном центре, в постцентральной извилине (Gyrus postcentralis), особенно затрагивает межполушарные релейные центры для левой (больше) и правой ноги (меньше).



СДХ произошёл 2 года назад, когда девочке было 2 года. Она была оперирована на паховой грыже справа и на пупочной грыже. Это были две операции. Что именно там произошло, мы не знаем. Родителям не разрешили присутствовать. Скорее всего, ребенка интубировали против его воли и в паническом страхе. Родители, навещавшие ребенка, заметили, что он быстро теряет вес. Когда они забрали ребенка из больницы через 4 недели, он был полностью изменен. У него больше не было аппетита, он просыпался ночью со спазмами в ногах, не мог правильно двигать коленями, как раньше, часто у него были отеки коленей. У врачей он сейчас проходит под симптоматическим диагнозом: «Ювенальное воспаление обоих коленных суставов», называется гонококковый артрит = гонорейный артрит, абсолютно невежественный диагноз, которого нет. Девочка хоть и может пойти в детский сад, но, как говорится, она просто «не в порядке». Она, как и прежде, психически изменена, в ужасе кричит по ночам и просыпается тогда постоянно с судорогами в ногах, но это, вероятно, только ощущение «онемевших» ног, т. е. нарушение чувствительности в ногах.

Сейчас этот случай в принципе не имеет ничего общего с шизофренической констелляцией. Хотя центральный или парацентральный конфликт воздействует на оба полушария, он, по-видимому, одинаково изменяет колебания мозга. Может быть, не в точности одинаково, поскольку это «парацентральный конфликт». Если ребенку очень крупно повезет, он сможет разрешить этот

парацентральный конфликт. Если это не удастся, то его позже включают в число армии т. н. «невротиков». Но в любом случае он находится в постоянной опасности попасть в шизофреническую констелляцию, как только на левом полушарии появится ещё один очаг Хамера из-за соответствующего СДХ. Мой совет родителям гласил: купите ребенку собаку-боксер и разрешите ему спать с ним в постели. В большинстве случаев это творит чудеса!

2.6.4.5 Сенсорные шизофренические констелляции

Важно знать, что моторика и сенсорика как и относительно иннервации, так и по содержанию (по отношению к партнеру или ребенку/матери) остаются неизменными на протяжении всей жизни.

Так, например, моторика и сенсорика левой стороны тела (левой стороны мозга) у правшей всегда для партнера, левой стороны тела (правой стороны мозга) всегда для ребенка или матери. У левшей все наоборот.

При гормональных изменениях или при одном активном конфликте, мы это знаем, не меняется, например иннервация коронарных артерий, она происходит всегда с правой стороны мозга (периинсулярно). Вместо этого конфликт вместе с СДХ «прыгает» на другую сторону мозга, затрагивая теперь уже не коронарные артерии, а коронарные вены и шейку или зев матки у женщины. Содержание конфликта, конечно, также меняется соответствующим образом. Это только как небольшое напоминание на этом месте.

Сенсорный конфликт кожи и слизистой оболочки, и то и другое всегда плоскоклеточный эпителий, если он иннервируется из коры головного мозга - всегда ведет к отсутствию чувствительности и нейродермиту, а в случае слизистой оболочки мы называем это небольшими или гигантскими язвами. Фаза восстановления всегда заключается в глубоко красном отеке, гиперестезии (высокая чувствительность к прикосновению) и/или зуде (прурит).

Отличительной особенностью здесь является псориаз или чешуйчатый лишай, если он односторонний, мы называем его нейродермитом. Но при псориазе (*Psoriasis vulgaris*) речь идет о 2-х СБП, которые

1. оба на одной и той же стороне, только перекрываются,
2. находятся в разных фазах. Одна СБП находится в СА-фазе и вызывает шелушение, другая СБП в PLC-фазе и вызывает темно-красный фон.

Разумеется, существуют также двухсторонние псориазы, т. е. на каждой стороне тела один процесс в СА-фазе и один в PLC -фазе. Однако две СА-фазы СБП (правая и левая) означают, что в этом случае присутствует настоящая сенсорная шизофреническая констелляция.

Сенсорика имеет очень важное социальное значение в биологии. Таким образом, именно для нас, «млекопитающих», она является прямым продолжением социальной функции старой кожи кориума (дермы) по отношению к процессу грудного вскармливания ребенка и партнера.

Если мы рассмотрим наш огромный «жесткий диск компьютера» кору головного мозга, тогда мы обнаружим, что для сенсорики зарезервировано примерно в десять раз больше места по сравнению с моторикой, хотя последняя представляется нам, например, при двигательном параличе ног, гораздо важнее. Конфликтное содержание сенсорных конфликтов вытекает из того, от какого места ребенок/мать или партнер как бы отрываются от физического контакта. Правша обычно держит своего ребенка левой рукой, у левой груди. Партнера правой рукой. При двойном конфликте разлуки (например, при развале брака) с ребенком и партнером или при двух последовавших друг за другом конфликтах разлуки с ребенком и партнером как у человека, так и у

животного мать полностью изолирована! Она в шизофренической констелляции. Насколько это плохо для человека или животных, мы можем, за исключением нашего собственного опыта, объективировать тем, что этот сенсорный и постсенсорный (для надкостницы) центр коры занимает такое обширное место в нашей коре головного мозга. Даже у животных среди нескольких детенышей и нескольких партнеров исчезновение одного детёныша или одного партнера не останется незамеченным. Напротив, у нашей боксерской собаки Майи мы могли это хорошо наблюдать. Мои дети спрятали одного из её 12 щенков, и мы хотели знать, может ли Майя считать. Она могла. Но она считала не цифрами, а обонятельным узором, который должен был быть полным, когда все щенки были на месте. Она опустила нос и обнюхала каждого из оставшихся 11 щенков и впитала их запахи, все по очереди. Она заметила: узор не был полным, в узоре отсутствовал кусочек «картинки». Так она считала снова и снова, десять раз, двадцать раз. Тогда мои дети не выдержали эксперимента и, с множеством извинений и двумя вкусными сосисками за перенесенное безобразие, вернули ей детёныша. Она так радовалась, как будто у нее вообще был только этот детёныш! Но потом она снова взялась за подсчет, чтобы после двадцатикратного подсчета с удовлетворением убедиться, что теперь «узор запаха» снова был полным.

Интересный эксперимент, с которым каждый из вас может легко согласиться, - это субъективное ощущение замерзания во сне, когда вы один (и не накрыт пуховым одеялом). Потому что, когда человек спит в кожном контакте с ребенком, или партнером, или обоими, он не замерзает, даже если контакт с кожей составляет всего лишь поверхность ладони.

Феномен сенсорной шизофренической констелляции, я считаю, относительно легко понять. До сих пор мы называли его двухсторонним нейродермитом, причём симптом шелушения кожи (чешуйчатой кожи!) клинически правильно распознать можно только по истечении длительного времени. Мы также можем немного обобщить: эти люди находятся в социальной шизофренической констелляции, если шелушение двустороннее. Они отделены от ребенка и партнера.

Значительно сложнее клиническая оценка паралича надкостничной чувствительности одной или обеих сторон. Это люди с т. н. «нарушением кровообращения», у которых, например, постоянно холодные ноги, даже если они носят теплые носки. Содержание конфликта – это жестокий конфликт разлуки. При постсенсорной (надкостничной) шизофренической констелляции плохое самочувствие (замерзание) довольно значительно потенцируется. Одновременно это и психосоциальное чрезвычайное положение: пострадавший «сумасшедший»!

Есть даже конфликты разлуки, при которых мы ощущаем, например, взрослого ребенка на 80% в качестве партнера и только на 20% как ребёнка. При соответствующем СДХ разлуки или желания разлуки мы получаем в тот же момент очаг Хамера на обеих сторонах мозга, поэтому мгновенно с конфликтом оказываемся в шизофренической констелляции.

2.6.4.5.1 Пример: Псевдо-шизофрения (т.н. органический психоз) при делирии от наркотической ломки

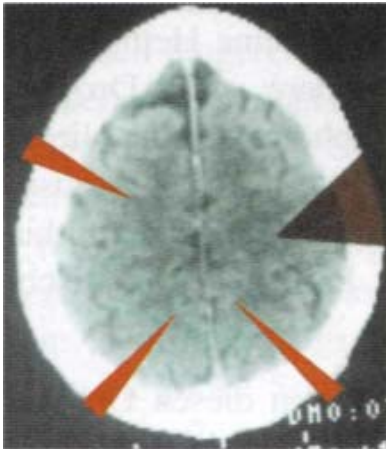
Февраль 1983 года впервые делирий: 1 месяц в психиатрической лечебнице с подозрением на шизофрению – «голоса в голове».

Январь 1986 года повторный делирий: после рецидива наркомании свыше 3-х лет, снова стационар психиатрической лечебницы – «голоса в голове», снова диагноз «шизофрения».

Здесь речь идет о решающем вопросе: почему пациент, который больше не проявляет ни малейших признаков психоза, 2 раза страдает типичными для психоза симптомами при делирии?

У находящегося под наркотиками возникает токсически вызванное равномерное изменение основных колебаний головного мозга, например, обоих полушарий. При этом равномерном изменении обоих полушарий пациент хотя и бросается в глаза, но не психотичен. Он не показывает никаких симптомов, как они обнаруживаются при шизофрении, как «голоса в голове» и т. п. «Порция» наркотиков, т. е. более сильная доза наркотиков может временно вызвать самую массивную параноидную симптоматику и может привести к острому СДХ, как я наблюдал не раз. Затем, когда наркотическая интоксикация утихает, то конфликт с СДХ остаётся и как бы становится самостоятельным. И теперь, например, у пациента в одном полушарии имеется активный очаг Хамера. Но в другом полушарии все еще имеется наркотическое изменение, как и во всём мозге. Или так: одно полушарие имеет наркотическое изменение и очаг Хамера, другое – «только» наркотическое изменение. Ни то, ни другое не нормально. Одно нормальное полушарие было бы условием для того, чтобы пациент не бросался в глаза по психотической симптоматике. Таким образом, до тех пор, пока продолжается наркотизация, при этом ни одно полушарие не вибрирует нормально, пациент остается психотическим шизофреником.

Аналогичный процесс может произойти при отлучении от этих препаратов: снова основные колебания обоих полушарий мозга равномерно изменены. Снова ни одно полушарие мозга не является «нормальным». Если пациент давно зависим или сильно дозирован, то почти наверняка наступает столь внушающий страх делирий. Этот делирий почти неизбежно является СДХ во многих случаях, которые я наблюдал, в основном центрального конфликта с *территориальным конфликтом*. Пациент чувствует себя как бы изгнанным из своих «наркотических небес». Именно этот случай мы имеем здесь перед собой: при 1-м делирии пациент принимал в течение 16 лет - с 10-го возраста! - героин и гашиш с 15-месячным перерывом в тюрьме после 10-летнего приема наркотиков, потому что он получил тюремный срок, который ему пришлось отсидеть за контрабанду героина. В это время лечение от зависимости в тюрьме происходило очень грамотно с дистраневрином. При первом добровольном лечении, мотивированным женой пациента, которое он пытался проделать самостоятельно, дело дошло до указанного делирия, которое стало СДХ (территориальный конфликт). Он стал слышать голоса, был госпитализирован в психиатрическую клинику, там лечился от предполагаемой шизофрении. Сразу после 4-недельного пребывания в клинике пациент снова пережил рецидив и принимал наркотики дальнейшие 3 года. Когда его жена хотела уйти от него, а она была его единственной опорой, пациент попытался с поддержкой жены второй раз пройти лечение от наркотической зависимости. Снова неудачно, снова дело дошло до делирия в январе 1986 года. Снова пациента поместили в психиатрическую лечебницу. А поскольку он снова «слышал голоса» и показывал «бредовую деперсонализацию», то снова был поставлен диагноз шизофрения. С тех пор пациент трезв от наркотиков. Психотические симптомы больше не возникали. На КТ головного мозга зажившие шрамы очагов Хамера в правой периинсулярной теменной области (территориальный конфликт и конфликт неприятностей на территории) с вероятно частыми короткими рецидивами (так наз. «зависшее избавление от зависимости»). Поэтому квота рецидива (98%), вероятно, так высока потому, что конфликт зависимости часто подсознательно рецидивирует, например, капля алкоголя или героина и: «все начинается сначала ...».



Зарубцевавшиеся, возможно даже зависшие активные очаги Хамера для конфликта разлуки (обе ноги) и жестокий конфликт разлуки (надкостница обеих ног).

Решённый и находящийся в процессе рубцевания центральный очаг Хамера в постсенсорной области (органический: надкостница после конфликта разлуки из-за делирия).

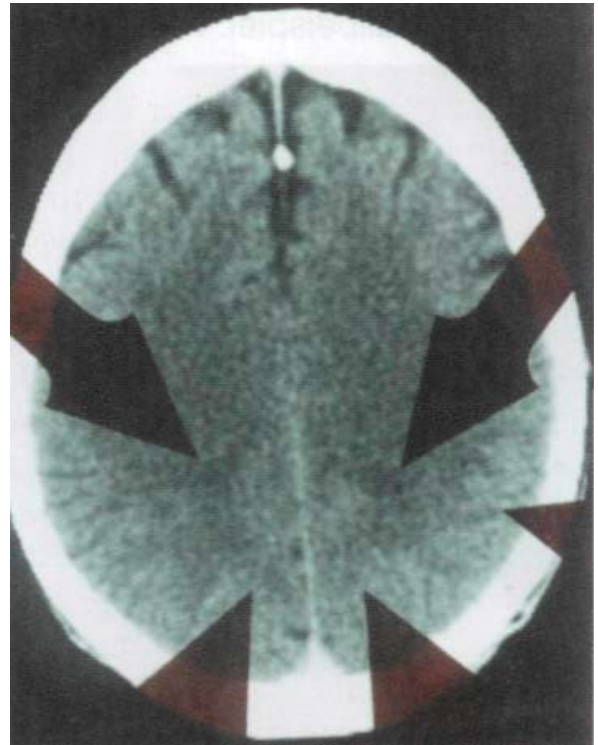Стрелка слева вверх: жестокий конфликт разлуки относительно надкостницы правой стороны тела, то есть матери (из-за леворукости пациента).

Стрелка слева внизу: конфликт потери, затрагивающий правое яичко.

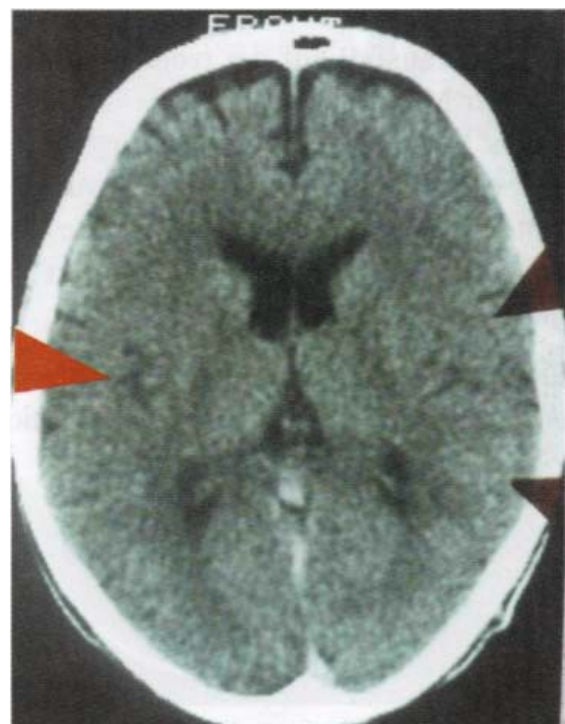Стрелка справа вверх: жестокий конфликт разлуки, касающийся надкостницы левой стороны тела, то есть отца.

Средняя стрелка справа: конфликт маркировки территории (шизофреническая констелляция).

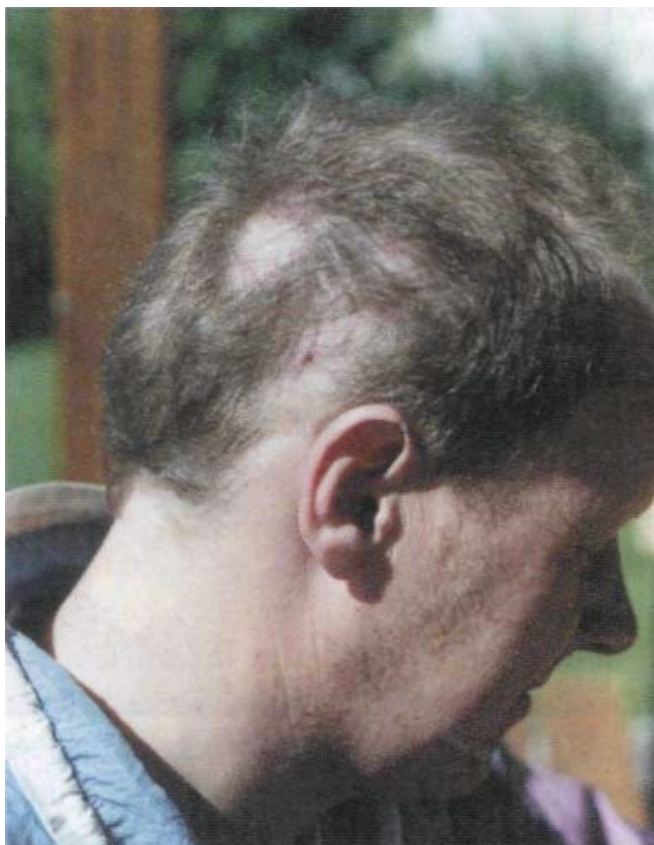*Стрелка вправо снизу: конфликт потери, затрагивающий левое яичко (отец или партнер).
Все конфликты активны!*



Рубцующийся очаг Хамера территориального конфликта. Возможно с короткими рецидивами (снаружи ещё чёткая конфигурация стрелковой мишени).



2.6.4.5.2 Пример: Выпадение волос



У этого пациента левши
- алопеция⁴³ головы
бороды
- конфликт потери лица.

В 1995 году на рождество произошло тяжелое столкновение отца и матери пациента. Отец при этом высказался: «Тебе вовсе не обязательно, чтобы тебя здесь видели. Мы больше не хотим видеть твое лицо».

Пациент перенес три упомянутых сенсорных конфликта. Выпадение волос на левой стороне тела он перенес из-за конфликта разлуки с отцом, выпадение волос на правой стороне тела из-за конфликта разлуки с матерью. Отношения с отцом больше не складывались. С матерью было немного лучше, но проблема заключалась в том,

что она была на стороне отца. С матерью у пациента всегда были хорошие отношения. Она всегда гладила его по голове. Поэтому он спроецировал конфликт разлуки на область головы.

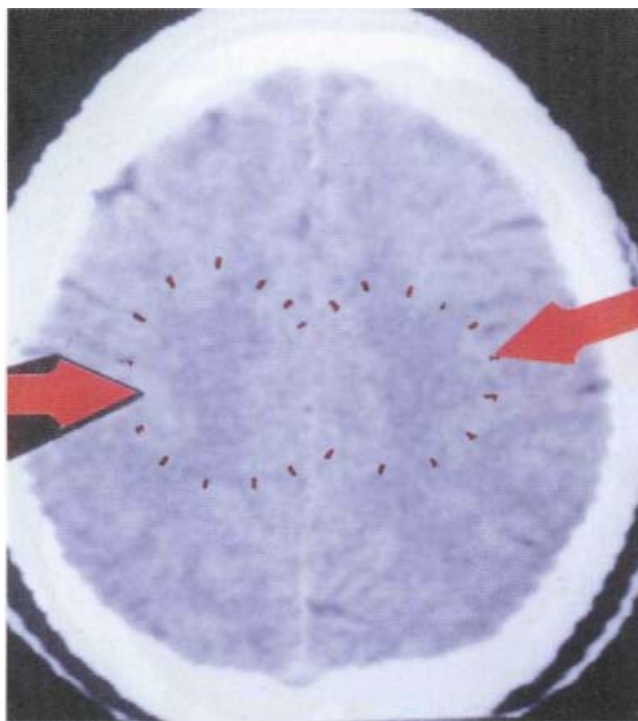
Как показывают нам последующие снимки компьютерной томографии мозга, пациент находился в двойной сенсорной шизофренической конstellляции.

⁴³Алопеция = выпадение волос до потери волос

06.05.96

Очаги Хамера в верхней части мозга и слева относятся к волосяному покрову головы (и спины), слева (разлука с отцом) и справа (разлука с матерью), потому что пациент левша.

Волосы на голове (до лба) как бы относятся к спине!

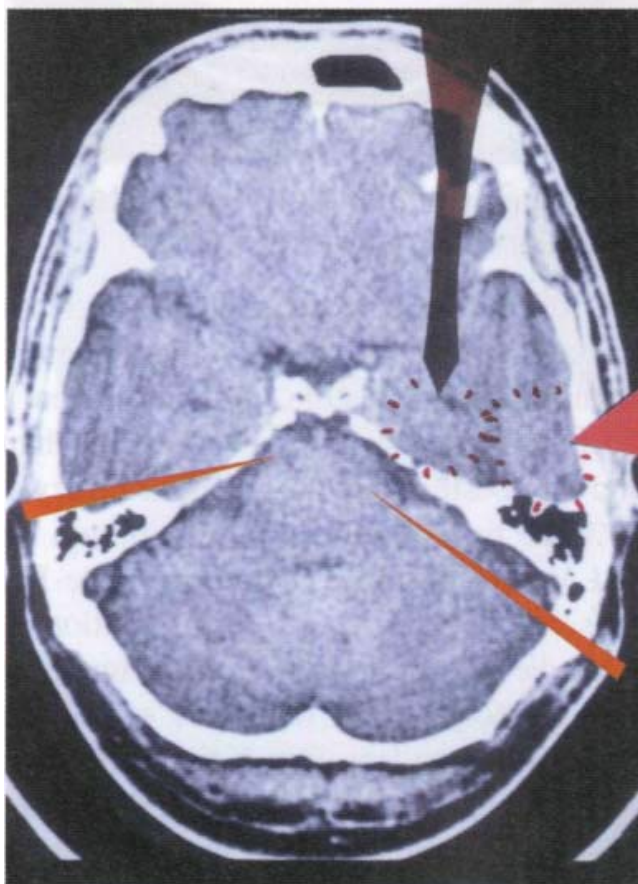


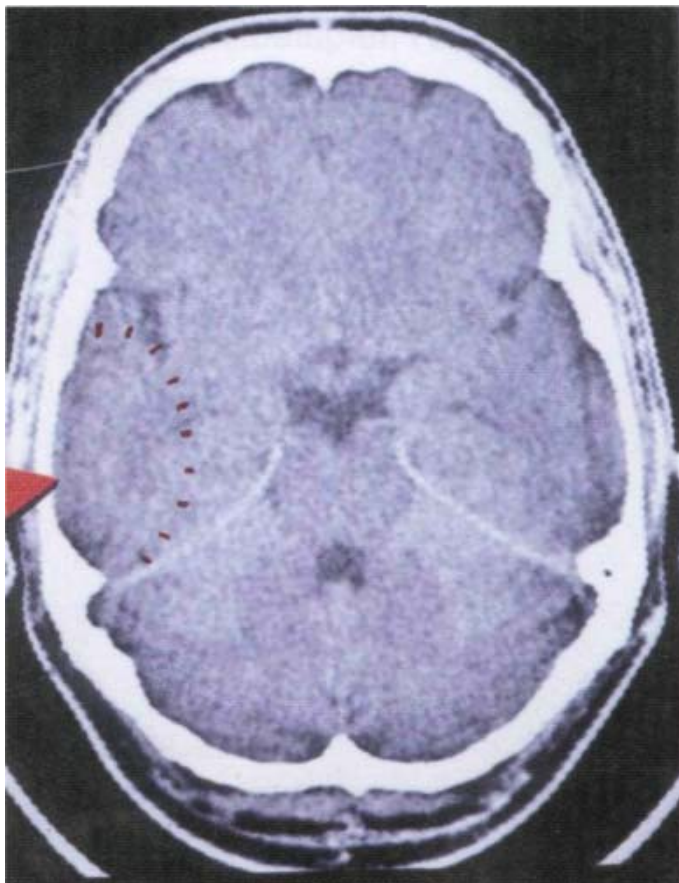
06.05.96

Два очага Хамера справа в средней черепной ямке, левый означает слуховой конфликт (активен, левое ухо) относительно отца, потому что пациент левша (так называемые «речевые шумы в ушах»). «Тебе не нужно больше здесь появляться!» - сказал отец.

Боковая стрелка указывает на очаг Хамера (тройничный нерв) для левой половины лица: «Твое лицо мы вообще больше не хотим видеть здесь!» Волосы левой стороне лица (брови слева и борода слева).

В стволовом мозге (самая нижняя стрелка справа) справа виден активный конфликт беженца, слева (левая стрелка) – зарубцевавшийся. Удивительно, но до сих пор симптоматику почек вообще никто не заметил. При этом в правой почке можно было найти большую карциному собирательной трубки.





06.05.96

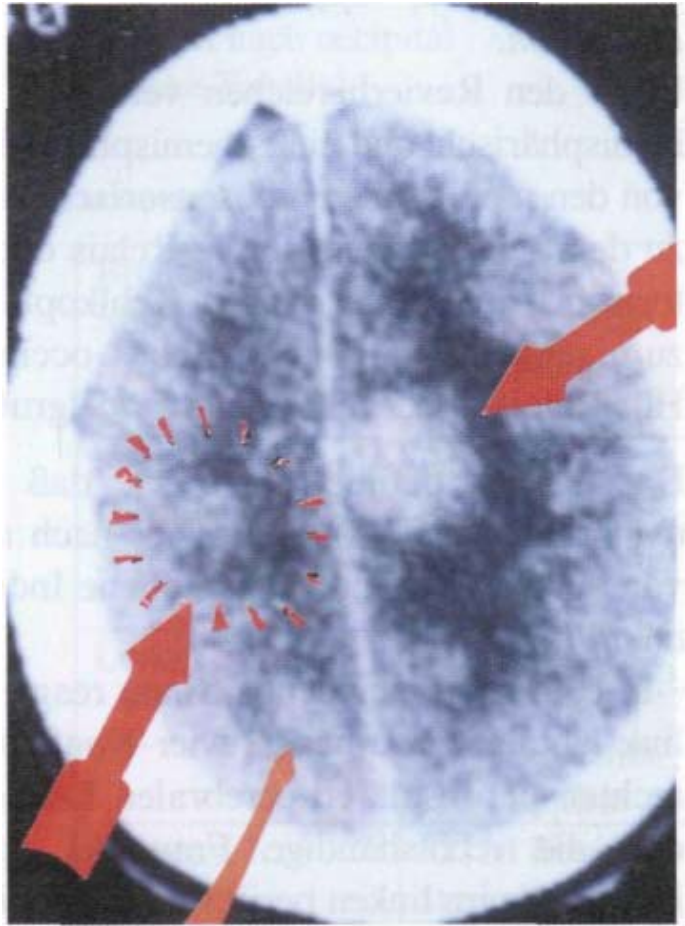
Область тройничного нерва слева для правой стороны лица (относится к матери) высокоактивна, поэтому выпадение волос справа из бровей и бороды.

2.6.4.5.3 Двойная сенсорная шизофреническая констелляция из-за смерти матери

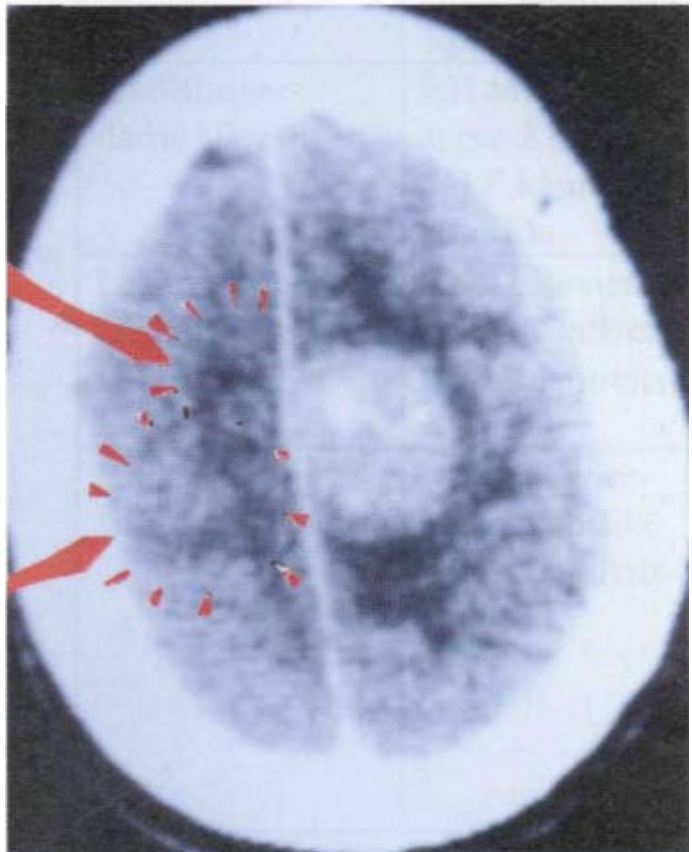
Мать этой пациентки правши умерла в ноябре 1988 года. Двамя месяцами ранее пациентка перенесла СДХ с двойным конфликтом разлуки, когда врачи сказали ей, что мама умрет. Дочь была очень привязана к матери. Она была одновременно матерью и ее лучшей подругой. Примерно на 80% она была матерью, примерно на 20% - лучшей подругой. Поэтому она попала при этом о д н о м конфликте разлуки и потери (затронувшем оба яичника) моментально в шизофреническую кортикальную констелляцию.

Как только пациентка успокоилась и постепенно перешла в фазу разрешения, то в результате обоих сенсорных конфликтов одновременно попала в эпилептоидный кризис и двухсторонний абсанс, потому что речь шла об одном и том же человеке, а именно о матери.

Поскольку пациентка была в сенсорной шизофренической констелляции, абсанс в этом эпилептоидном кризисе (активный зубец в PLC-фазе) был особенно долгим. Для опытного врача здесь нет опасности, как бы драматично ни представлялось состояние для неопытного врача. Потому что ни один жизненно важный центр не пострадал. Таким образом, можно спокойно дожидаться конца абсанса (периода бессознательности), что и произошло в этом случае.



*Тот же случай, более высокий слой.
Затронуты сенсорный и
постсенсорный центры коры.*



2.6.4.6 Собственно шизофренические констелляции в коре головного мозга территориальной области

Определение:

Под территориальными областями мы понимаем реле, расположенные вокруг т.н. инсулы (островковой доли) на правом и левом полушариях, а именно

- справа от двигательного и сенсорного бронхиальных реле фронтально-темпорально до сенсорного реле мочевого пузыря окципитально-темпорально, а также
- слева от двигательного и сенсорного реле гортани фронтально-темпорально до того же сенсорного реле мочевого пузыря окципитально-темпорально, а также
- факультативно оба слуховых реле в средней черепной ямке темпорально.

Территория определяется таким образом, что мужская особь (человек или животное) защищает территорию снаружи от захватчиков извне, в то время как женская особь практически *заполняет* территорию внутри!

Именно в таком смысле надо понимать, если мы говорим о реагировании мужчины правши и женщины левши при «территориальном конфликте» с одним очагом Хамера в правой периинсулярной области мозга, в то время как мужчина левша и женщина правша, при соответствующем биологическом территориальном конфликте реагируют в левой периинсулярной кортикальной области.

НАСЛЕДИЕ НОВОЙ МЕДИЦИНЫ, ЧАСТЬ 2

Принадлежащие органы:

Слева церебрально периинсулярно от фронтально до окципитально (см. таблицу «психика – мозг – орган»)

Справа церебрально периинсулярно от фронтально до окципитально (см. таблицу)

(Л = левша, П = правша, М = мужчина, Ж = женщина, К = конфликт)

Мускулатура гортани; Слизистая оболочка гортани	Л М Конфликт страха за территорию П Ж конфликт страха/испуга	Бронхиальная мускулатура; Бронхиальная слизистая оболочка	П М конфликт страха за территорию Л Ж конфликт страха/испуга
Коронарные вены	Л М территориальный конфликт П Ж сексуальный слуховой конфликт	Коронарные артерии (слизистая оболочка плоскоклеточного эпителия)	П М территориальный конфликт Л Ж сексуальный конфликт
Правое внутреннее ухо	Л М территориальный слуховой конфликт П Ж сексуальный слуховой конфликт	Левое внутреннее ухо	П М территориальный слуховой конфликт Л Ж сексуальный слуховой конфликт
Шейка и зев матки	П Ж сексуальный конфликт	Язва желудка	П М Конфликт неприятностей на территории Л Ж Конфликт идентичности
Слизистая оболочка влагалища	П Ж пресекуальный конфликт	Язва двенадцатипёрстной кишки	П М конфликт неприятностей на территории Л Ж конфликт идентичности
Слизистая прямой кишки	Л М Конфликт неприятностей на территории. П Ж Конфликт идентичности	Язва печеночных и желчных протоков	П М конфликт неприятностей на территории Л Ж конфликт идентичности
Слизистая оболочка мочевого пузыря	Л М Конфликт маркировки внешней территории П Ж Конфликт маркировки внутренней территории	Язва протоков поджелудочной железы	П М конфликт неприятностей на территории Л Ж конфликт идентичности

Слуховой конфликт – это факультативный территориальный конфликт. Но он также может быть слуховым конфликтом матери (отца)/ребенка или партнера. Он/она слышит от ребенка то, во что он/она не может поверить. Или он/она слышит от партнера что-то, во что он/она не может поверить.

Поскольку территориальные области имеют дело с территориальными конфликтами, мужские направлены наружу, женские направлены внутрь, они, конечно, также имеют кое-что или очень много общего с гормонами.

И мужчина, и женщина вырабатывают как мужские, так и женские гормоны, причем гормон беременности (прогестерон) также считается более «мужским».

Если гормональный фон или «сумма» гормонов изменится, тогда биологическая идентичность может перевернуться или смениться, например, в период менопаузы, при приеме гормональных препаратов, при беременности и в период лактации, также при индурированной кисте яичников или яичка и при биологическом конфликте, который затронутую сторону мозга как бы «закрывает». Это также верно при приеме противозачаточных таблеток (= прием гормонов).

2.6.4.6.1 Возможные комбинации

В принципе каждый конфликт территориальной области, то есть очаг Хамера одного полушария мозга, может образовать шизофреническую констелляцию с любым кортикальным очагом Хамера другого полушария. Если рассматривать не зеркальные констелляции, то я убедился, что обычно в таких констелляциях преобладает узор более сильного конфликта. Но здесь, конечно, должна быть проведена еще большая детальная работа, потому что мы ещё слишком мало соответствующих случаев могли изучить по этому вопросу. Так что нас еще ожидают сюрпризы. Точно так же мы должны внимательно изучить, как обстоит дело с более чем двумя конфликтами коры головного мозга в шизофренической констелляции, играет ли роль порядок возникновения или скорее «конечный результат» констелляции.

Также теперь мы должны систематически исследовать не только то, как гормоны влияют на конфликты территориальной области или на их возникновение или даже как они их детерминируют, но и то, как конфликты и констелляция, в свою очередь, изменяют гормоны. Я знал бы, как присудить 300 докторских диссертаций за один раз.

В принципе, я считаю, что оценка такой эмпирической коллекции не является принципиальной проблемой в эпоху наших компьютеров. Это является чисто трудолюбием, если мы в основном знаем, как обстоит дело.

Прежде всего, это прекрасная задача - собрать детали, потому что за каждой деталью стоит священная для нас человеческая жизнь со всеми ее заботами и бедами, радостью и благодарностью, если мы можем помочь.

2.6.4.6.1.1 Типичный случай

Симптомы на всех трёх уровнях:

Все случаи имеют симптомы на всех трех уровнях (психика - мозг - орган). Но на этом примере, пожалуй, особенно легко учиться. У этой 31-летней молодой правши до 12 лет жизнь протекала вполне нормально. За полгода до этого у неё появилась менструация.

С дружелюбного разрешения пациентки я помещаю здесь это и последующие фото. Справа хорошенькая пациентка 12-ти лет в бассейне.

В 12 лет случилось то, чего не должно было произойти с этой очень чувствительной девушкой: ее отец, который, хотя и часто бил ее, но которого она все же горячо и искренне любила и обожала, узнал, что у девочки есть маленький друг. Они целовались, и даже немного занимались петтингом, но не спали друг с другом.

Однажды, когда мать ушла, а пациентка уже лежала голая в своей постели под одеялом, готовая ко сну, отец зашёл к ней в комнату, сел сзади на ее кровать и сказал, что теперь он должен научить ее всему «этому». С этими словами он начал стаскивать с кровати одеяло так, что она осталась лежать перед ним обнаженная.

Девушка застыла от испуга, неспособная ни говорить, ни пошевелиться. Она сразу поняла, что должно означать «это», а именно то, что отец хотел её изнасиловать. Введённый в заблуждение её неподвижностью отец, ничего не сделав, ушёл. Но это не было так, будто «ничего не случилось». «Все случилось», а именно в душе девушки.



Пациентка в эту секунду пострадала несколькими конфликтами:

1. Сексуальный конфликт, у неё исчезла менструация и до сегодняшнего дня спустя почти 20 лет после этого так и не появилась, а ей и *нельзя* появляться, потому что иначе она может умереть от эмболии лёгких.
2. Конфликт таламуса слева церебрально как признак ужасного обрушения личности. С этого часа отношения с ее отцом были разрушены. Большая часть ее юной личности была безвозвратно уничтожена в одно мгновение.
3. Конфликт страха/отвращения от того, что отец хотел с ней сделать, на органическом уровне соответствует низкому сахару в крови (недостаток глюкагона). Этот конфликт также был активным, по крайней мере, до 1996 года.
4. Конфликт потери с некрозом левого яичника, ведь она видела отца не в качестве партнера (в этом случае был бы затронут правый яичник), а в качестве отца, которого она восторженно обожала.
5. Еще активный конфликт страха преследования перед разбойником (отцом), затрагивающий оба стекловидных тела, которого она ощущала при этом на 2/3 как отца и на 1/3 в качестве партнера. Пациентка постоянно боялась, что отец всё же исполнит свой замысел.

В возрасте 16 лет эта чувствительная пациентка получила второй удар: ее принудительно забрали из школы и отдали в училище, хотя она хотела бы пробыть в школе еще год-два. Она пострадала при этом:

1. Территориальным конфликтом - она реагировала теперь «по-мужски», потому что левая сторона мозга была закрыта из-за активного сексуального конфликта, что актуально и до сегодняшнего дня. С этого момента у нее была депрессия - даже по сей день - с небольшими перерывами. Точнее сказать, она с тех пор в маниакально-депрессивной шизофренической констелляции коры головного мозга, т. е. в так называемой постмортальной констелляции. Она должна очень часто думать о вещах, которые будут после смерти.
2. Конфликтом противления. Ведь ее вынудили к чему-то, что было против ее воли. С тех пор у нее был тяжелый диабет с высоким уровнем сахара в крови (300 мг и более), с тех пор впрыскивает себе инсулин. Всегда, когда она попадает на «рельс», например, когда она что-то должна делать, чего она не хочет, прыгают значения «лабильного диабета» сахара крови вверх между 400 и 500 мг%. Этот диабет у нее уже 15 лет.
3. Конфликтом беженца. Она чувствовала себя беглянкой за пределами школы, в которой ей было комфортно. Этот конфликт также остался с тех пор активным, потому что он каждый раз реагирует вместе с рельсом, т. е. остается активным. Это означает, что у пациентки на левой почке карцинома собирательной трубки, которая, как она сообщила, была временно полностью или частично решена между 17-летним и 18-летним возрастом. В то время у нее было ночное потоотделение и субфебрильные температуры в течение нескольких месяцев, сильная усталость и белок в моче. Но потом конфликт снова, может быть, с короткими перерывами, продолжился до сих пор, потому что она снова и снова попадала на один и тот же рельс: что она должна делать что-то, чего она не хочет. Тогда одновременно реагировал и «рельс беженца».

Внешние симптомы этого конфликта беженца заключаются в том, что с тех пор, как ей исполнилось 16 лет, то есть сразу после второго конфликта, она стала *толстой*. Это связывали с диабетом, ошибочно, потому что её тучность - это не жир, а удержание воды. В качестве типичного признака она пьет 3 литра и больше в день, но выделяет относительно немного мочи (примерно 500 до 1000 мл/день) и остаток лишней жидкости выходит с потоотделением. Из-за этого она постоянно влажная и потная. Кроме того, с тех пор она стала «деткой».

В 16 лет из-за диабета она попала в больницу на 5 недель с недостаточным весом и покинула ее с избыточным весом, накачанная водой. Ибо в те времена, как единственная «не раковая пациентка» среди сплошных «онкологических больных», как она говорит, она пострадала 2-м конфликтом беженца (в правой почке). С тех пор у нее возникли проблемы с ориентацией (топографическая дезориентация).

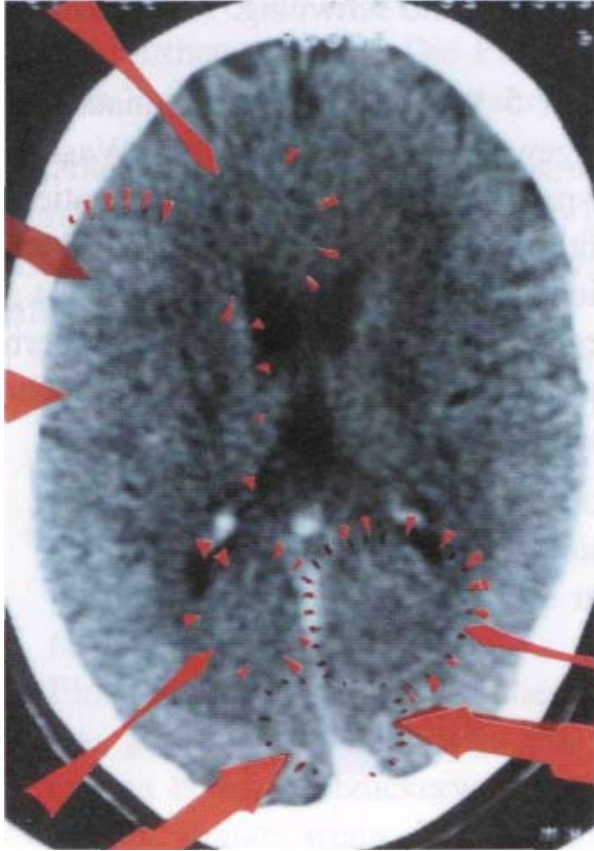
Но «деткой» она является не только из-за удержания воды, но и потому, что она с 16 лет жизни больше не достигла зрелости в развитии. Она остается 16-летней с лицом подростка (Babyface).



Рядом пациентка 31 года с «детским лицом», характерным для этой конфликтной констелляции. Вы ясно видите мешки под глазами как знак программы удержания воды (экзистенциальный конфликт или конфликт беженца). Генерализованное удержание воды имитирует, что пациентка толстая, а это не так. До 2-го конфликта она была стройной.

Подводя итог, это значит: Одновременно со 2-м конфликтом в 16 лет пациентка была:

1. в шизофренической кортикальной констелляции,
2. созревание остановилось,
3. благодаря тому, что одновременно со 2-м конфликтным шоком она пострадала конфликтом беженца и в отделении онкологии сразу еще одним в собирательных трубках правой почки (с шизофренической констелляцией ствола мозга и топографической дезориентацией), она стала толстой – из-за удержания воды! С тех пор все говорят ей «детка».



КТ-мозга от 28.11.96:

левая верхняя стрелка: Активный очаг Хамера в реле островковых α -клеток: конфликт пониженного сахара, то есть конфликт страха/отвращения когда отец хотел изнасиловать её в 12 лет. Вторая сверху стрелка слева: очаг Хамера для конфликта страха/испуга, наряду со средней левой стрелкой: очаг Хамера для сексуального конфликта, активен в течение 19 лет.

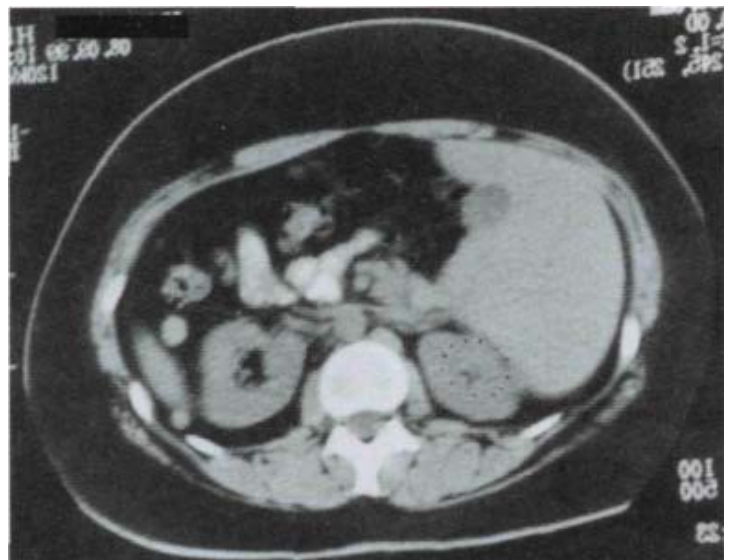
Тонкие стрелки слева и справа внизу: очаг Хамера для реле яичников. Оба очага активны, что означает: некроз яичников с обеих сторон, особенно в левом яичнике.

Широкие стрелки слева и справа внизу: очаг Хамера для центрального конфликта для обоих стекловидных тел. Пациентка воспринимала своего отца одновременно как «хищного отца», но и как партнера, который

хотел ее изнасиловать.

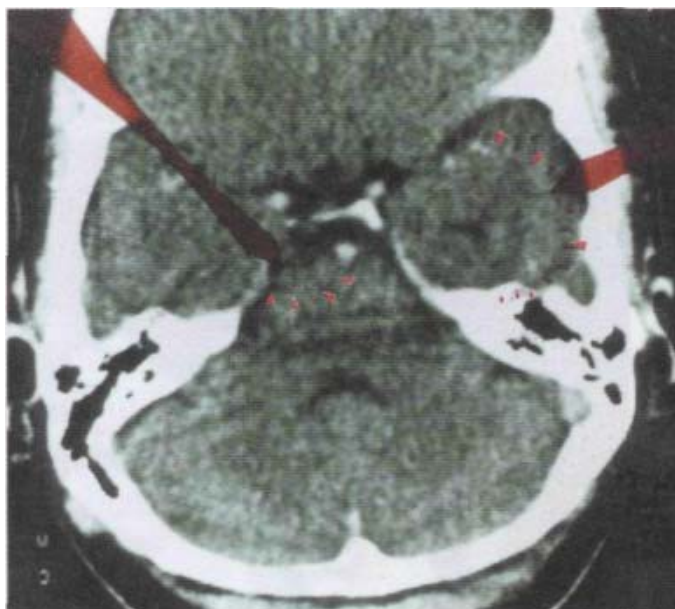КТ брюшины от 17.09.99.

Чётко виден очаг Хамера органа с карциномой собирательной трубки обеих почек (стрелки).



На этом изображении от 28.11.96 особенно хорошо видна конфигурация стрелковой мишени активного конфликта беженца, касается собирательных трубочек левой почки, (левая стрелка).

Правая стрелка: большой слуховой конфликт, ударивший вместе с территориальным конфликтом справа, когда ее забрали из школы в 16 лет против ее воли.



18.06.99

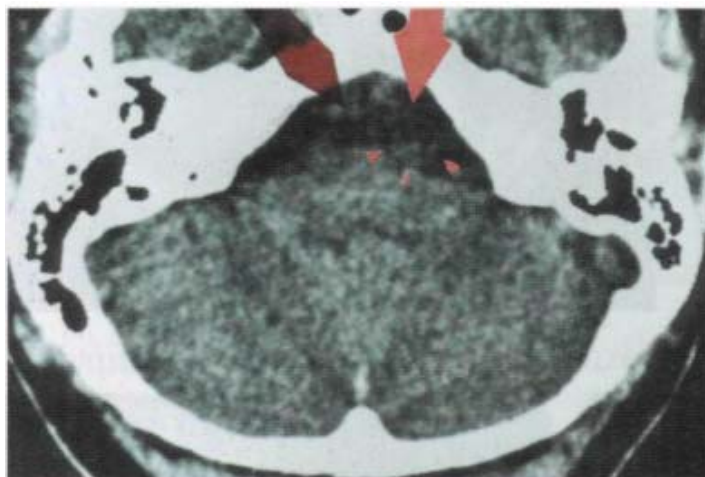
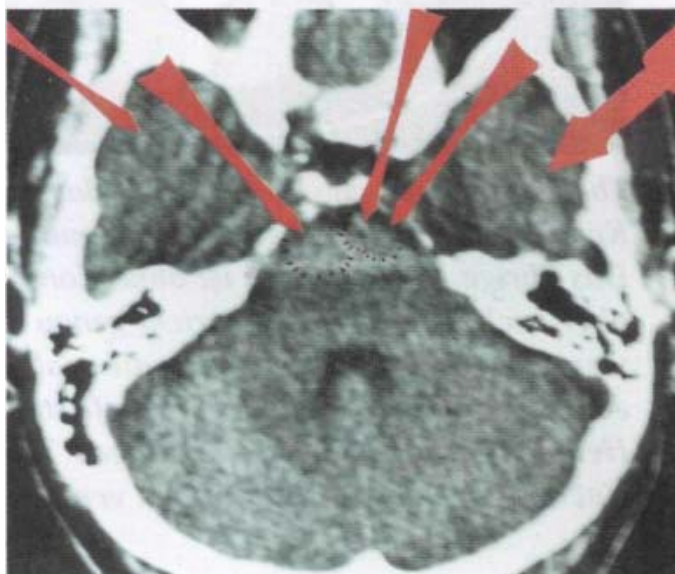
Левая внешняя стрелка: слуховой конфликт (активный), ударивший вкуже с сексуальным конфликтом в 12 лет. Она «не верила своим ушам», когда отец снял с нее одеяло и сказал, что теперь он должен научить ее всему.

Правая внешняя стрелка: активный слуховой конфликт, потому что она должна уйти из школы в 16 лет: «Это не может быть правдой!»

Три средние стрелки обозначают наполовину активные, наполовину разрешенные очаги Хамера для

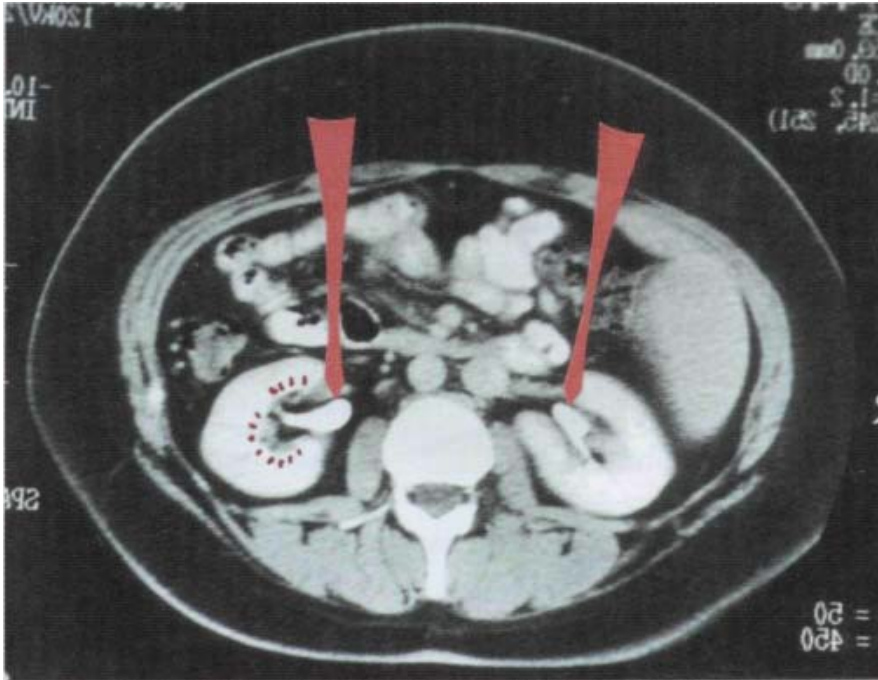
собирательных трубочек левой и правой почек, соответствующих конфликтам беженца каждый вместе с сексуальным конфликтом и территориальным конфликтом.

Конфликты беженца не постоянно активны, а «часто рецидивирующе активны» и время от времени в разрешении.



18.06.99

На этом слое создается впечатление, что оба конфликта беженца преимущественно находятся в разрешении, слева очень вероятно, справа возможно (справа не точно, потому что еще видны кольца стрелковой мишени).



08.09.98

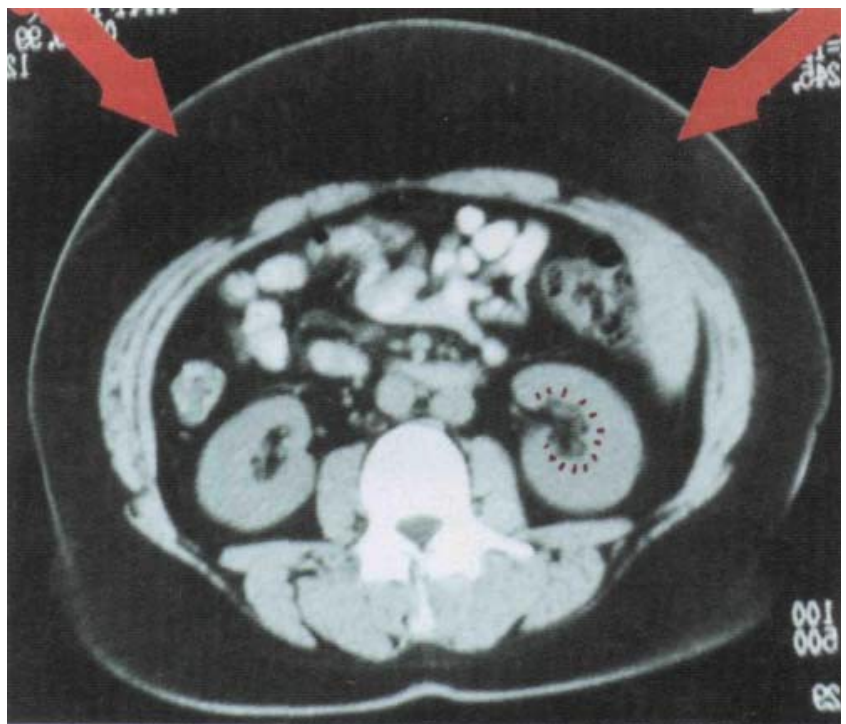Эта КТ имеет очень большую выразительность для знатока. Это почечная КТ с контрастным веществом. Мы видим, что собирательные трубки (около почечной лоханки, окаймленные красными штрихами) не обогащаются контрастным веществом. Они неравномерные, частично некротизированы (из-

за туберкулёза!) и разрушены. И, хотя вся почечная паренхима не повреждена, то есть обогащает контрастное вещество, то кажется, выделяется только одна бокаловидная система (стрелка). Остальная почечная лоханка без контрастного вещества. Особенно хорошо видно слева, но и справа тоже. Это точно соответствует моим представлениям о хронически рецидивирующих легких конфликтах, которые то активны, то в разрешении, т. е. то один в решении, то может быть кратковременно оба. Но никогда долго. В фазе восстановления незначительные части опухоли снова разрушаются. Через много лет возникает деформированная почечная лоханка.

08.09.99

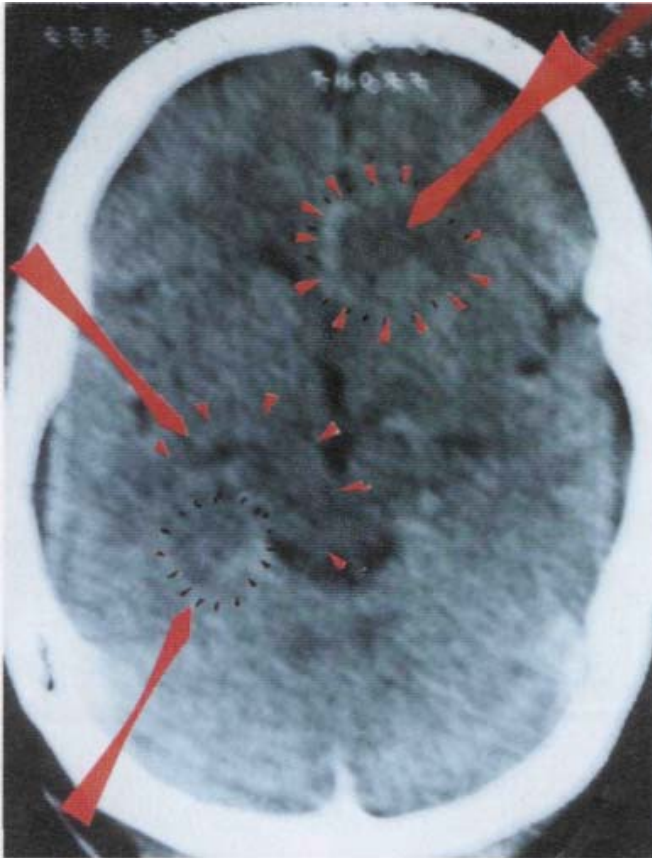
Правая почка на этом КТ-разрезе также очень четко показывает полу-некротизированную опухолевую ткань собирательной трубки (состояние после туберкулёза!).

Обе верхние стрелки показывают «панцирь водяного живота», т. е. то, что у нормального человека является поверхностью живота или брюшного жира, здесь почти исключительно вода, т.е. жидкость тканей (на КТ черный цвет). Огромное удержание воды



около 40 кг касается здесь почти исключительно подкожной ткани!

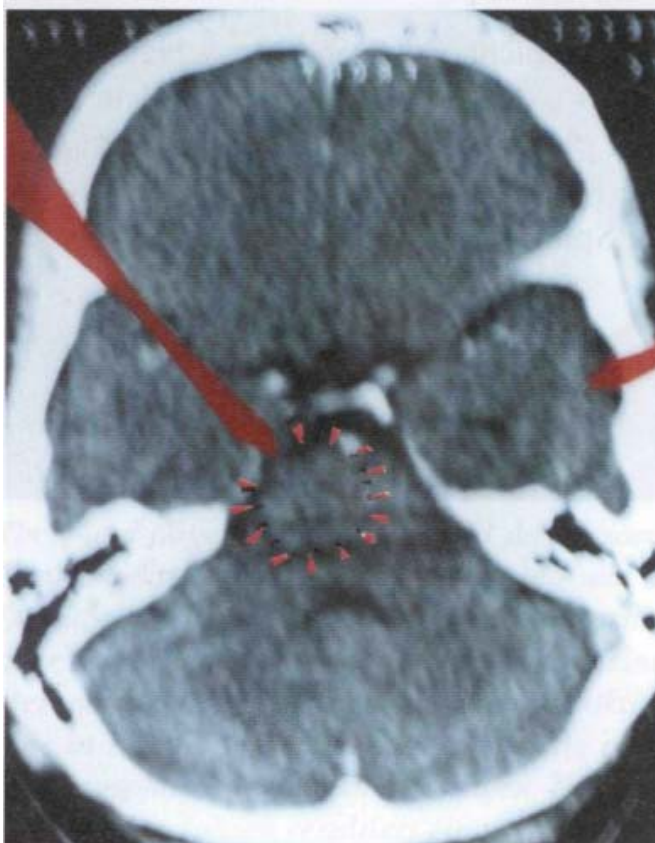Здесь сразу большой вопрос: не имеют ли гораздо больше людей, чем мы думали до сих пор, такой «водяной панцирь» вместо жира? И не являются ли многие так называемые «пивные животы» хроническим гепатитом с активным конфликтом беженца? Мы имеем здесь совершенно новые критерии, которым очевидно напала на след т. н. «диагностика липолиза».



Правая стрелка слева: в течение 15 лет конфликтно-активный очаг Хамера в реле островковых в-клеток, на органическом уровне соответствует диабету.

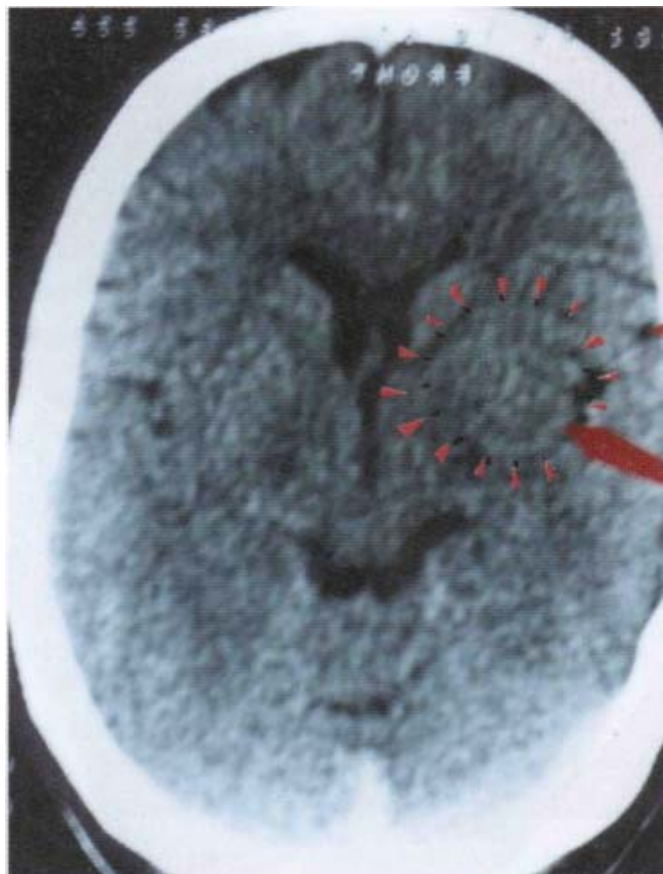
Левая верхняя стрелка: очаг Хамера для активного конфликта таламуса.

Левая нижняя стрелка: очаг Хамера для активного слухового конфликта для партнёра (отца). Она не поверила своим ушам.



Стрелка: очаг Хамера для большого конфликта беженца, вероятно активного, соответствует карциноме собирательной трубки левой почки. Конфликт возник, когда пациентку в 16 лет забрали из школы против её воли... В то время как раньше она была стройной, с этого момента она стала тучной и разбухшей (удержание жидкости, не жира!). Это объяснялось диабетом, но, несмотря на инсулин, ничего не меняется.

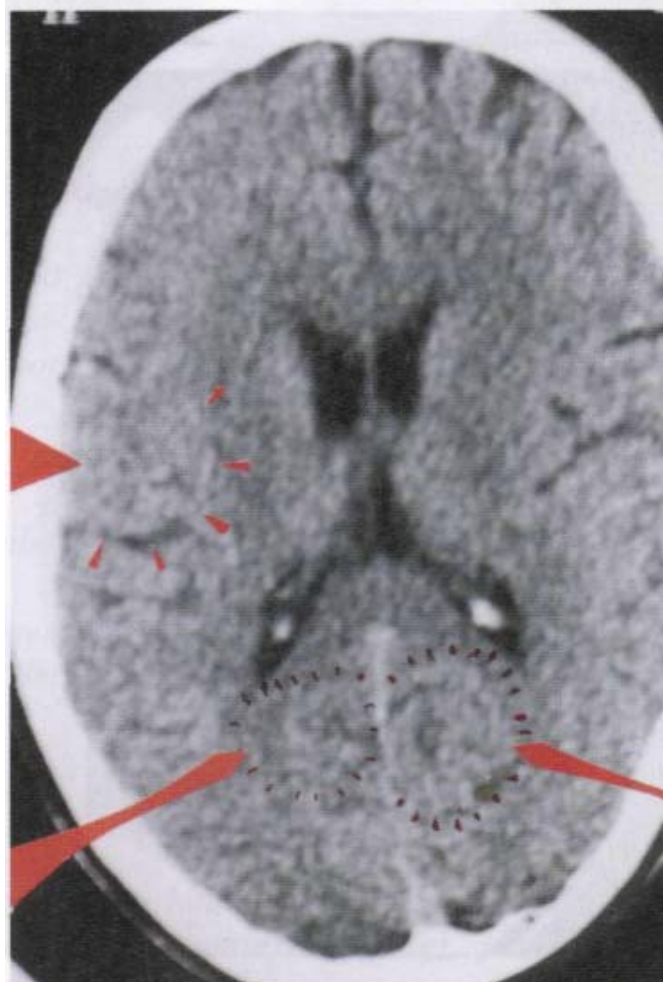
Стрелка справа: очаг Хамера для большого территориального конфликта в т.н. инсуле, уже 15 лет активный, пациентке тогда было 16 лет. С тех пор сердечные боли, депрессии, маниакально-депрессивные.

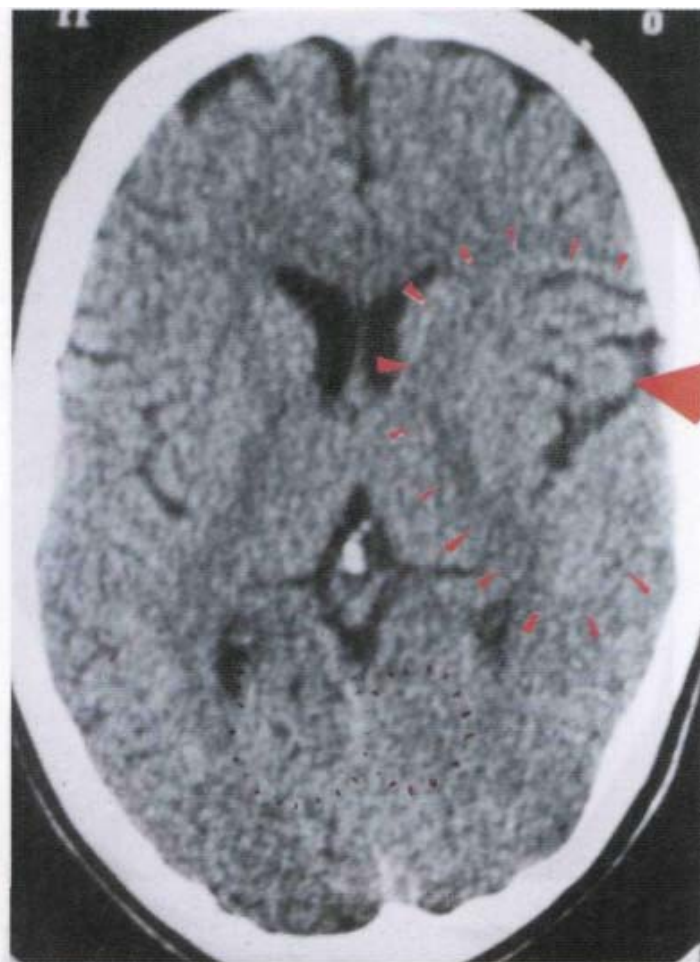


Стрелка слева в середине: на этом снимке особенно хорошо можно увидеть активный сексуальный конфликт с чёткими кругами стрелковой мишени.

Правая стрелка: активный очаг Хамера для левого яичника (некроз яичника!) с соответствующим конфликтом потери относительно отца.

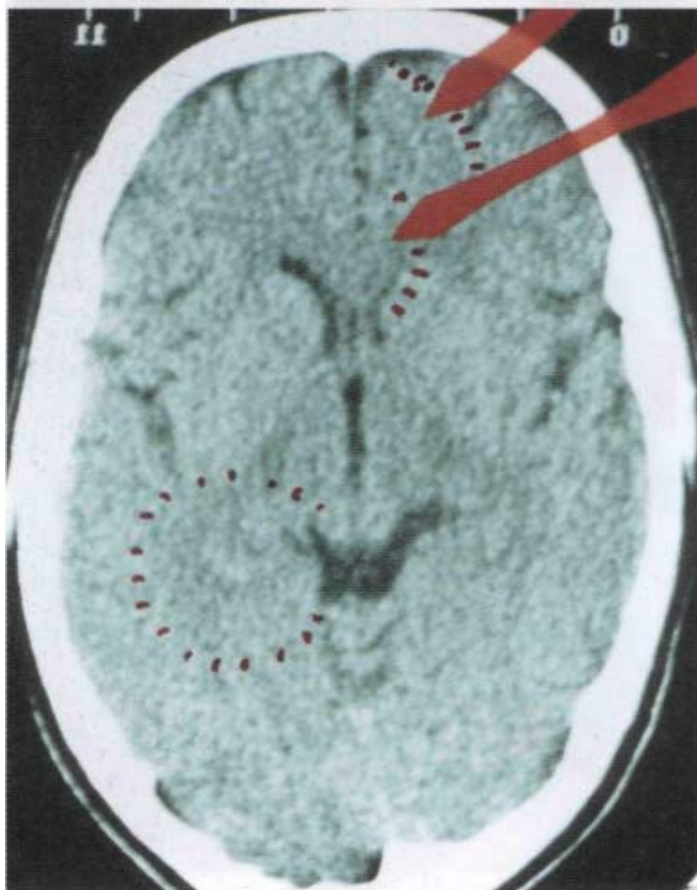Левая нижняя стрелка: небольшой очаг Хамера для правостороннего некроза яичника, соответствующий второму конфликту потери для партнёра (?) (отца?).





КТ 18.06.99

На этом снимке хорошо видно: очаг Хамера для территориального конфликта в активности. Однако, немного компримированный правый передний рог желудочка выдаёт нам, что здесь уже появлялся намёк на решение. Но на данный момент снова активен.

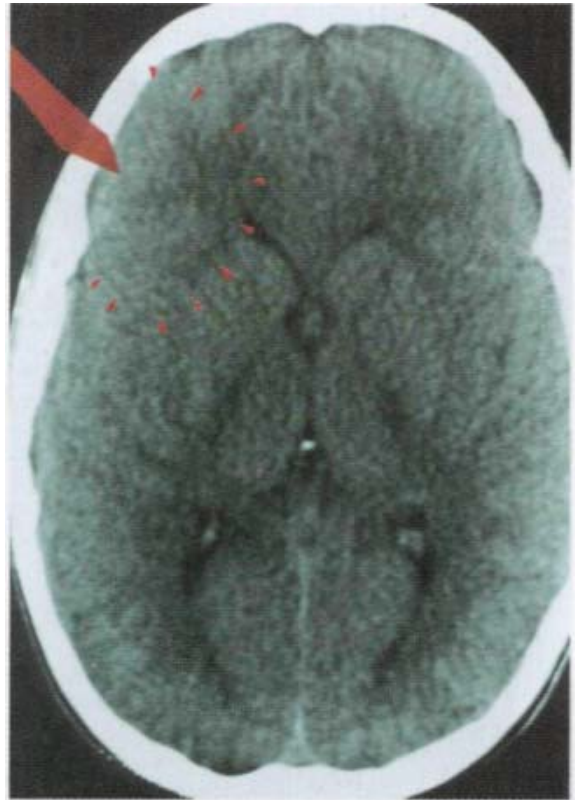


КТ 18.06.99

Верхняя стрелка справа: очаг Хамера для конфликта укуса, - не иметь возможность укусить или не сметь укусить, возможно возникший с расположенным дорзально от него (нижняя стрелка справа) очагом Хамера для конфликта противления. Она пострадала обоими конфликтами с двумя конфликтными шоками, когда её в 16 лет забрали из школы против её воли. С тех пор конфликтная активность. У пациентки очень плохие зубы.

КТ 18.06.99

Стрелка: очаг Хамера для очень хорошо видимого конфликта страха/испуга, активного уже 19 лет (тогда 12 лет).



КТ 18.6.99

Стрелка в правом верхнем углу: очаг Хамера для конфликта страха за территорию и территориального конфликта, оба активны в течение 15 лет.

2-я стрелка справа вверху: очаг Хамера для конфликта страха преследования перед разбойником (отец) и перед одной вещью.

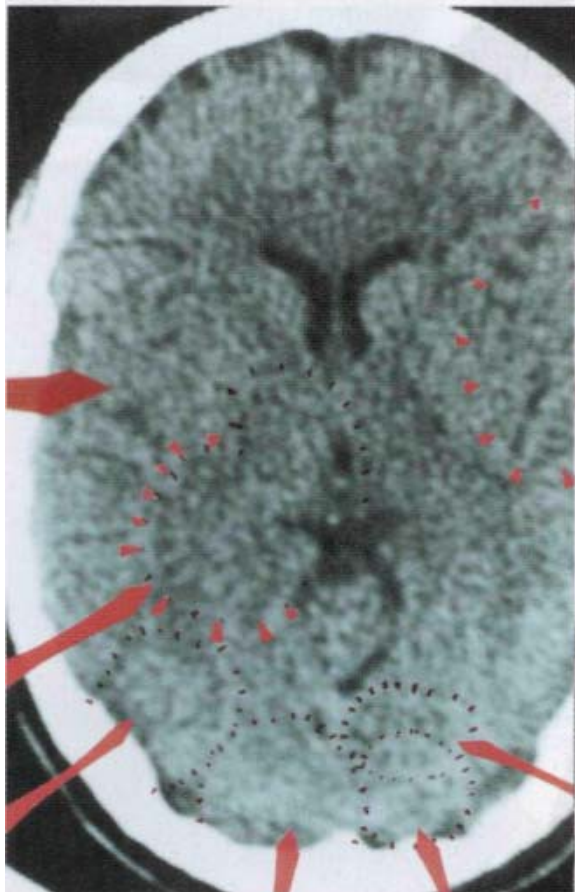
Нижняя стрелка справа: очаг Хамера для конфликта страха одновременно перед угрожающим/ хищником сзади (отцом) и перед вещью.

Левая верхняя стрелка: очаг Хамера для активного сексуального конфликта.

2-я стрелка слева вверху: очаг Хамера для конфликта таламуса.

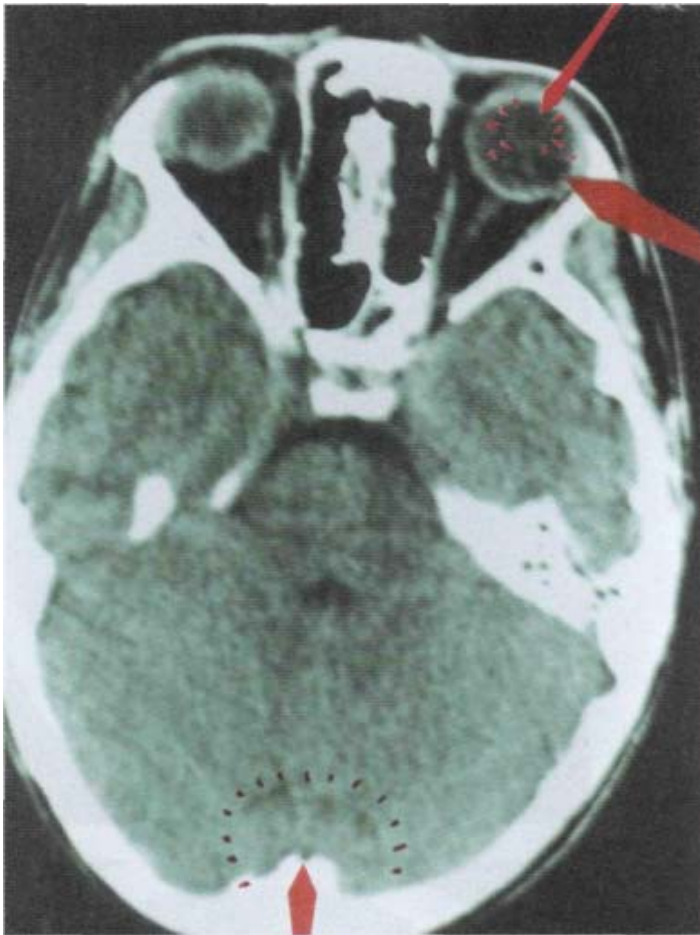3-я стрелка слева вверху: очаг Хамера для активного женского конфликта маркировки территории, затрагивающего правую половину мочевого пузыря.

Нижняя стрелка слева: очаг Хамера для одновременного страха преследования перед



НАСЛЕДИЕ НОВОЙ МЕДИЦИНЫ, ЧАСТЬ 2

угрожающим/хищником, затрагивающего правое стекловидное тело (= глаукома) и вещи, угрожающей сзади. Конфликт, должно быть, когда-то был временно разрешен (новообразование), но теперь снова активен.

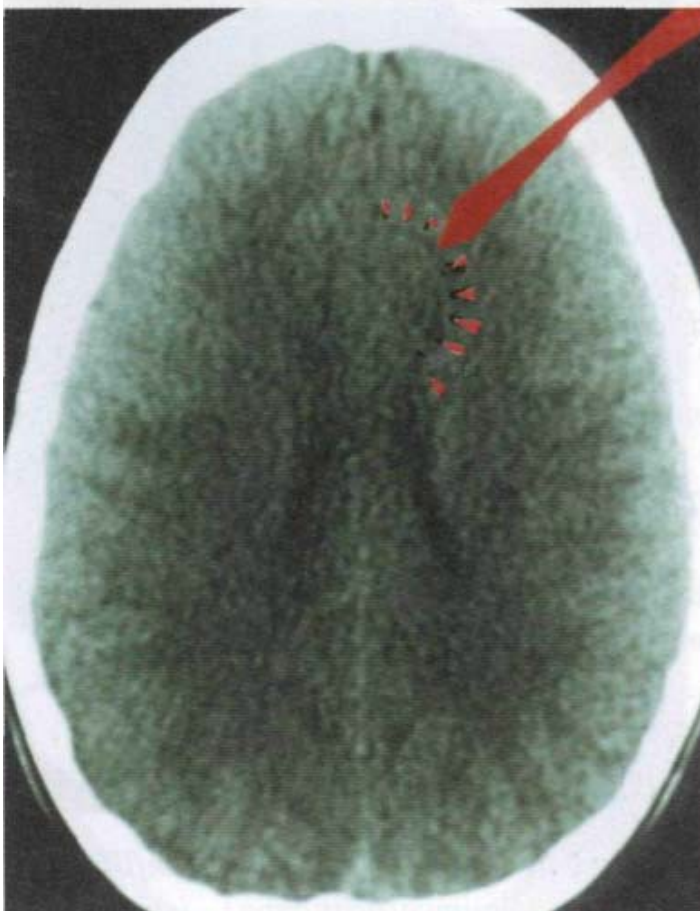


КТ 18.06.99

Верхняя стрелка справа: каверна стекловидного тела, которая показывает, что конфликт уже когда-то намекал на решение.

2-я стрелка справа: отслаивание сетчатки, которая также указывает на минимум одно временное решение.

Стрелка снизу: активный очаг Хамера в зрительной коре.



КТ 18.06.99

Стрелка: активный очаг Хамера в реле диабета.

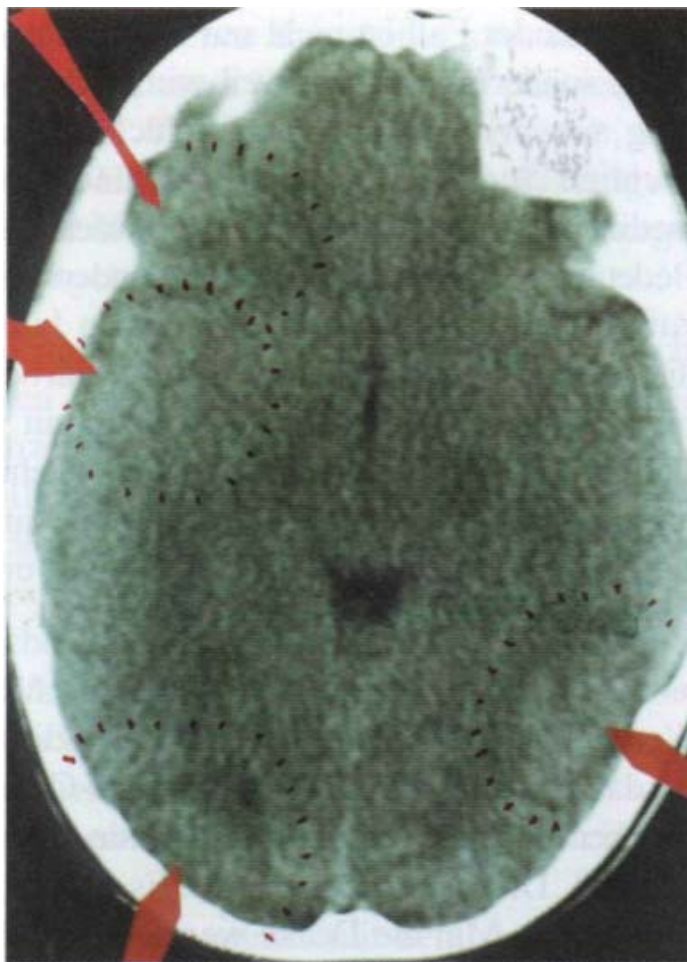
КТ 18.06.99

Стрелка слева вверху: очаг Хамера для конфликта страха/испуга.

2-я стрелка слева: активный очаг Хамера для сексуального конфликта.

Нижняя стрелка слева: очаг Хамера в левой зрительной коре наполовину в PLC-фазе (страх перед чем-то).

Стрелка справа: очаг Хамера для активного конфликта маркировки территории, который, кажется, уже неоднократно был и в решении и снова и снова рецидивировался; вероятно, конфликт возник тоже во время 2-го конфликтного переживания в 16 лет.

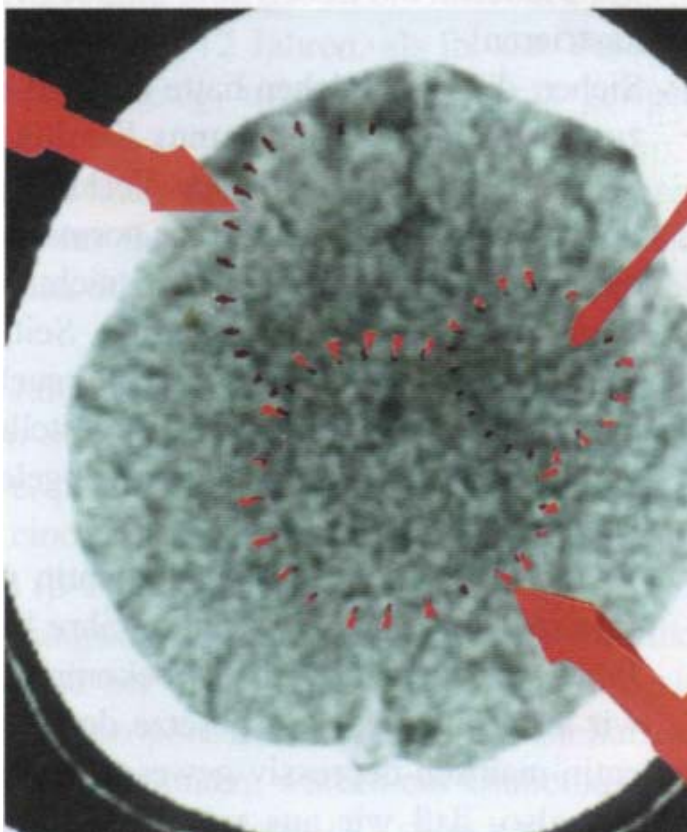


КТ 18.06.99

Стрелка слева: очаг Хамера в кольцах стрелковой мишени для конфликта страха и отвращения (в 12 лет), активный.

Стрелка справа сверху: очаг Хамера в двигательном центре коры для левой руки, активный, конфликт: она хотела защититься от отца. У пациентки частичный паралич разгибателя левой руки.

Нижняя стрелка справа: очаг Хамера для центрального конфликта разлуки с отцом (с 12 лет). Она воспринимает отца как партнера и отца. После случившегося отношения оборвались - по сей день, хотя пациентка до этого горячо любила и боготворила отца, и это несмотря на то, что он часто бил ее.



Вышеприведенный случай так увлекателен не только из-за его драматизма и трагизма, но прежде всего потому, что мы можем многому научиться на нём. Уважение к личной судьбе каждого отдельного человека - важная вещь, это должно быть само собой разумеющимся. Но изучение медицинских аспектов и протекания таких судеб также имеет значение, здесь мы можем узнать особенно много. В этом случае случайно мы имеем две серии КТ мозга, сделанные в 1996 и 1999 годах. Пациентка, работавшая по медицинской профессии, могла дать четкие сведения, хорошо разобралась и в Новой Медицине. Таким образом, у нас есть много точек на всех 3 уровнях (психика - мозг - орган), которые должны соответствовать друг другу. Поскольку Новая Медицина - это естественная наука с 5 законами природы без гипотез, мы можем ответить на многие встающие вопросы:

- Если 12-летняя правша, которая уже полгода регулярно менструировала, вдруг прекращает это делать, то даже без компьютерной томографии мозга и без опроса можно почти с уверенностью предположить, что она, должно быть, перенесла сексуальный конфликт. Так было и здесь. Достаточно того, что отец хоть раз снимет с дочери одеяло с явным намерением, чтобы сделать молодую девушку несчастной на всю жизнь и буквально кастрировать!

Конечно, у этой девушки, кроме конфликта страха и отвращения с пониженным сахаром и конфликта таламуса, по крайней мере последний из которых все еще активен, был еще конфликт потери с некрозом левого яичника (перекрещенного). Но обычно молодая женщина с односторонним некрозом яичников не сразу теряет свою менструацию. Так бывает только при сексуальном конфликте. Начиная с 20-летнего возраста, каждый год она проходила гинекологический осмотр. Всегда (11 раз!) была обнаружена карцинома коллума, всегда рекомендовали тотальную операцию, всегда пациентка отказывалась, потому что знала Новую Медицину.

- Если мы знаем, что в 12 лет после полугодия регулярных менструаций у пациентки она внезапно исчезла, а через 4 года она заболела диабетом и стенокардией, то в силу законов природы Новой Медицины мы точно знаем, что пациентка, должно быть, была маниакально-депрессивной, какой остаётся и по сей день. Таким образом, мы видим, что из чисто физических симптомов мы могли бы поставить «психиатрический диагноз» в прежнем смысле, который даже был бы правильным. Но это слишком ясно показывает, что больше не существует псих-Иатрии (от слова «иатрос» - врач).

Психические, мозговые и органические симптомы должны соответствовать друг другу в соответствии с законами. В этом случае, кстати, мы получили оба КТ мозга только позже. Тем не менее, мы и без этого уже знали (почти) всё, так что КТ мозга были только подтверждением. Конечно, это также означает, что в рамках СБП нет органического симптома без психического аналога.

Дальнейший ход жизни и протекание различных СБП трагичны. С тех пор как у пациентки в 16 лет началась вторая серия конфликтов, когда ее забрали из школы против ее воли, в конфликтах не изменилось ничего существенного. Поскольку она постоянно попадает на «рельс», практически все конфликты остаются «зависшими активными». Таким образом, она находится в постмортальной шизофренической констелляции (тип коры головного мозга) в течение 15 лет. Маниакальная и депрессивная фазы чередуются в зависимости от того, какая сторона мозга конфликтно подчеркнута. Поэтому «сексуальная жизнь» этой молодой женщины необычна: паранормальность

является для нее нормой. Строго говоря, у пациентки двойная и тройная шизофреническая кортикальная констелляция. Давайте начнем с констелляции центра сахара:

- У пациентки в качестве первого конфликта вместе с сексуальным и конфликтом таламуса и потери был конфликт страха и отвращения (островковые α -клетки поджелудочной железы) в 12 лет, когда отец с явным намерением снял с нее покрывало, под которым она лежала обнаженная.

Этот конфликт страха и отвращения активен и по сей день, вызывает низкий сахар, когда пациентка, особенно в сексуальности, испытывает к чему-либо отвращение. Поэтому она спит только с женщинами или, по возможности, с мягкими мужчинами, которые делают именно то, что она хочет.

- При втором конфликте в 16 лет, когда ее против своей воли забрали из школы, она, кроме территориального конфликта, с которым она попала в маниакально-депрессивную, постмортальную шизофреническую констелляцию - и до сих пор находится в ней, - пострадала конфликтом противления, на органическом уровне - диабетом (островковые β -клетки поджелудочной железы).

Поскольку конфликт страха и отвращения и конфликт противления являются оба кортикальными конфликтами и у пациентки оба активны, она уже по одной этой причине находится в шизофренической кортикальной констелляции. А потому, что раньше мы не могли объяснить себе, почему у диабетика без видимых причин внезапно понижается сахар, мы говорили о «лабильном диабете». Истинной причиной являются, как мы видим, два конфликта, из которых как раз правый церебральный в основном преобладает.

Возьмем еще одну кортикальную шизофреническую констелляцию: пациентке нужны очки для обоих глаз, как для обоих стекловидных тел, так и для обеих половинок сетчатки. Очаг Хамера для обоих стекловидных тел является центральным конфликтом, который выглядит старым и, вероятно, должен быть отнесен к первому комплексу конфликтов (покрывало было стянуто). Пациентка в тот момент воспринимала горячо любимого отца одновременно как родителя (левое стекловидное тело) и партнера, желающего спать с ней (правое стекловидное тело). С этого времени она не только плохо видит, но и один из конфликтов сетчатки (страх преследования перед чем-то, очаг Хамера слева церебральный), кажется, исходит тоже с того момента, так что с тех пор она находится ещё в одной шизофренической кортикальной констелляции – в т. н. мании преследования.

Однако теперь любой активный кортикальный очаг Хамера одного полушария с любым другим активным кортикальным очагом Хамера другого полушария является возможностью шизофренической констелляции. Мы должны честно признать, что мы все еще слишком мало знаем об этих множественных комбинационных возможностях, которые снова должны иметь биологический сверхсмысл каждой констелляции по отдельности или всех вместе. Нам еще предстоит провести много исследований, чтобы упорядочить и понять эти варианты комбинаций. Этот случай здесь подходит особенно, потому что почти все конфликты в течение 15 или 19 лет активны.

Поскольку конфликт противления («что-то терпеть против ее воли») по-прежнему активен и является рельсом, то она спит с партнершами или по возможности с мягкими мужчинами только тогда, когда все происходит по ее воле. Если что-то идет не так, то сахар сразу же повышается.

В 23 года пациентка, не имея менструации, вышла замуж за разведенного мужчину, который через несколько лет выразил, а также осуществил желание стать женщиной. 2 года назад пациентка развелась, потому что ее «жена», с которой она по-прежнему очень хорошо ладит,

развила слишком большой интерес к трансвеститам. В результате она снова попала на рельс, сделать что-то или позволить сделать то, чего она не хотела. И это ее, конечно, не устраивало.

Очень трогательно, что эта пациентка 12 лет принимает таблетки, чтобы у нее была менструация, «как и у других женщин». Конечно, это не менструация, а искусственно созданное периодичное кровотечение без овуляции. Бессмысленное, небιологическое безобразιе становится нормой!

2.6.4.6.2 Прыгание конфликтов

Если правша женщина, в 45-50 лет, после 30-35 лет половозрелой фазы (за исключением периодов беременности и грудного вскармливания) попадает в менопаузу, то она может (не должна!) с этого момента реагировать по-мужски. Она меняет вместе с восприятием вещей свою сторону мозга. Раньше она реагировала, например, если она была правша, левой стороной мозга, отныне правой стороной. У левши, несмотря на менопаузу, наоборот.

Не может измениться сторона мать/ребенок или женщина/партнер, так же, конечно, ничего не меняет в том, что моторика и сенсорика левой стороны тела происходят от правой стороны коры головного мозга, а моторика и сенсорика органов тела, иннервированных корой головного мозга, - от левой коры головного мозга.

Изменяется ощущение и, следовательно, переживание конфликта и принадлежность конфликта. Постклимактерическая женщина воспринимает сексуальный конфликт теперь как территориальный конфликт: «Партнер сбежал от меня из моей территории» Подобное она могла ощущать и раньше, уже после предыдущего сексуального конфликта. Мы говорим: «Левая сторона была закрыта». Овуляция и менструация при сексуальном конфликте немедленно прекращаются (правша!).

С другой стороны, у постклимактерической женщины может вернуться менструация из-за территориального конфликта на правой стороне мозга, если она правша, потому что теперь правое полушарие мозга закрыто или, если у нее сексуальный конфликт, *тоже* закрыто.

Одна, особенно молодая женщина, у которой прекратилась менструация из-за сексуального конфликта, может вернуть её снова, если она

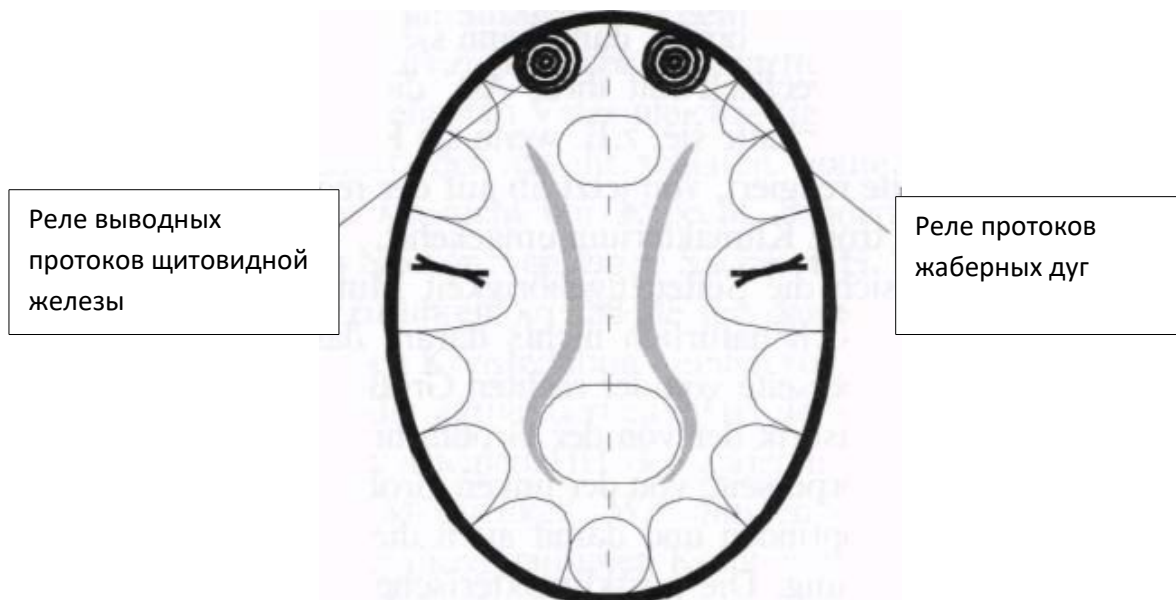
1. либо решит сексуальный конфликт,
2. либо она пострадает на правой стороне мозга еще одним конфликтом, а именно конфликтом территориальной области и, таким образом, попадет в шизофреническую констелляцию.

Значит, у шизофренической констелляции территориальной области есть биологический смысл! Кроме того, пострадавшие во время констелляции не накапливают конфликтной массы! Этот факт мы не можем недооценивать. Он должен быть включен в каждое из наших диагностических соображений. Так что шизофреническая констелляция – тоже защита! (См. также прыгание конфликтов территориальной области на примере булимии⁴⁵).

⁴⁵Булимия = болезнь переедания и рвоты

2.6.4.7 Шизофреническая фронтальная (лобовая) конstellляция

Схематический разрез головного (большого) мозга



На вышестоящей схеме мы видим реле, относящиеся к фронтальной шизофренической конstellляции. Психические симптомы такой конstellляции следующие:

экстремальная боязливость, то есть постоянный страх перед будущим

2.6.4.7.1 Пример: Любимая корова

У этой молодой пациентки была диагностирована «опухоль мозга». СДХ произошёл в возрасте 6 или 7 лет. У родителей девочки была ферма. У пациентки была молодая любимая корова, к которой она привязалась, когда та ещё была телёнком. Всякий раз, заходя в коровник, она ласкала и гладила свою любимую корову, очень ручную и добродушную и также привыкшую к ней.

Однажды ее родители решили заколоть именно эту корову. На детскую сентиментальность в этих кругах обычно не обращают внимания. Коровы являются для таких людей вещью, с которой можно и должно делать всё что угодно.

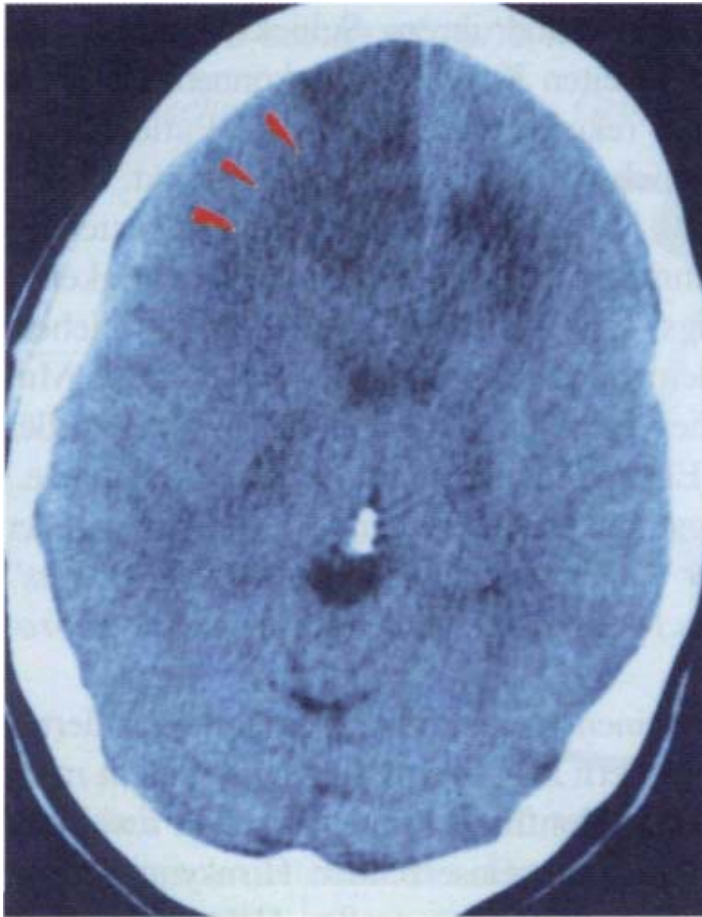
Дочь правша сначала пострадала конфликтом бессилия, так как она правша, на левой стороне мозга. Одновременно конфликтом ужаса и конфликтом страха и отвращения, потому что она представляла, что ее горячо любимую корову зарежут. Она безудержно редела и кричала, чтобы предотвратить убийство коровы. Ничто не помогало. Родители твёрдо стояли на своём и заперли ее в своей комнате. Когда она смотрела из окна, как корову загружали в машину мясника, и та направилась навстречу своей судьбе к мяснику, она пострадала ещё и вторым конфликтом - который мы сегодня даже через 20 лет можем реконструировать - и пациентка тоже очень точно

подтверждает это, - а именно конфликтом фронтального страха. За эти полчаса девушка попала в шизофреническую констелляцию. Она пережила два схожих с фронтальным страхом конфликтом бессилия - конфликт страха/испуга и конфликт страха/ отвращения. Все конфликты остались, так как следующие 20 лет она жила на ферме, и каждое мычание коров удерживало их на старых рельсах, конечно, активными. Каждая проблема или каждая ссора с родителями возвращала её снова на рельс.

С тех пор она была гипер-боязливой девушкой в квази-шизофреническом постоянном страхе перед будущим. Для родителей она была вдвойне «послушной» девочкой, которая слушалась каждому слову. Можно сказать и так: она была *сломлена* от страха перед будущим.

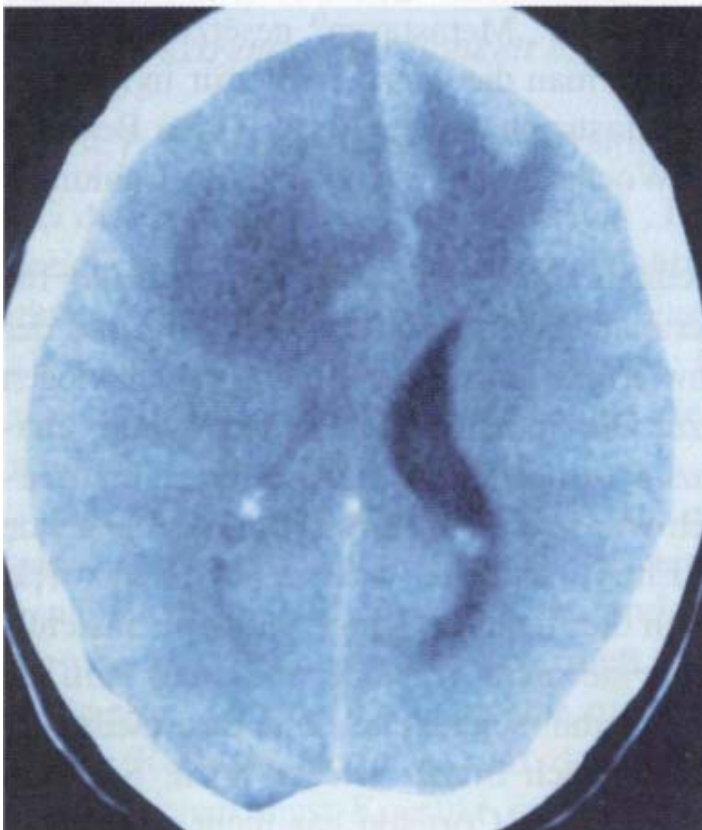
Когда через 20 лет пациентка познакомилась с молодым терапевтом и переехала с ним за 300 км к его родителям, ей, наконец, больше ничего не напоминало её «коровьих рельс». Конфликты разрешились на обеих сторонах мозга. Когда из-за наступившей симптоматики мозга сделали КТ мозга, диагностировали большую опухоль мозга слева, которая уже распространила «метастазы» на другую правую сторону. Сначала хотели оперировать, потом объявили все это неоперабельным, а прогнозы были катастрофическими. Врачи: без облучения и химиотерапии - смерть через 3-6 недель, при химиотерапии и облучении - смерть чуть позже!

Пациентка познакомилась с Новой Медициной и выбрала только симптоматическую терапию кортизоном. Но возникли трудности из-за длительной продолжительности её конфликтов, которые не следует скрывать. Добавилось следующее: пациентка еще до постановки диагноза спланировала и устроила переезд со своим другом обратно в свою родную деревню. В результате все это стало «зависшим исцелением»: Каждый раз, когда она навещала своих родителей, от чего она, по моему совету, позже (слишком поздно?) воздержалась, или когда несогласные с этими вещами родители посещали дочь, чему она не могла помешать, она снова попадала на конфликтные рельсы. После этих коротких рецидивов отек исцеления снова появлялся. В результате она даже от своей относительно небольшой дозы кортизона не смогла отказаться! В конце концов, ничего другого не оставалось, как снова переехать к родителям друга. Только тогда исцеление могло завершиться. Но потом, однако, отек стал уже неуправляемым, и пациентка умерла в коме.



КТ мозга от 02.12.96

Снимок сделан на следующий день, после того, как её посетили родители. Внутри отёка мы видим тонкие чёткие круги стрелковой мишени как признак рецидивной активности.



На следующем снимке от 19.12.96 эти круги стрелковой мишени зарубцевались и видны как тёмные круги отёка.

2.6.4.7.2 Пример: Конфликт фронтального страха среднезажиточного гражданина в новых федеральных землях (территория ГДР после воссоединения в 1989 году)

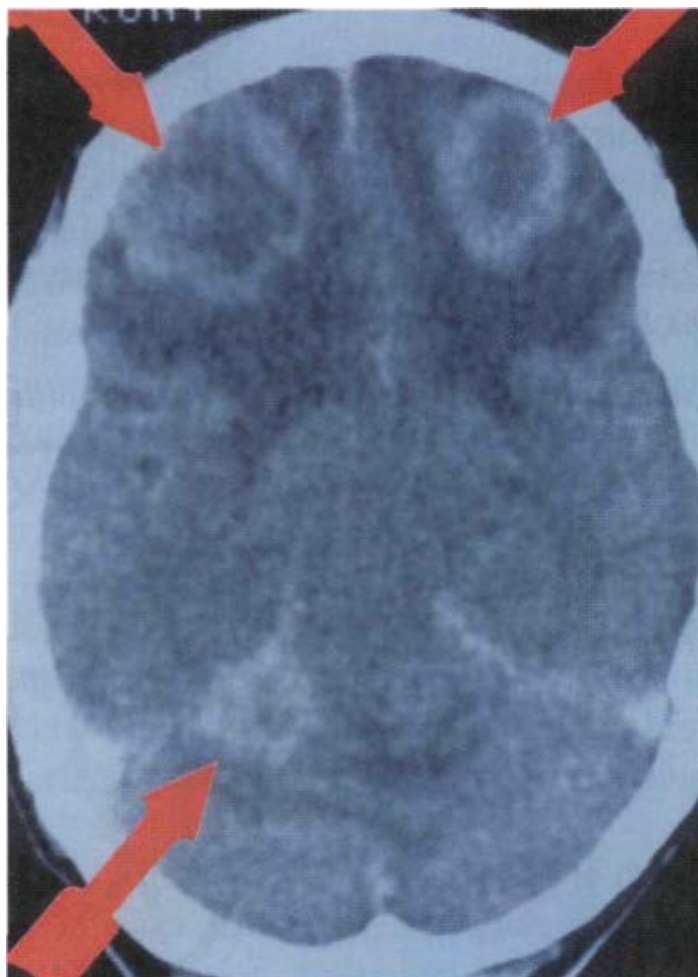
После объединения Германии в новых федеральных землях стали появляться много мелких предприятий. Мы видим КТ мозга правши мужчины, у которого была малярная фирма. Из-за слишком низкого капитала он пережил 2 конфликта фронтального страха, потому что он постоянно боялся

- банков и
- закрыть свою фирму или уволить сотрудников.

Позже у пациента произошел несчастный случай. Когда он попал в больницу, его усыпили морфием, без причины, просто по невежеству. Потому что от очага Хамера он бы не умер, так как у него почти не накопилось конфликтной массы (из-за шизофренической констелляции).

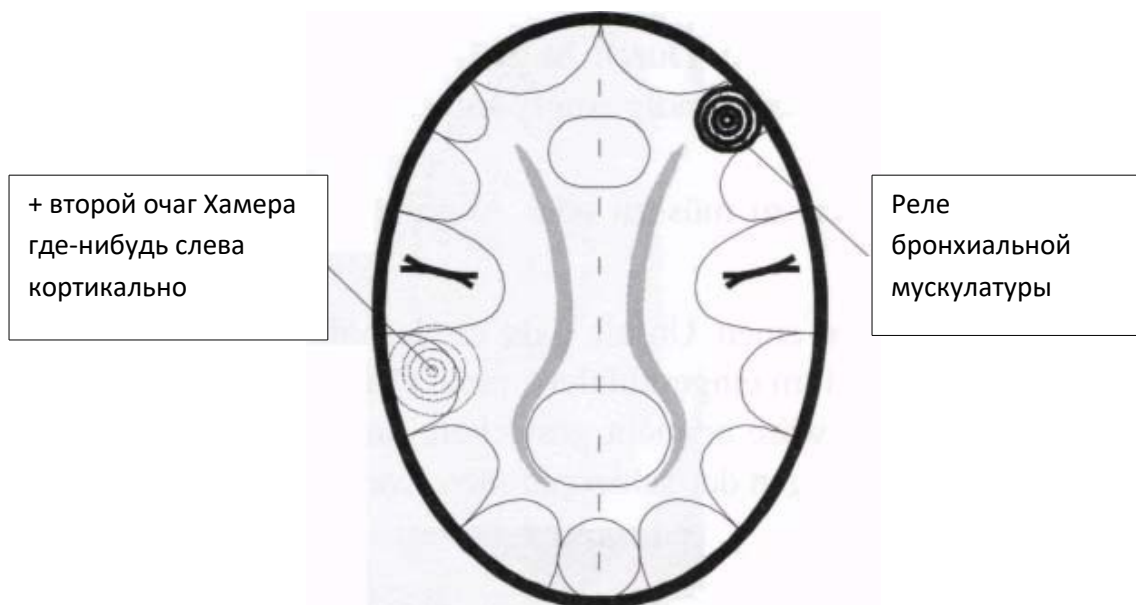
Стрелки верхняя правая для фронтального страха (в PLC-фазе) и верхняя левая для страха бессилия (в PLC-фазе, тогда он должен был быть почти всё время в шизофренической констелляции смертельного страха).

Левая нижняя стрелка: очаг Хамера в фазе восстановления, затрагивающий область колона/сигмы: безобразный конфликт ассимиляции (поглощения), когда мастер-маляр не получает деньги от клиента, которые ему причитаются.



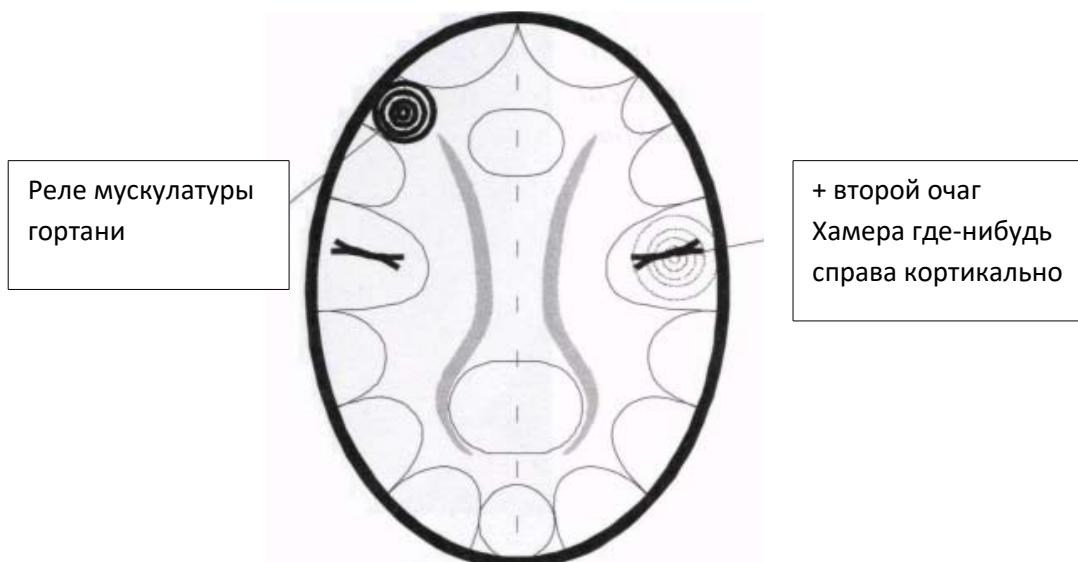
2.6.4.8 Шизофреническая констелляция бронхиальной астмы
= Бронхиальная астма

Схематический разрез головного (большого) мозга:



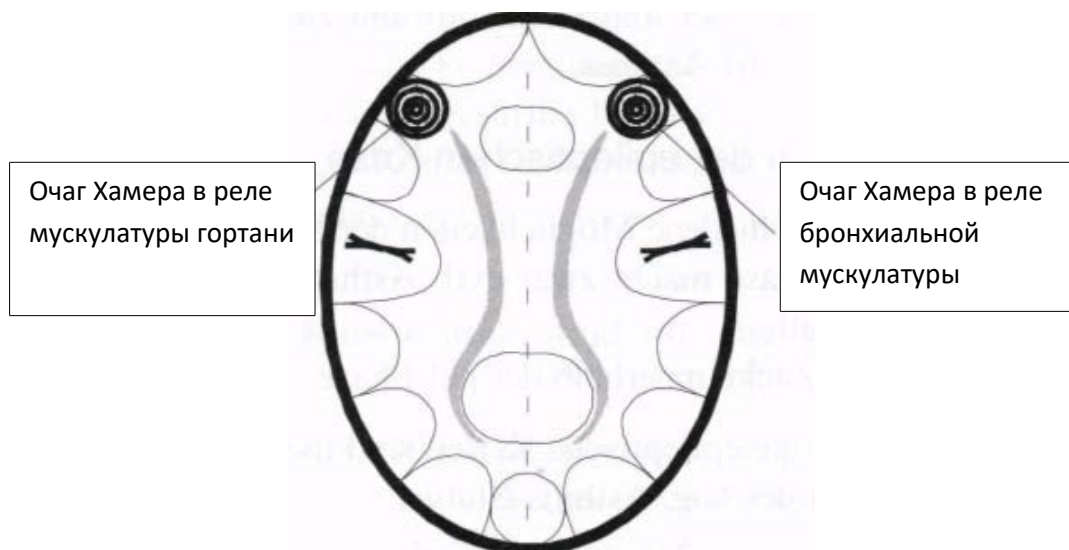
2.6.4.8.1 Шизофреническая констелляция ларингеальной астмы: = астма гортани

Схематический срез головного (большого) мозга:



2.6.4.8.2 Шизофреническая констелляция бронхиальной и ларингеальной астмы: = «астматический статус» или «status asthmaticus»

Схематический срез головного (большого) мозга:



На вышеприведенных схемах мы видим констелляцию бронхиальной астмы, потом констелляцию астмы гортани и констелляцию астматического статуса (очень опасно!). Все три представляют собой шизофренические констелляции мускулатуры бронхов и/или гортани, то есть спастические мышечные судороги, по-видимому, преимущественно типа архаической гладкой мускулатуры (n. Glossopharyngeus IX и n. Vagus X вместе с n. recurrens). Но выглядит так, будто новые центры больших полушарий для мускулатуры бронхов и гортани (фронтально справа и слева), похоже, могут их вызывать. Первоначально это был своего рода перистальтический спазм древних мышц кишечника. Причем рудиментарная старая гладкая мускулатура гортани по-прежнему символизирует старую афферентную часть кишечника, которая должна была транспортировать пищу внутрь, поэтому удлиненный и усиленный вдох, в то время как старая гладкая бронхиальная мускулатура, по-видимому, происходит от древней эфферентной части кишечника, которая должна была транспортировать фекалии наружу. Поэтому удлиненный и усиленный выдох.

Однако при этом мы всегда должны помнить об одном. Двигательная конфликтная активность заключается в параличе поперечнополосатой мускулатуры. Это может быть только констелляция, а не т. н. астматический приступ. Пациент получает его только в эпилептическом кризе, как это обычно бывает и при других двигательных припадках. При т. н. астматическом статусе у нас слева и справа (мускулатура бронхов и гортани) по одному эпилептическому припадку одновременно.

2.6.4.8.3 Феномен «банка» и «переменных»

Из двух активных биологических конфликтов или активных очагов Хамера, которые составляют шизофреническую констелляцию, обычно один постоянно активен, т.н. «банк», другой только время от времени («переменная»). Когда оба находятся в активности, это астма.

2.6.4.8.4 Астма в эпилептическом кризисе

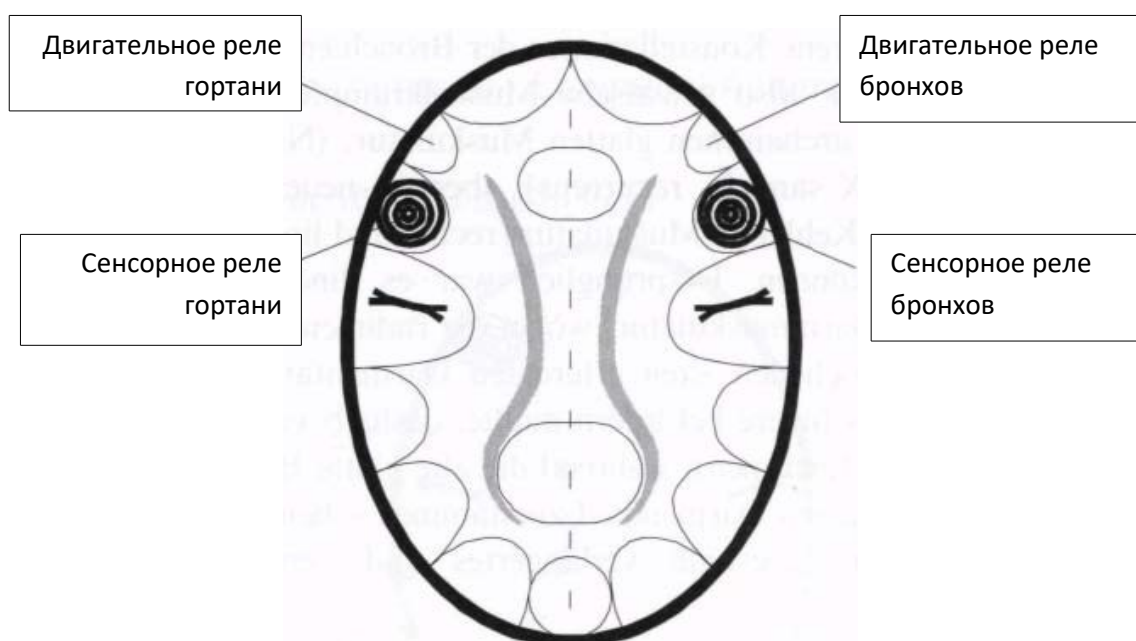
Мы знаем две разных возможности конфликтной активности:

1. Нормальная СА-фаза вызывает, возможно, констелляцию астмы, но не астматический приступ.
2. Эпилептический пик в PLC-фазе, где также проявляется активность.

Также два одновременных эпилептических кризиса возможны для появления приступа астмы или т. н. астматического статуса.

2.6.4.9 Констелляция парения

Схематический срез головного (большого) мозга:



Определение:

При констелляции парения мы находим по одному активному очагу Хамера в сенсорном реле гортани и в сенсорном реле бронхов.

Справа церебрально: темперо-фронтально в реле бронхов, а именно только для слизистой оболочки бронхов.

Конфликт страха за территорию у правши мужчины или конфликт страха/испуга у левши женщины с моментальной депрессией.

Слева церебрально: фронтально-темпорально в реле гортани, а именно только для слизистой оболочки гортани (язва голосовых связок).

Конфликт страха/испуга у правши женщины или конфликт страха за территорию у левши мужчины с моментальной манией.

Запомни:

При т.н. констелляции парения затронуты только сенсорные реле!

Особенностью этой констелляции является то, что пациент получает два «самых нормальных» конфликта, например один из-за его рабочего места, другой из-за своей свекрови – и вдруг он парит! Ему каждую ночь снится, что он парит над крышами, или плывет над горами, или парит в комнате под потолком. Многие пациенты, перенёвшие клиническую смерть (врачи: «О, боже! Пациент умирает, пациент мертв!») пострадали вторым конфликтом, например, конфликтом страха/испуга, позже, после реанимации, рассказывают, что парили под потолком комнаты и «видели» собственное тело. Такие эйфорические, часто очень счастливые для пациентов состояния, мы теперь можем очень хорошо понять.

Есть подчеркнуто «маниакальные парители» и подчеркнуто «депрессивные парители». Но, в принципе, все парители маниакально-депрессивны! Считается, что все парят по-разному.

Констелляция парения - удивительное явление: на семинаре в Швейцарии по Новой Медицине одна пациентка за обедом сообщила мне, что она может «парить», как во сне, так и в бодрствовании. Она была готова рассказать об этом и остальным участникам семинара. Дама, к счастью, также принесла компьютерную томографию мозга. Таким образом, семинар стал очень наглядным. Когда участница закончила свою историю, и я объяснил КТ мозга, около восьми участников семинара в восторге сообщили свою историю парения, либо в прошлом, либо все еще актуальную. Из этого Вы можете понять, насколько это явление распространено.

С парящей констелляцией мы уже находимся среди наших констелляций территориальной области. На самом деле раньше констелляцию парения можно было бы назвать типичным «маниакально-депрессивным помешательством», в зависимости от того, какой из двух конфликтов был более акцентирован, левый церебральный (маниакальный) или правый церебральный (депрессивный).

Но в Новой Медицине вступает в игру совершенно новый момент: *Биологический сверхсмысл*. Мало того, что каждый отдельный конфликт имеет свой особый биологический смысл, но специфическая констелляция имеет свой специфический биологический смысл, именно «сверхсмысл».

Пациент не может «справиться» с двумя конфликтами одновременно, он поднимается над вещами и «парит». Конечно, есть свои нюансы в «депрессивном парении» и в «маниакальном парении», но большинство воспринимают констелляцию парения как чрезвычайно приятную и счастливую. Они мысленно парят над своим городом, над своим домом, над морем или в космосе. К слову, кажется, много раз описанное парение как явление выхода из тела при клинической смерти (например, в операционной) подходит в этот раздел.

Кстати, при констелляции парения не имеет значения, в каком порядке создалась констелляция парения. Даже первоначальное содержание конфликта, похоже, уже не имеет значения. Один левша мужчина, например, пострадал дважды от конфликта страха за территорию и с тех пор парит. Хотеть лечить «парителя» очень проблематично. В конце он очень недоволен тем, что не может больше парить. Поэтому мы должны быть очень осторожны, когда считаем, что нужно засучив рукава лечить такого человека. Кроме того, многие из них не являются «постоянными парителями», а только какое-то время или время от времени.

Мы должны помнить, что констелляция парения, очевидно, имеет свой глубокий биологический смысл или сверхсмысл, иначе бы она, во-первых, не встречалась бы так часто, во-вторых, не была

бы так полезна для пациентов. При констелляции парения можно наблюдать как нельзя лучше: пациенты больше не думают о своих конфликтах, они чаще всего их даже не беспокоят.

Это была и есть также причина, почему мы до сих пор в психиатрии у таких т.н. параноидных состояний никогда не могли додуматься до идеи причинного конфликта, и даже о них не подозревали. Ведь их, как казалось, больше нет! Только для «бывалых зайцев» и «криминалистов» Новой Медицины они, конечно, очень даже есть, иначе наш пациент не парил бы дальше ... Но мы уже достаточно опытные, чтобы не кричать на левой ноге «ура», то есть хотеть лечить вслепую. Биологический смысл или сверхсмысл - это как бы «священный барьер», который мы не можем сломать без крайней необходимости для пациента.

Мы не должны забывать, прежде всего, что пациент во время своей шизофренической констелляции защищен. Он не накапливает конфликтной массы, и «парители» к тому же чаще всего счастливы! Но если мы будем подходить к делу невежественно, с медицинским излишним усердием, то есть будем считать, что поскольку мы теперь можем выяснить, о каких конфликтах идет речь, и мы должны попытаться разрешить их, то это может закончиться очень плохо: если удастся разрешить только один конфликт, а другой останется активным, то тогда «время пошло»! А если пациент случайно через год разрешит второй конфликт, то это может значить, что у него сейчас бронхиальная карцинома...

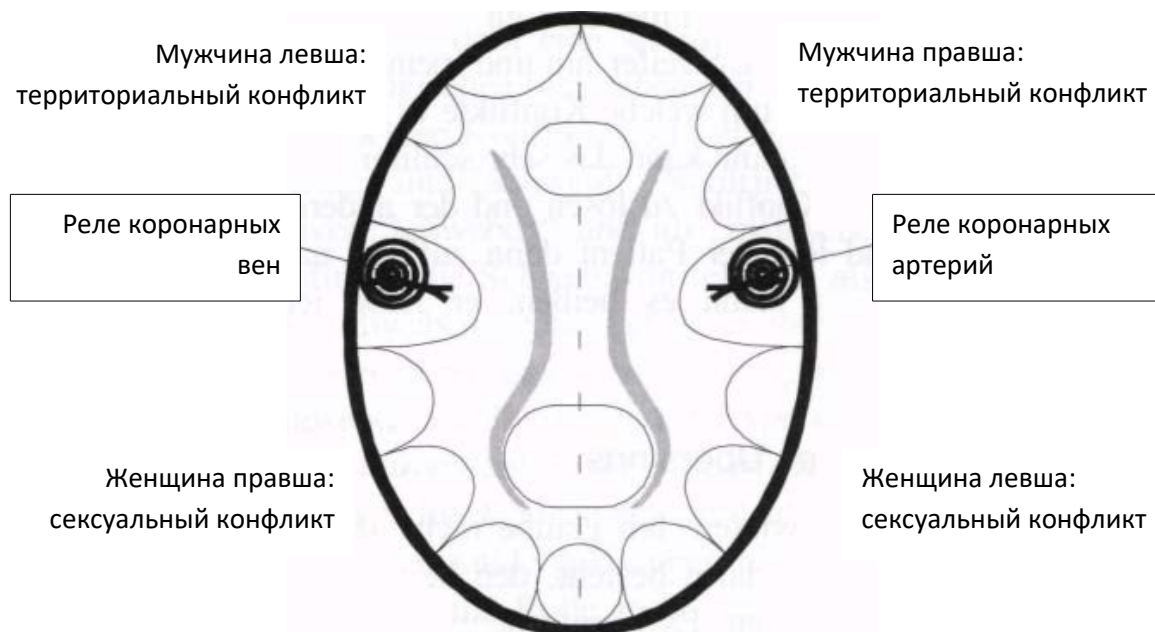
2.6.4.9.1 Смысл сверхъестественного чувства

Мы должны знать еще кое-что: Я не думаю, что «сверхъестественное чувство» констелляции парения состоит лишь в том, чтобы вернуться от этих проблем или подавлять их. Кроме того, за этим может быть спрятан более высокий смысл: мы знаем о человеке и о животных, что для решения фактически неразрешимой проблемы они могут включить «турбо-дух». Например, с общеизвестной телепатией мы ведь не делаем ничего другого, даже без констелляции. Есть много людей, я тоже из тех, кто обладает этой способностью. Возможно, большинство людей имели бы её, если бы они её тренировали. Но шизофреническая констелляция с двойной симпатикотонией еще на ступень выше. Разве не бесконечно много изобретений, открытий, произведений искусства создано людьми в шизофренической констелляции, которые не смогли бы этого сделать без констелляции? Не находим ли мы и у животных, что в беде - возможно, в констелляции - они проявляют невероятные способности и совершают достижения, которые иначе были бы невозможны?

Уклонение от двойной опасности, если она неизбежна, овладение ею с помощью «сверхъестественных» сил, может быть, не так уж далеко друг от друга. Сверхъестественным чувством будут заниматься еще многие поколения медиков и биологов!

2.6.4.10 Постмортальная шизофреническая констелляция (раньше: т.н. маниакально-депрессивное помешательство)

Схематический срез головного (большого) мозга



Постмортальная шизофреническая констелляция, акцентированная справа-церебрально = депрессивная шизофреническая констелляция.

Постмортальная шизофреническая констелляция, акцентированная слева-церебрально = маниакально-суицидальная констелляция.

Посмертная шизофреническая констелляция, которую в официальной медицине называют маниакально-депрессивным помешательством, к которому, однако, можно причислить и все другие констелляции территориальной области, вероятно, всегда вызвала у всех психиатров растерянность. Эта так называемая клиническая картина может постоянно переключаться между шизофренической депрессией или «смешанной» депрессией и депрессивно окрашенной манией, в которой многие пациенты оканчивают жизнь самоубийством.

Поскольку мы до сих пор ничего не знали о причинах, а только описывали симптомы, то есть объясняли их «психо-небылицами», то мы не замечали ранее, что мысленное содержание этой констелляции всегда постмортальное. Пациент постоянно думает о чем-то, что связано со временем после смерти, например, что произойдет после смерти, что происходило или будет происходить - поэтому мы называем эту констелляцию *постмортальной шизофренической констелляцией*.

2.6.4.10.1 Это был горшок!

Я был очень поражен следующим: конечно, все те, кто занимался психиатрией, привыкли искать содержание конфликта. Однако до сих пор это не удавалось по причинам, изложенным выше. Ведь никто и не подозревал, что, кроме содержания и последовательности конфликта, один момент приобретает решающее значение: «Горшок» - *имеется в виду «сосуд» содержания конфликта!* Возможно, «горшком» или «сосудом» мы можем лучше всего описать то, что мы имеем в виду под констелляцией парения или посмертной констелляцией. О «горшке» никто не думал!

Что касается мыслей о загробном времени, то мы воспринимаем многое в причудливом виде. Кто-то видит себя в гробу или похоронную процессию на собственных похоронах. Или человек видит давно умершую мать или её гроб или похороны. Или кто-то постоянно думает о том, какую молодую хорошенькую жену, вероятно, возьмет муж после собственной смерти. Или как распределить наследство после собственной смерти и т. д. Но как я уже сказал: всё решает «горшок»!

Кроме того, до сих пор мы часто наблюдали в наших психиатрических клиниках, что пациенты кончали жизнь самоубийством в конце своей депрессии. Объясняли это так, что, когда депрессия утихает, сначала возвращается тонус ... и тогда у пациентов уже много энергии, но настроение еще столь подавленное, что они кончают с собой. В принципе, как мы видим сейчас, всё, конечно, было по-другому.

Самоубийцы в наших психиатрических клиниках почти сплошь являются пациентами в шизофренической констелляции, а именно в описанной постмортальной констелляции.

Как только маниакальный конфликт перевешивает слева церебрально, т. е. акцентируется какое-то событие или разговор, пациент моментально попадает в *суицидальную констелляцию*. Его теперь акцентированная маниакальная составляющая «засасывает» его прямо-таки до самоубийства - ведь мысли все это время были постмортальными мыслями! Благодаря маниакальному перевесу эти мысли теперь просто активируются и реализуются!

Возможно, что в таких случаях биологический сверхсмысл, на самом деле, заключается в своего рода стремлении к самоубийству. Это не должно быть для нас чем-то новым, мы знаем это из биологии (лемминги). Для таких людей, по-видимому, как мужским, так и женским особям не остаётся ни кусочка территории. Они как бы «лишние». Пострадавшие могут инстинктивно почувствовать, что они «лишние» в архаико-биологическом смысле.

Но, как это часто бывает, и в Новой Медицине прискорбное и замечательное очень близко друг к другу. Разве не был спартанский царь Леонид и его 300 сподвижников в Фермопилах, когда они одни противостояли днями миллионному войску персов царя Ксеркса в 480 до н. э., в постмортальной, суицидальной и дополнительно в агрессивно-биоманиакальной констелляции? И разве они не герои, объект для подражания на тысячелетия?

Путник, пойди возвести
нашим гражданам в [Лакедемонe](#),
Что, их заветы блюдя,
здесь мы костями полегли.

Может быть, суицидальные «кандидаты на смерть» могли иметь биологический смысл «борцов» - как последний остготский царь Тейя в 553 году в памятной битве у Везувия?

2.6.4.10.2 Пример: Шизофреническая констелляция из-за 4-х конфликтов одновременно

46-летняя пациентка с юга Франции, шизофрения, умерла в декабре 1986 года.

Эту пациентку я никогда не видел. Поэтому я могу сообщить о ней только скудно: пациентка была в менопаузе в течение 3 лет. Она пострадала одновременно

- а) серьезным сексуальным конфликтом из-за мужа, который завёл себе подругу, и которого пациентка застала с ней,
- б) территориальным конфликтом, когда ее замысел переехать в город потерпел крах, и ей пришлось остаться жить в деревне.

Кроме того, примерно в то же время из-за сильной кожной сыпи возникли

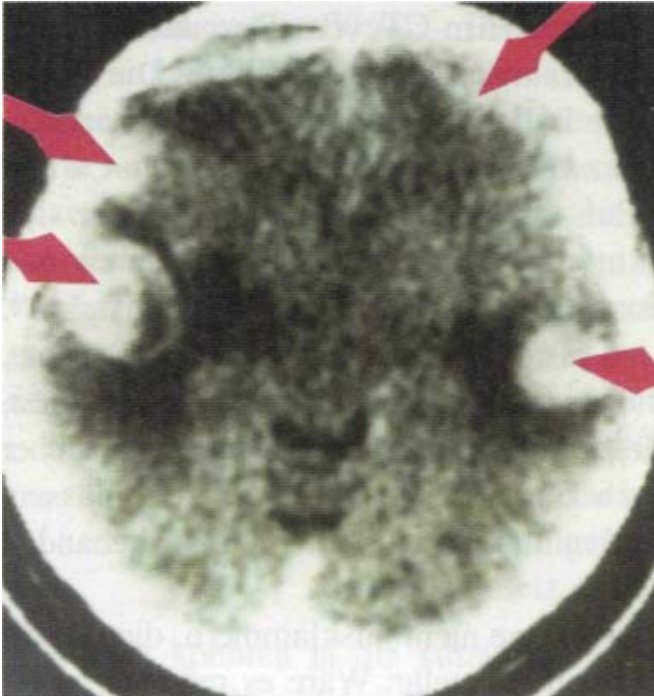
- а) страх рака, потому что она считала, что это рак,
- б) страх преследования, потому что она постоянно боялась, что сыпь распространится.

Если пациентка была 45 лет совершенно нормальной, то после этих конфликтных шоков её поведение стало бросаться в глаза, т. е. она стала «сумасшедшей». Ее поместили в психиатрическую лечебницу. Родственники, знавшие мои книги, потребовали компьютерную томографию мозга, чего не делают при нормальных случаях шизофрении. Изготовленная в декабре 1986 года КТ мозга однозначно показывает свежую PLC-фазу практически для всех 4 конфликтов. Родственники попросили в клинике лечить пациентку кортизоном, от чего врачи отказались, тем более что теперь была обнаружена карцинома шейки матки и двухсторонние узлы на шее (страх рака), и все это теперь читалось так: «Шизофреническая пациентка с раком шейки матки и генерализованным метастазом, включая множественные метастазы мозга». Пациентка скончалась в коме от отека мозга. Перифокальные отёки, которые на следующих КТ-снимках только начинающие, еще отнюдь не достигли своего пика. Пациентка, конечно, была непростым случаем, но и бесперспективным она не должна была стать, если бы её лечили надлежащим образом и квалифицированно в соответствии с достижениями Новой Медицины.

Я не хочу по этому случаю избегать один вопрос, который мне часто задают, и который я также часто задаю себе: можно ли было разрешить конфликты один за другим, а не все сразу?

Окончательного ответа я пока дать не могу. Я считаю, что такой подход возможен в отдельных, сложившихся особым образом случаях, но только тогда, если существует оптимальная терапевтическая среда, знающий и добрый персонал, и современное интенсивное отделение. Еще одна трудность заключается в том, что даже родственники, которые играют здесь большую роль, не позволяют собой произвольно манипулировать. Лучше, наверное, «тотальный путь».

Особенно трагичным в этом случае является то, что пациентка умерла после того, как её муж расстался со своей подругой, из-за этого пациентка снова «прояснилась», и в результате нормального критического рассуждения теперь быстро разрешились и остальные конфликты. У пациентки сильно повысилось черепное давление, сознание вернулось в совершенно нормальное состояние. Для врачей, которые сделали томографию мозга, у неё был «мозг полный опухолей». Мой совет дать ей кортизон был отклонён, и пациентка была усыплена морфием: из-за «генерализованной опухоли мозга».



Здесь явное «состояние после шизофренической констелляции». Пациентка умерла в коме, потому что ни один врач не знал, что с ней делать, после того, как пациентка вылечилась от шизофрении, как видно, из-за конфликтолиза, но не хотел следовать моему совету. К моменту этого снимка она уже не была «сумасшедшей».

2.6.4.10.3 Пример: Самоубийство в шизофренической констелляции

Снимки КТ мозга 33-летней молодой женщины из книги «Рак, болезнь души», заставшей своего друга, старше её на 20 лет - с которым у нее был 14-летний ребенок, и которому она пожертвовала всю свою любовь последних 15 лет, - в постели со своей лучшей подругой Урсель. Ее стереотипный вопрос всегда гласил: «Он все еще спит с Урсель?», которая между тем была беременна от друга. Она заболела раком шейки матки. Когда врачи объявили ей диагноз, она впала в панический страх, и через несколько недель у нее обнаружили очаги в легких.

Я устроил разговор между пациенткой и ее другом, который при этом свято поклялся ей никогда больше не спать с Урсель и теперь признать ее 14-летнего сына.

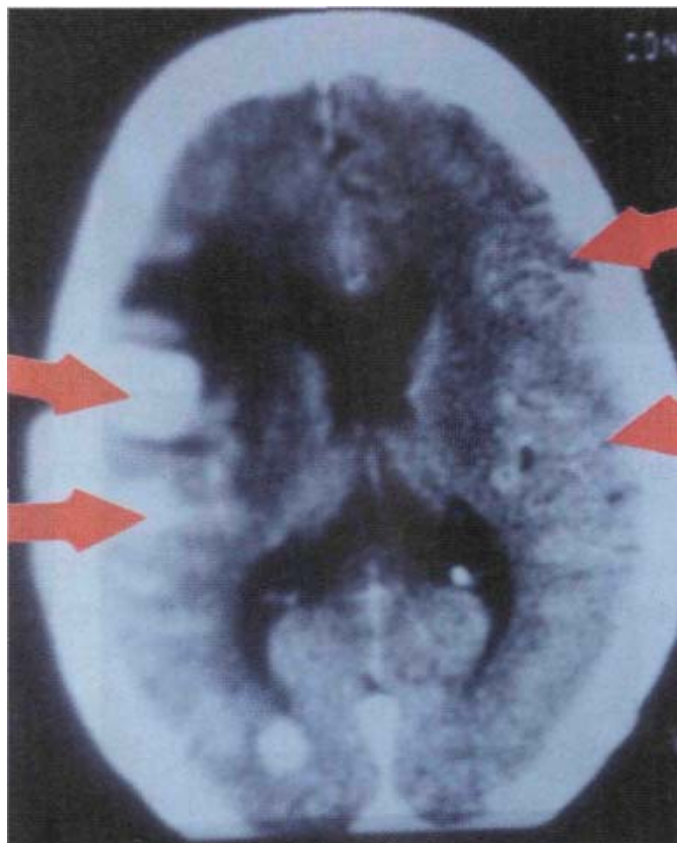
Произошло разрешение сексуального конфликта, при этом произошел отказ правого сердца и острая легочная эмболия. Это состояние мы смогли взять под контроль с большими дозами кортизона.

Пациентка, у которой остались только кожа и кости, снова набрала вес, отправилась домой к матери и вскоре снова смогла прогуливаться. Однажды она узнала, что ее друг не только очистил их общий счет в банке, но и снова спал с Урсель. Произошел ужасный конфликтный рецидив СДХ. Она снова похудела, снова попала в

- а) постмортальную шизофреническую констелляцию, то есть из-за акцентирования левой стороны в суицидальную констелляцию,
- б) аутистическую констелляцию,
- в) констелляцию парения (бронхиальное реле, гортанное реле).

На этой стадии она снова была в шизофренической констелляции, как между объявлением диагноза и конфликтолизом. Она, как в бреде, говорила только о смерти и о том, что ее друг спит с Урсель. В этом безумии она однажды сама положила конец своей жизни, прыгнув («воспарив») с балкона в суицидальной констелляции.

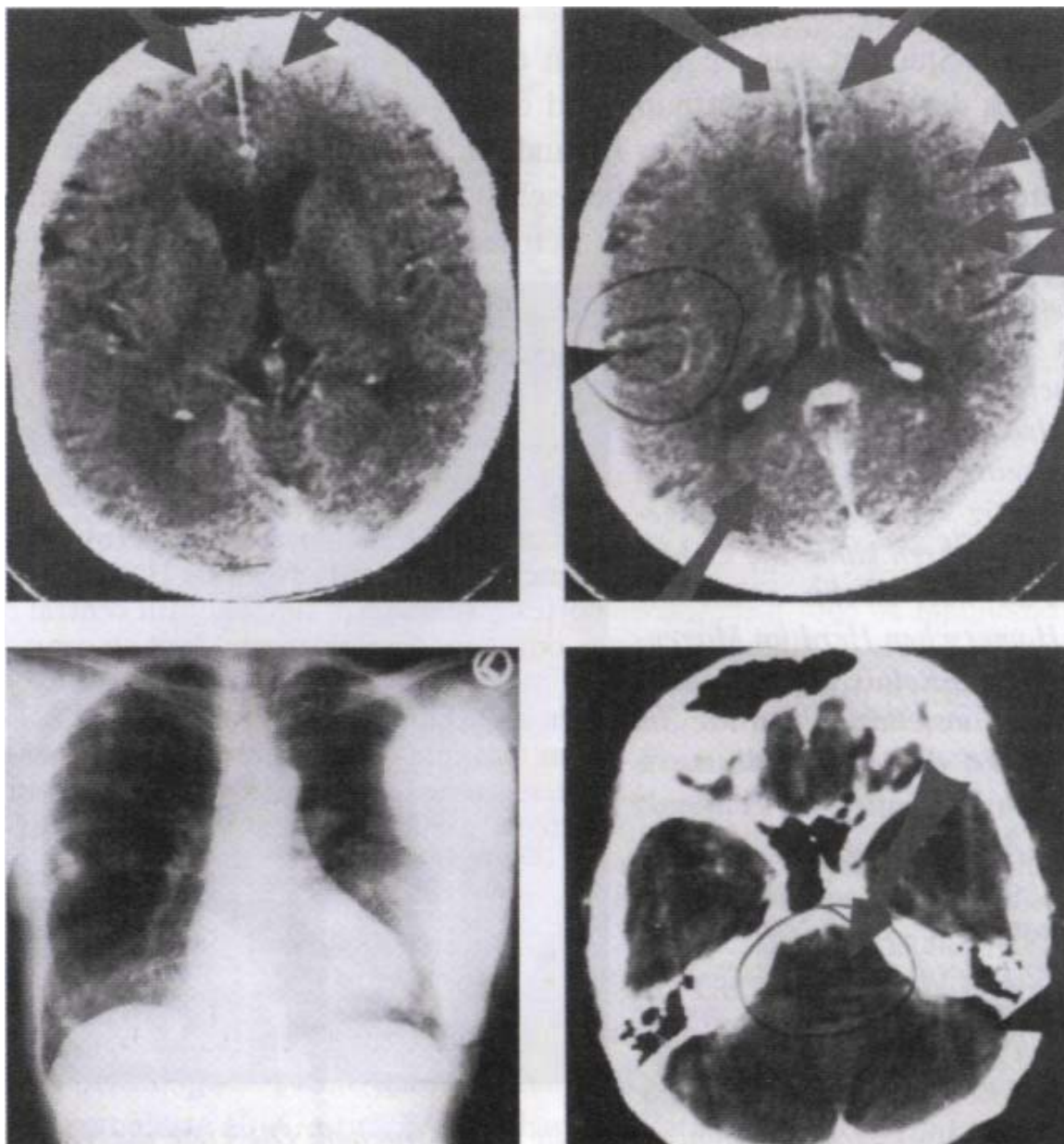
На этом изображении КТ мозга мы видим слева периинсулярно типичный очаг Хамера для карциномы шейки матки, который, однако, часто может привести к острой правой сердечной недостаточности с легочной эмболией, как это было здесь. Справа мы видим очаг Хамера в реле слизистой оболочки желудка (поэтому аутистическая констелляция), и ещё один в белом веществе головного мозга, который содержит обрушение самооценки. На момент этого снимка пациентка уже снова была «нормальной», т. е. у нее был активен только один (правый) очаг. Но и этот через несколько дней вошёл в решение. Первая шизофреническая констелляция продолжалась около 2,5 месяца, вторая – всего 4 недели. Первую из этих двух фаз я видел. Пациентка была «как без чувств», в почти кататонном⁴⁷



состоянии, она просто уставилась в стену. Все это изменилось резко, когда первый из конфликтов был решен, и шизофреническая констелляция была разрушена.

⁴⁷кататония = полная неподвижность бодрствующего, ни на что не реагирующего больного

2.6.4.10.4 Пример: Два месяца «шизофренической констелляции»



Вышеупомянутый, трагически закончившийся случай немного сложен, но на самом деле только потому, что пациентка (45 лет) принимала между делом цитостатики, и в результате «конфликт гнезда» левой груди стал территориальным конфликтом или конфликтом маркировки территории.

Вся трагедия началась с глупой вещи: пациентка была секретаршей в конторе. Однажды она увидела, как 4 или 5 мышей одновременно бегают по ее офису. Она с криком выбежала и с трудом заставила себя вернуться в кабинет. Пациентка пострадала конфликтом гнезда/территории. Это было в августе 1980 года. С этого дня мыши стали одолевать постоянно... Правда, их травили ядом, некоторые умерли от него, но оставшиеся умные зверушки потом не притрагивались к яду. Пациентка постоянно слышала, как они шуршат, царапают, грызут или семят. Это стало для нее постоянной пыткой. В октябре 1980 года она даже видела, как непослушные грызуны бегают по ее столу. Это было, по ее мнению, большое безобразие. В январе 1981 года она почувствовала узелок размером 2 на 2 см в левой груди. В течение следующих 2 лет узел вырос до размера 10 на 15 см! В апреле 1983 года ей сделали операцию и облучили кобальтом. Но конфликт в то время ещё не был разрешен. К разрешению он пришёл из-за того, что пациентка ушла из компании из-за

болезни (конец мая 1983 года). В январе она уже перенесла новый СДХ, когда антропософский врач сказал ей: «У Вас есть максимум 3 месяца, чтобы жить». Это было причиной того, что в конце 3 месяцев она была готова к операции, в сознании, что иначе она должна была умереть в течение нескольких недель. Пациентка испытала конфликт страха смерти от легкомысленного объявления прогноза. С этого момента стали расти очаги в легких, которые хорошо видны на левом нижнем углу рентгеновского снимка грудной клетки.

10.08.83 отец пациентки неожиданно умер в результате несчастного случая. Пациентка, которая в то время была в конфликтной активности (страха смерти), перенесла ещё один самый тяжелый СДХ: на этот раз он ударил одновременно в 5 местах мозга:

1. Конфликт гнезда/территории, как бы конфликт матери/ребёнка. Отец был ее единственным близким человеком, отцом, мужем и ребенком одновременно, он был очень стар.
2. Конфликт потери, левый яичник, в правом верхнем изображении стрелка слева внизу: слева окципитально.
3. Центральный конфликт фронтально парамедианно, на обоих полушариях. В этом конфликте мы точно не знаем, ударил ли он уже при объявлении прогноза. Он соответствует узлам страха на шее с обеих сторон.
4. Женский сексуальной конфликт слева ретроинсулярно. Пациентка была незамужней, ее отец был «ее мужем», она спала с ним вместе в супружеской постели. Смерть отца имела сексуальную составляющую, потому что в качестве причины несчастного случая она подозревала подругу отца.
5. Территориальный конфликт; возможно конфликт маркировки территории. Из-за лечения цитостатиками и менопаузы пациентка реагировала амбивалентно, одновременно левой грудью (поведение гнезда/территории) и с настоящим территориальным поведением по мужскому образцу.

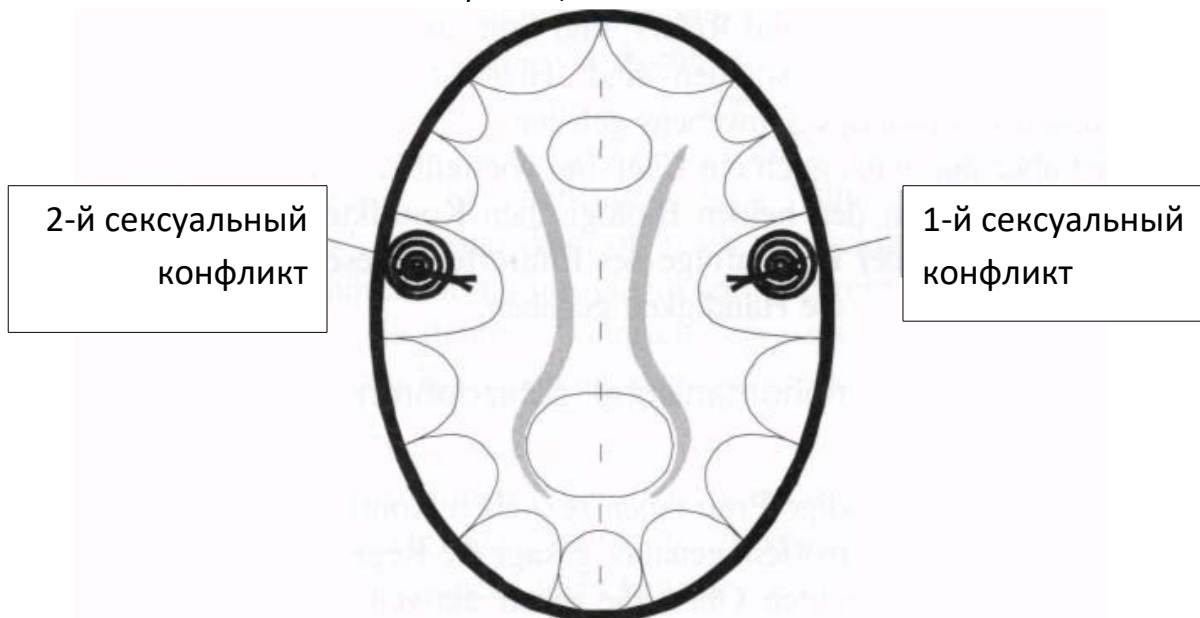
С начала этого СДХ пациентка была в «шизофренической констелляции», в левой груди огромная опухоль появилась выше предыдущей опухоли в течение 2 месяцев, величиной 10 на 12 см. Также росли очаги в легких. С августа 1983 года до октября 1983 года пациентка словно застыла, как за стеклом, к тому же пребывая в глубокой депрессии.

Потом нам, ее сестре и мне, удалось поговорить с ней о смерти отца. Все конфликты разрешились, даже конфликт страха смерти в стволовом мозге (правое нижнее изображение, верхняя стрелка, нижняя стрелка на этом изображении указывает на релейный центр левой груди, который находится в разрешении (отек)). Когда пациентка вернулась домой, семейный врач и его коллеги вернулись со своими пессимистичными прогнозами. Пациентка умерла, с легкими, полными очагов, и в страхе смерти!

2.6.4.11 Нимфоманиакальная шизофреническая конstellляция у женщины левши и маниакальная шизофреническая конstellляция Казановы у мужчины левши

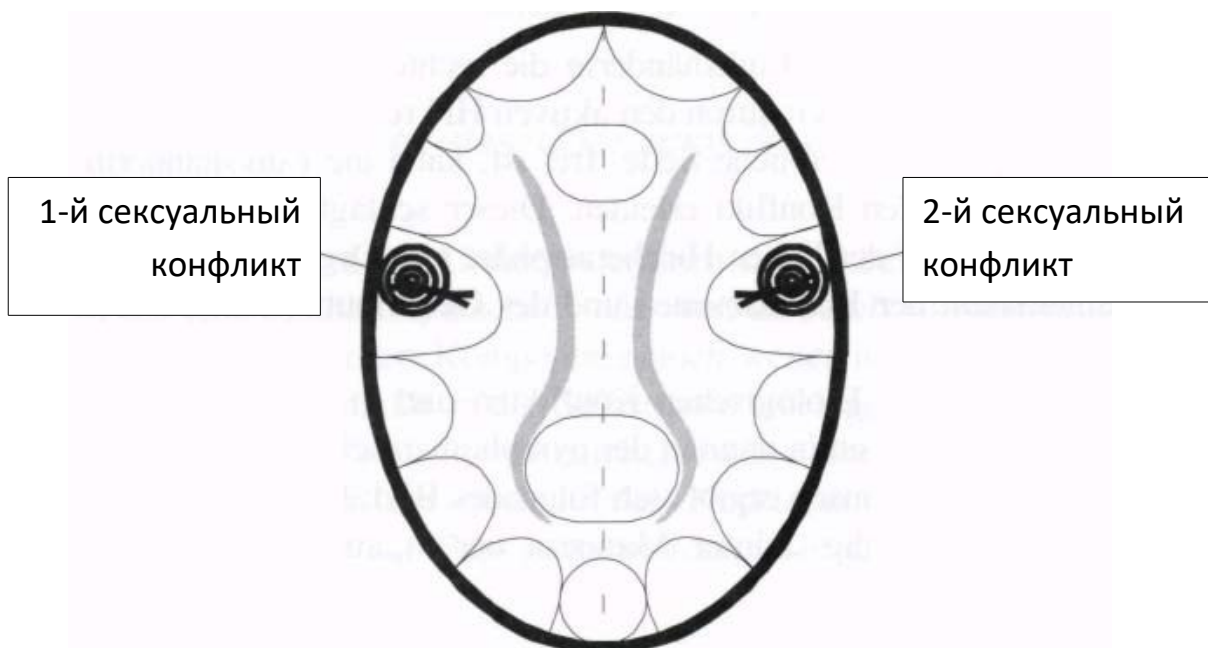
Схематический разрез головного (большого) мозга

Нимфоманиакальная шизофреническая конstellляция
у женщины левши



Схематический разрез головного (большого) мозга

Маниакальная шизофреническая конstellляция Казановы
у мужчины левши



2.6.4.11.1 Нимфоманиакальная констелляция и маниакальная шизофреническая констелляция Казановы

В Новой Медицине, особенно при рассмотрении констелляции коры головного мозга, очень важно, в каком порядке появляются конфликты. От этого зависит также, какое содержание они приносят.

Хотя, например, для констелляции парения, мало или совсем не имеет значения, как и в какой последовательности появились оба конфликта с активным очагом Хамера в бронхиальном реле и с активным очагом Хамера в реле гортани (слизистой оболочки). Здесь, по-видимому, биологический сверхъестественный смысл заключается в чувстве парения.

Вполне возможен сверхъестественный смысл, который имеет нечто общее с обоими СДХ, то есть с двумя Биологическими Конфликтами, и особенно с порядком поступления этих конфликтов. А этот порядок опять же обусловлен рукостью.

2.6.4.11.2 Нимфоманиакальная шизофреническая констелляция у женщины левши

Если женщина левша пострадает сексуальным конфликтом, то это затрагивает правое полушарие, точнее область т. наз. «острова» (над правым ухом), в котором находится активный очаг Хамера. На органическом уровне женщина сразу это замечает - у нее появляется боль в сердце, стенокардия, и депрессия. Поражается слизистая оболочка коронарных артерий сердца. Поскольку очаг Хамера ударяет на правой стороне мозга, у нее не прекращается овуляция и менструация, как у правшей при таком же конфликте.

С этого момента у левши правая сторона мозга, как мы говорим, «закрыта», а именно из-за активного очага Хамера справа периинсулярно.

Таким образом, поскольку левая, женская сторона, свободна, левша может снова пострадать сексуальным конфликтом. Он тогда наносит удар зеркально первому в левом полушарии мозга. На уровне органов поражаются слизистая оболочка коронарных вен и маточного зева/шейки матки.

С этими двумя биологическими конфликтами и в таком порядке левша-пациентка попадает в нимфоманиакальную констелляцию.

Вырисовывается следующая психическая, то есть клиническая картина: пострадавшие женщины, с одной стороны, постоянно «охотятся за мужчинами» («пристают к мужчинам»), с другой стороны, они фригидные⁴⁸. Некоторые даже спят с мужчинами, но без страсти и чаще всего только тогда, если не могут этого избежать. Очень часто такие женщины бывают лесбиянками. Но благодаря нимфоманиакальной констелляции они имеют три больших **преимущества**:

1. Несмотря на два сексуальных конфликта менструация не прекращается, овуляция происходит и далее, и потому возможна беременность.
2. С другими шизофреническими констелляциями коры головного мозга их объединяет то, что они, конечно, не накапливают конфликтную массу. Такие женщины практически защищены на время констелляции.
3. Если лево-церебральная маниакальная составляющая перевешивает (не обязательно!), то эти женщины чаще всего очень счастливы, хотя никто не может понять, что делает их такими счастливыми. Если преобладает право-церебральная депрессивная составляющая, то пострадавшие «несчастнейшие». Они часто бывают еще более несчастными и подавленными, чем обычно левша только с одним правым церебральным конфликтом, потому что тогда у них проявляется маниакально-депрессивное помешательство (прежняя терминология) с акцентом на депрессивную сторону.

⁴⁸фригидность = «половая холодность»

Здесь также присутствуют все промежуточные степени, а также чередующиеся процессы, которыми полны наши психиатрические учреждения. Большую роль, по-видимому, играет соответствующая акцентуация обоих конфликтов, хотя пациенты, конечно, обычно не осознают этого.

Опять же, необходимо заметить, что процессы, которые мы видим, в своей основе биологически совершенно противоестественны. Потому что в природе нимфоманиакальная женщина – хочешь, не хочешь – была бы совокуплена и довольно скоро беременна. В результате карты полностью перетасовываются.

Недостатками нимфоманиакальной шизофренической констелляции является следующее:

2.6.4.11.2.1 *Возможность перехода в постмортальную констелляцию*

К счастью, у левшей случается не часто, когда они «соскальзывают» в постмортальную констелляцию или из-за акцентирования лево-церебральной маниакальной составляющей после этого засасываются еще дальше в суицидальную констелляцию, т. е. к самоубийству.

В противоположность этому, что удивительно, такая реакция – это скорее реакция женщины правши, находящейся в постмортальной констелляции. Особенно часто такие самоубийства случались раньше («она бросалась в воду», причем только до конца 3-го месяца беременности, ибо с 4-го месяца она уже не была ни в маниакальной и ни в депрессивной констелляции!) у правшей, которые могли или снова могли забеременеть только *из-за* своей констелляции, так как баланс сторон мозга был восстановлен. У таких правшей женщин со вторым право-церебральным конфликтом или констелляцией снова мгновенно появляется овуляция. Тогда они малоплодовиты, но способны к зачатию.

2.6.4.11.2.2 *Фригидность*

Левши в нимфоманиакальной шизофренической констелляции не способны к страстной любви и привязанности. С другой стороны, они обычно очень «приятны» для своего окружения до тех пор, пока они не будут принуждены к вступлению в брак.

Но эти констелляции или состояния, которые мы привыкли видеть до сих пор в психиатрии как окончательные конечные состояния, предназначены матерью-природой только как временное «средство для достижения цели», и *только* как такие они замечательные!

2.6.4.11.3 *Маниакальная шизофреническая констелляция Казановы у левши мужчины*

Если мужчина левша пострадает территориальным конфликтом, это затрагивает левое полушарие головного мозга, область так наз. острова (*insula*) над левым ухом. Даже если это на самом деле «женская территориальная сторона», то конфликт левши, без всякого сомнения, является мужским территориальным конфликтом. С этого момента левое полушарие «закрыто». Если конфликт длится дольше, то развивается то, что кажется противоречием, «психически кастрированный мачо». У него чрезмерные мужские манеры (мачо), но на самом деле он трус, просто психически кастрирован и не подходит для шефа территории, в большинстве случаев гомосексуален.

Психически или клинически такой левша уже с первым территориальным конфликтом маниакальный!

Если конфликт длится недолго, мания сказывается квази как двойная симпатикотония и служит «топливом для возвращения территории». Но если конфликт длится дольше, его нельзя разрешить, потому что в противном случае пациент умрёт от инфаркта правого сердца с легочной эмболией. В результате исчезает и его желание вернуть свою или любую другую территорию. К женщинам он больше не проявляет неподдельного интереса, хотя его манеры и остаются чрезмерно мужскими.

Если теперь такой левша пострадает вторым территориальным конфликтом, например, в то время, пока он еще мог бороться за свою территорию, то этот конфликт может ударить только право-церебрально в области «острова», где правша получает свой первый территориальный конфликт.

Таким образом, левша мгновенно попадает в «маниакальную констелляцию Казановы». Его окружение воспринимает его как «приятного», потому что он гораздо меньше показывает невнятные манеры мачо. С другой стороны, теперь он становится Казановой, который постоянно «пристаёт» к женщинам, хотя вообще не может общаться с ними честно и глубоко, то есть он психический импотент, так как более или менее временно гомосексуальный. Биологически в стае он был бы своего рода вербовщиком невест для босса.

Маниакальная констелляция Казановы также имеет большие **преимущества**:

1. С момента констелляции конфликтная масса больше не накапливается. Таким образом, Казановы остаются резервистами на случай чрезвычайной ситуации, если шеф неожиданно умрет и его место станет вакантным. Казановы сохраняют близость к женскому полу и факультативную способность к зачатию. Если они смогут разрешить оба конфликта более или менее одновременно, они также могут снова стать настоящими начальниками территории из-за возвращения маскулинности.
2. Также маниакальные Казановы кажутся счастливыми, субъективно такими являются и, если поверхностно рассматривать, им многие завидуют, хотя они не могут образовывать свою территорию до тех пор, пока находятся в этой констелляции. Часто они являются клоунами или шутниками («нет праздника без Майера»).

*Но упомянутым преимуществам противостоят большие **недостатки**, они могут возникнуть, но не должны:*

1. Левша также может попасть (что очевидно происходит не часто), в постмортальную констелляцию, в которую обычно гораздо чаще попадает правша мужчина. Если же он в эту констелляцию всё же попал, то опасность «суицидальной констелляции» для него гораздо выше из-за его склонности к мании. Раньше это были частично герои, которые искали и находили смерть в бою.
2. В стае находящийся в двухсторонней констелляции территориального конфликта мужской индивид для начальника стаи никогда не бывает совершенно покорным и безопасным подданным. Казанов нещадно выживают при их безобидных флиртах, потому что для шефа даже слегка ощутимая амбивалентность - повод для строгости.
3. Казановы не могут построить ни с женщинами, ни (хотя они часто наполовину геи) с мужчинами более глубоких психологических отношений, чего они даже и не хотят. Вот почему у них нигде нет друзей, и они часто считаются типичными эгоистами.

Эти немногие соображения могут показать вам, дорогие читатели, насколько важна последовательность конфликтов. Левши (мужчины и женщины) могут дважды переживать один и

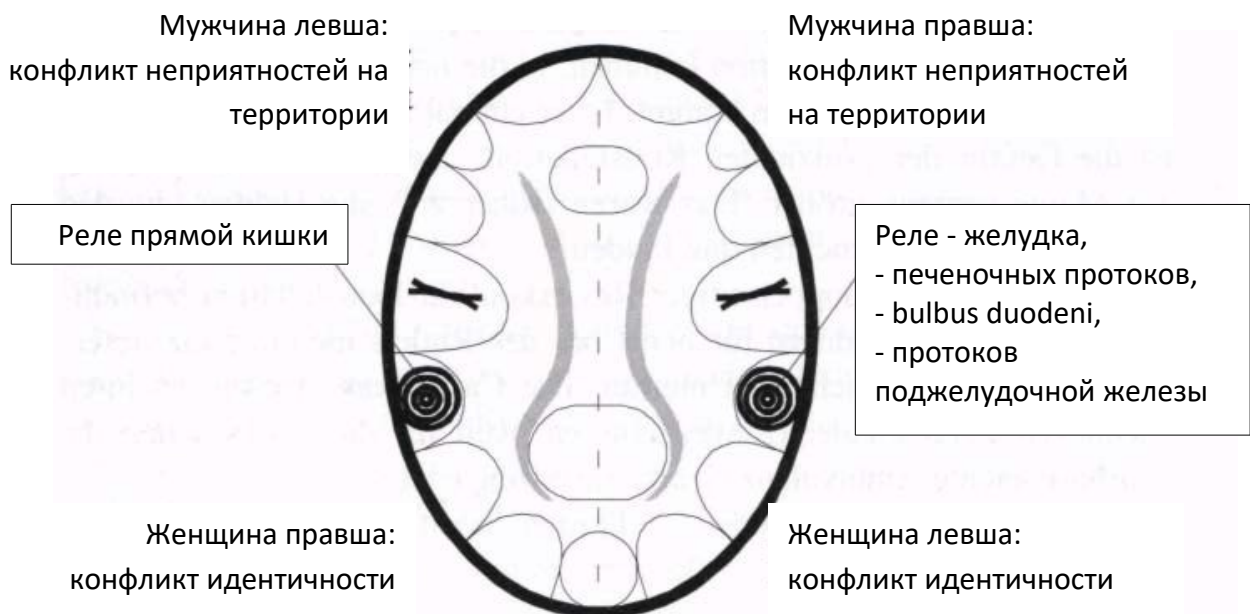
тот же или подобный конфликт подряд, в то время как правша воспринимает второй конфликт как «женский», как «второстепенный шеф», то есть как подчиненный.

Новая Медицина также замечательно логически понятна и в этой области, она увлекательна, как, возможно, никакая другая наука. Но она заставляет нас работать очень точно и тщательно, иначе одна ошибка рождает три дальнейших «ошибки-тройняшки». А еще увлекательнее это потому, что мы можем помочь пациентам с каждым новым познанием, в целом и в каждом отдельном случае. Я еще раз подчеркиваю, что мы должны остерегаться видеть и оценивать наши результаты исследований с моральной точки зрения нашей цивилизации. Наша цивилизация должна руководствоваться нашим биологическим кодом, а не наоборот. Это знание уже начинает закрепляться и в экологии. В Новой Медицине мы не можем избежать того, чтобы снова и снова не заглянуть в природу, чтобы выяснить, что на самом деле планировала матушка-природа с ее многочисленными вариантами, которые мы все большей частью понимали неправильно как болезни!

2.6.4.12 Агрессивно-биоманиакальная констелляция и депрессивно-биоманиакальная констелляция

(ранее: т.н. маниакально-депрессивное помешательство)

Схематический разрез головного (большого) мозга



Была только одна шизофреническая констелляция, которую мы раньше могли понять ещё меньше, чем постмортальную констелляцию, это агрессивно-биоманиакальная констелляция. Приставка «био» перед маниакальным должна означать, что даже эта констелляция, которая причислялась беснующимся и «сумасшедшим» и которую никто не мог объяснить, имеет Биологический Смысл, даже «сверхъестественный смысл». В нашем буржуазном обществе, в нашей «одомашненной» цивилизации, этой констелляции, по-видимому, больше нечего делать. Но об этом мать-природа не спрашивала, когда она мудро и разумно создала эту констелляцию.

Представьте себе собаку самку, которая кормит своих детенышей. Большая овчарка, ничего не подозревая, приближается к ним. Только один раз кормящая самка недвусмысленно рычит, и любой умный пёс тут же уходит. Потому что, если он не отвернется, в следующую секунду она

вцепится ему в горло – мгновенно, в биоманиакальной конstellляции. У «врага» нет шансов, потому что так быстро он не сможет мобилизовать свои силы. Что плохого в этой конstellляции?

У одной матери работники опеки с помощью полиции должны забрать детей и поместить их в детский дом. Она также мгновенно попадает в биоманиакальную конstellляцию, отбиваясь руками и ногами. Это читается тогда так: сопротивление государственной власти – еще один повод отнять у нее детей!

Агрессивно-биоманиакальная конstellляция – это реакция человека или зверя, который загнан в угол или в безнадежную ситуацию. Индивид теперь мобилизует все силы и с эффектом неожиданности агрессивно-биоманиакального типа реакции имеет еще один последний шанс – и совсем не плохой! Умные животные знают об этом и уходят, только мы, глупые люди ...

Наш термин «вспыльчивый» такую биоманиакальную конstellляцию описывает достаточно метко, но сегодня он обычно негативно используется как «неуправляемый». Опять же, левши, которые пострадали от 2-х конфликтов неприятностей на территории в агрессивно-биоманиакальной конstellляции, встречаются здесь очень часто. Они ходят с этой конstellляцией, как «ходячие взрывные устройства», которые могут взорваться в любой момент. В стае или в семье такие «ходячие взрывные устройства» почти невыносимы. В более крупной группе они являются типичными ниспровергателями. Поэтому шеф стаи старается при первой возможности сразиться с ним и окончательно его победить.

Для таких «ходячих взрывных устройств», то есть «буйных» и одержимых исконно строили не только тюрьмы, но психиатрические лечебницы.

2.6.4.12.1 Пример: Так называемая шизофрения с т.н. «атаками» (приступами)

Этот случай записан на уровне познаний 1986/87 годов. Я оставил его почти без изменений, как исторический документ.

Последующий случай является образцовым по следующим причинам: речь идет о высокоинтеллектуальном правше 32 лет, который между тем стал совершенно нормальным и дистанцировался от своего заболевания, и который, кроме того, понял систему Новой Медицины. От него у нас также есть не только компьютерная томография мозга, рентгеновское изображение грудной клетки и картина маслом до и во время шизофренической конstellляции, но у нас также есть картина маслом его «контрагента». Особенно наглядно это проявляется в том, что один (лево-периинсулярный) конфликт был постоянно «зависшим», в то время как другие (право-периинсулярные) территориальные конфликты чередовались. И каждый раз, когда у него к активному «женскому сексуальному гомофильному конфликту» добавлялся новый активный территориальный конфликт, у него опять начиналась новая т. н. шизофреническая атака. И каждый раз, когда он решал один из двух активных конфликтов, так называемая шизофрения прекращалась, хотя «зависший» конфликт висел дальше. Его мы смогли решить только путем психологически довольно драматической для пациента рекапитуляционной встречи со своим бывшим контрагентом и платонически возлюбленным.

То, что женский сексуальный конфликт действительно был зависшим до этого времени, пациент чувствовал не только психически («я все еще не преодолел это, меня это всё ещё тяготит»), но это подтверждалось рядом симптомов: пациент попал в совершенно нормальную фазу восстановления со всеми признаками ваготонии – на КТ мозга появляется отёк слева и справа периинсулярно, пациент вялый и усталый, но как будто облегчённый («теперь я окончательно покончил с этим делом, оно больше не давит на меня»). Он сейчас такой вялый и усталый, каким не был уже много лет. Был изготовлен контрольный КТ-снимок от 14.05, 6 недель после 1-го КТ

головного мозга, которая была сделана в активной фазе конфликта. Теперь все конфликты находятся в отёке исцеления. Некоторые дополнительные конфликты можно было обнаружить только благодаря тому, что теперь они также были разрешены, потому что случилось «генерализированное решение». Если спросить себя, полностью ли здоров пациент, то я ответил бы безоговорочным утвердительным ответом. Конечно, он может столкнуться с повторным СДХ с долговременным конфликтом, как мы все можем этим пострадать. Но чтобы получить констелляцию для т.н. шизофрении, он должен пострадать именно 2 конфликтами и в определённой церебральной констелляции, и обоими одновременно. А это маловероятно. Здоровье - это маловероятность заболевания. Но от болезни ни один человек не застрахован.


Интересно, кстати, в этом случае, что контрагент заболел из-за того же тем же полипом прямой кишки, то есть уродливым анальным конфликтом и находился из-за этого в психотерапевтическом лечении 3 1/2 года. У него это также, очевидно, стало «зависшим конфликтом», хотя мы точно знаем, что СДХ попал в ствольной мозг (Pons - мост). Хотя в платонически-гомофильных⁴⁹ отношениях пациент воспринимал себя как «женскую часть», это автоматически не означает, что его партнер воспринимает себя как мужскую часть. Мы знаем о промискуитете гомосексуалистов, что эта роль может меняться между партнёрами, и даже внутри одних и тех же отношений. Кроме того, субъективное ощущение взаимных ролей у партнеров отнюдь не идентично.

Такая же констелляция так наз. шизофрении могла бы возникнуть, если бы один и тот же право-периинсулярный территориальный конфликт в качестве рецидива снова стал бы активным (из-за рецидива СДХ). Но тогда весь процесс можно было бы ещё яснее обозреть, если каждый раз наступал новый конфликт.

Так называемые «атаки» так наз. шизофрении – не что иное, как такие печальные повторения подобных констелляций. Кто из пациентов знает, как ужасно люди страдают от такой шизофренической констелляции, и особенно страдают, когда они возвращаются в норму, но их по-прежнему называют шизофрениками, тот, как и я, может только надеяться, что все лечебницы проверят правильным образом и ворота лечебниц откроются, как это давно сделали итальянцы.

Запомните один важный факт: Каждый пациент, у которого протекает активный онкологический процесс, находится в непосредственной опасности при следующем СДХ, которым он дополнительно пострадает, заболеть так наз. шизофренией. В любое время пациент, который заболел раком, может с помощью этого 2-го СДХ попасть в состояние делирия. Это происходит гораздо быстрее, чем можно подумать, и гораздо чаще чисто математической вероятности, так как открытие прогноза пациентам нашей официальной медициной по своей жестокости обычно не оставляет желать лучшего!

⁴⁹гомофильный = гомосексуальный



Становление и угасание человека во вселенной.

Эту картину пациент нарисовал в 1974/75 году, то есть за 5 лет до своего психоза. Но тогда не было цветных точек. Он добавил их в 1985 году во время своей последней психотической атаки. Он закрасил также внутреннюю часть миров, показывавших людей в конце их жизни, то есть стариков, и в заключение скелет, который в нижней трети картины слева «падал в космос», после чего дальнейшие миры показывают только оболочку (астральное тело), которая затем окончательно теряется в спиральной туманности. Совсем маленькие точки изначально представляли собой звезды.

Первая стадия возникновения картины - это как бы преимущественно рациональное, четко понятное, образное утверждение. Изменение, которое художник сделал со своим изображением во время последней психотической атаки, патогномично для

эмоциональности, настроения и интенции во время его заболевания. Картина показалась ему сейчас слишком холодной, слишком безнадежной и слишком рациональной. Почти полностью черную картину он окунул в море цветов, так он сказал потом. На самом деле тогда в шизофренической констелляции он уничтожил картину.



Боль воспоминания.

Он закрасил скелеты, потому что не мог вынести выраженной в них безысходности, а также он не позволил скелету упасть во вселенную. Пациент, 1950 года рождения, получивший высшее образование как информатик, рационально, логически ориентированный, но в то же время

мягкий и легко смущаемый, имел множество друзей, кроме того до 1-го психоза также три гомоэротической связи, в которых он был каждый раз женской частью (бисексуал). После 1-го психоза пациент находит гомоэротические отношения отталкивающими. Пациент собственно потому «вышел из себя», что через 6 недель после СДХ территориального конфликта, который все еще был активным (и привел к бронхиальной карциноме), он перенес (платонический) женский сексуальный конфликт («не-совокупления»). Пациент: «Да, сегодня я знаю, что для меня это был платонически-гомоэротический, женско-сексуальный конфликт». Этот сексуальный конфликт был «зависшим» в течение 7 лет. Но если дополнительно возникал новый территориальный конфликт, то каждый раз случалась психотическая констелляция, «двойная асинхронность полушарий». И

всякий раз возникала новая атака шизофрении, из-за которой больной теперь был отправлен на пенсию. Теперь, когда мы пытались окончательно урегулировать этот старый конфликт с помощью запоздалого объяснения, его прежний платонически обожаемый «друг» и шеф нарисовал вышеприведённую картину в вечер перед объяснением. Название картины: «Боль воспоминания». О картине нет нужды что-либо говорить. Когда пациент увидел эту картину, он осознал всю тогдашнюю ситуацию в ее конфликтно-содержательной оценке. Тогдашний «друг» и начальник был очень разочарован тем, что пациент отказался от картины и не захотел ее принять. Сейчас он был по-другому настроен. После этого я попросил картину для себя, потому что она дополняет этот исключительно типичный случай самым наилучшим образом. Кстати, живописец вышеприведенной картины, видимо, пострадал взаимодополняющим конфликтом. В то время он проходил терапию психоанализа в течение 3 лет в период с 1980 по 1983 год и, как я уже сказал, был прооперирован на полипе прямой кишки (карцинома прямой кишки) через несколько месяцев после конфликта. Полип прямой кишки является аденокарциномой и относится к сигме, а с ней к стволу мозга, где находится очаг Хамера для сигмы.

Данные конфликта:

1. СДХ территориального конфликта. Июнь 1980 года. Пациент вернулся из отпуска. Его коллегу повысили до руководителя проекта с разработанным пациентом планом.
2. Женский сексуальный гомоэротический конфликт, сентябрь 1980 года. Его гомоэротически (платонически) обожаемый шеф – пациент чувствовал себя как женская часть в этих «отношениях» - совершил «предательство»! Конфликт 1 (на правом полушарии) и конфликт 2 (на левом полушарии) оба активные *вместе* образовали *шизофреническую констелляцию*: т. н. 1-я атака шизофрении. Стационар психиатрической лечебницы. Конфликтолиз территориального конфликта путем сделки с компанией. После этого пациент снова был «нормальным», т. е. только с одним конфликтом человек не считается особенно выделяющимся. В это время, вернее с этого времени, женский сексуальный конфликт левого полушария «завис» в пониженной активности⁵⁰.
3. Второй территориальный конфликт из-за потери рабочего места (1982), тем самым опять шизофреническая констелляция, так как сейчас опять на каждом полушарии по одному *активному* конфликту. Психиатрическая лечебница, конфликтолиз из-за стационарного пребывания. Пациент «сошёл с дистанции».
4. Третий территориальный конфликт в декабре 1984 года, опять шизофреническая констелляция, как и раньше, снова из-за потери работы. Опять стационарное пребывание в психиатрической лечебнице, конфликтолиз следует из обстоятельств. При этой новой атаке «шизофренической констелляции» пациент подробно описал нам, как это произошло:

⁵⁰Этот пример был моим первым случаем с шизофренической констелляцией, который я смог систематизировать. В то время я еще ничего не знал о «прыгании очага Хамера на противоположную сторону», если она была освобождена конфликтолизом. Эти конфликты тогда я частично узнавал задним числом, как и в любой истории болезни. Поэтому я не знаю, был ли левый церебральный (гомоэротический) конфликт территориальной области временами перенесен на правую сторону мозга, или мог ли пациент вообще воспринимать конфликт, ощущаемый в то время женским, по-мужски. Возможно ещё и то, что право-церебральные конфликты не были полностью разрешены или только кратковременно. Потому что пациент снова воспринимал «нормально». Вы видите, дорогие читатели, как основательно надо работать. Невозможно закрыть пробелы в познании, которые были 13 лет назад, путем спекуляций...

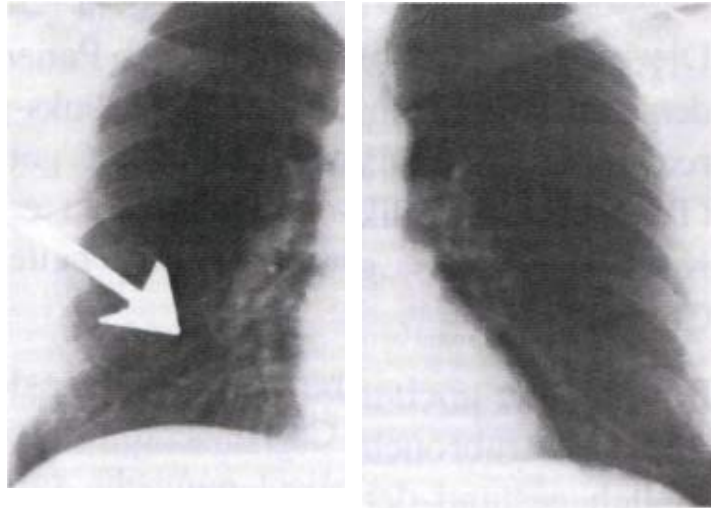
его только что уволили и на следующий день он припарковал свою машину на средней полосе аллеи, где парковались два ряда легковых автомобилей, машины каждый с радиатором друг против друга. Когда пациент сел в свою машину, он увидел, что напротив его машины припаркована машина с мюнхенским номерным знаком. Поскольку его шеф тоже был из Мюнхена и имел мюнхенский акцент, машина напомнила ему его начальника, который только вчера уволил его.

И тут его «накрыло»:

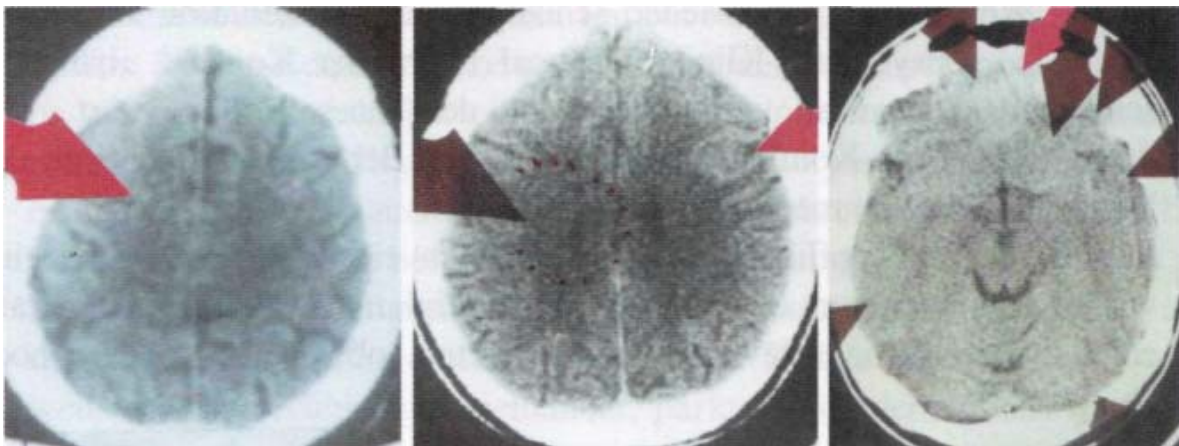
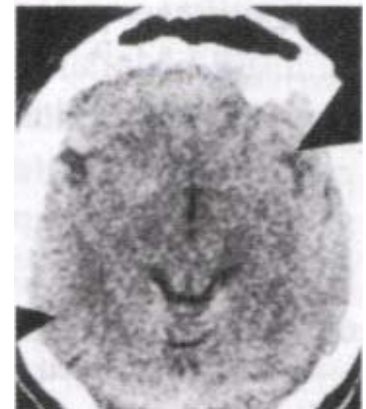Он завел машину и медленно, но непрерывно давил на стоящую перед ним машину с натянутыми тормозами назад на противоположную дорогу. То, что он сделал, было, конечно, совершенно «сумасшедшим». Люди какое-то время рассматривали его странные действия, потом позвонили в полицию. Та приехала и спросила его, к чему все это. Он не мог дать на это разумного ответа. Но когда полиция узнала, что он уже был в психиатрическом учреждении, они проявили снисхождение и снова отвезли его в то же учреждение. С тех пор дело идет о водительских правах, речь о которых ещё будет ниже. При таком поступке пациента мы можем говорить только об ассоциативной мотивации, а не о разумной. Пациент не только «сдвинул» машину, которая напомнила ему о своем боссе, но он сам «сдвинулся», потому что сам он был «двинутым - сумасшедшим»!

5. Четвертый территориальный конфликт, опять шизофреническая констелляция в декабре 1985 года, снова психиатрическая лечебница. На этот раз конфликт «зависает», хотя и ослабевает, но разрешается только при генерализированном разрешении.
6. Конфликт страха преследования весной 1986 года. Власти хотели отобрать у него водительские права.
7. Пятый территориальный конфликт (отработав один день, пациент снова уходит) и конфликт фронтального страха (повестка в суд от социального обеспечения). Пациент пострадал новым территориальным конфликтом, хотя другой все еще «висел».

Рентгеновский обзор грудной клетки с остаточным состоянием после интрабронхиальной карциномы («подчёркнутый полосатый рисунок»).



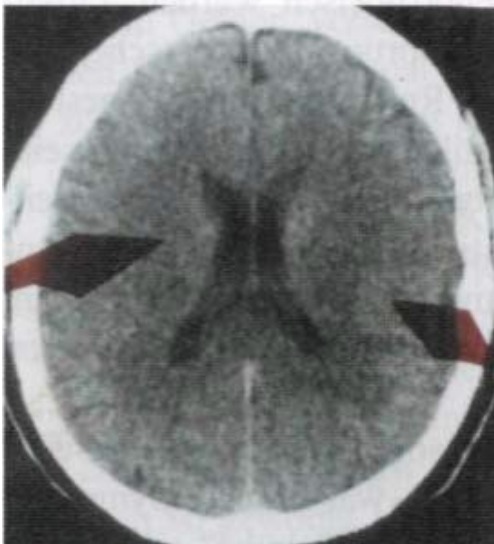
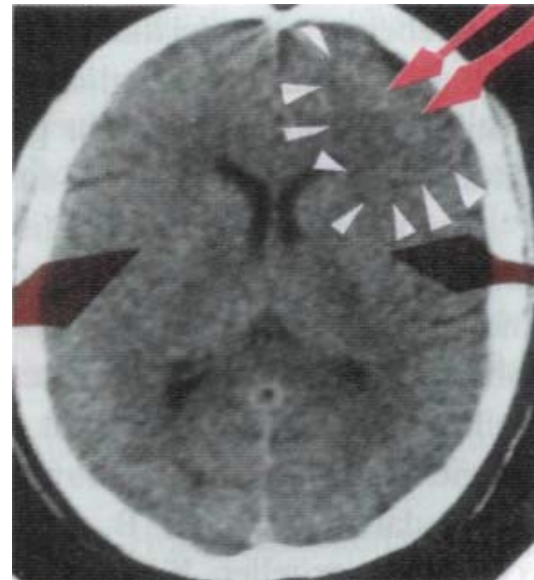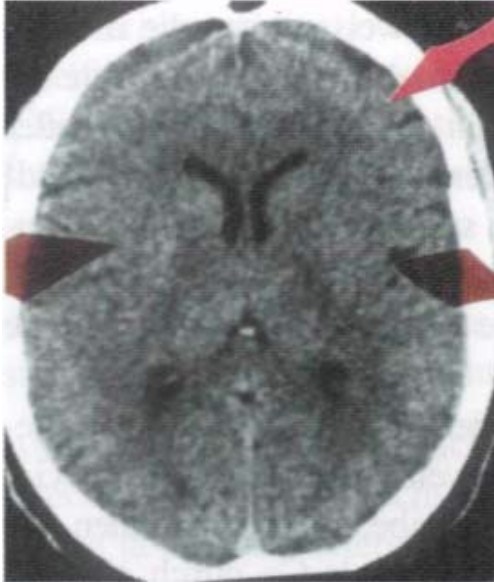
К каждому психическому статусу относится точное изучение соотношений в мозге касательно очагов Хамера, а также тщательное исследование органов, по крайней мере, принадлежащих к очагам Хамера. В этом случае я мог сказать пациенту еще до обследований, «только» на основе предыстории, то, что я подозревал найти. Рентгеновское изображение показывает тянущиеся в обе нижние доли справа и слева от сердца хилус и полосатый рисунок. Можно предположить, что это была abortивная бронхиальная карцинома. У пациента было несколько длительных фаз кашля. Рентген так и не был сделан. На КТ две стрелки указывают справа на правый периинсулярный старый очаг, соответствующий территориальным конфликтам (и бронхиальной карциноме) и лево-периинсулярный - на умеренно отёкший очаг Хамера, который слегка сдавливает левое крыло Cisterna ambiens в медиальном направлении, ответственный за «зависший» (платонический) женский сексуальный конфликт и конфликт идентичности. Физический коррелят для такого случая (карцинома прямой кишки) мы еще не нашли. С тех пор как пациент осознал систему своего заболевания, он вне себя от радости и полностью успокоился.



Вышеприведённые контрольные снимки пациента от 14 мая 1987 года показывают для чуть более опытных врачей решение лево-периинсулярного процесса. Кроме того, на правом верхнем изображении теперь хорошо видна структура парацентрального конфликта (конфликт разлуки с партнером). Этот лево-периинсулярный конфликт был «зависшим» и имел характер «конфигурации стрелковой мишени».

Но становятся ясными еще несколько других вещей:

1. Территориальный конфликт с интрабронхиальной карциномой в свежем решении. И действительно, пациент признался при опросе, что хотя последний территориальный конфликт декабря 1985 года с конца марта в течение 3-4 месяцев временно «был наполовину разрешен, потому что компания заплатила ему 10 000 марок сумму выкупа», но после этого он больше не нашел работы, и конфликт «продолжал висеть». Шизофреническая констелляция в этот период была только перекрыта антипсихотическими препаратами (Тесопрелем), но всегда присутствовала.



Левый верхний снимок: 01.04.1987 года (верхняя стрелка) показывает конфликт страха за территорию, который ещё не пришёл к решению.

Правый верхний снимок: 23.06.1987 года этот конфликт страха полностью разрешился (смотри маленькие стрелки, кромка отёка).

Левый снимок: 23.06.1987 года, обе стрелки указывают на находящиеся в решении очаги Хамера слева и справа периинсулярно.

2. Мы видим фронтально с обеих сторон два конфликта страха, находящихся в разрешении (фронтальный страх справа и страх бессилия слева). Конфликты имели каждый свой СДХ в феврале 1987 года и продлились всего 6 недель. В то время пациент должен был пойти в социальное ведомство, потому что ему должны были оформить инвалидность. Его охватил глубокий страх, который затем также разрешился при «генерализованном разрешении» всех конфликтов. Дискретные узлы страха рака на шее и кисты жаберных дуг с обеих сторон пациент обнаружил, но, к счастью, скрыл! (Январь - март 1987 года)
3. Вероятно, приходит к решению и конфликт страха преследования (см. снимок слева внизу), СДХ которого произошёл весной 1985 года. Тогда администрация сначала хотела отнять у него

водительские права. Но затем было решено, что его лицензия на вождение должна была продлеваться каждые 3 месяца.

Этот случай особенно впечатляет, и я публикую его с настоящего любезного разрешения пациента, потому что этот случай является заурядным случаем или мог бы им быть. Таких комбинаций и констелляций насчитывается сотни тысяч. К счастью, большинство из них проходят достаточно легко - «каждый время от времени может свихнуться» - но иногда, что особенно очень опасно при гомоэротической констелляции, такой женский сексуальный конфликт «зависает». Тогда такой бедный человек бежит вокруг «как неразорвавшийся снаряд», который может взорваться в любую минуту, то есть впасть в шизофреническую констелляцию. В наше время, когда пропагандируется, что «андрогином»⁵¹ быть интересно, особенно много людей рискует попасть в шизофреническую констелляцию.

Здесь, вероятно, есть не только либо-либо, как реагирует каждый человек, но и все градации. Еще одна возможная опасность заключается в том, что я, например, постоянно наблюдал, что пациентки, которые пострадали женским сексуальным конфликтом с карциномой шейки матки из-за соответствующего СДХ, каждая из них сразу становится аменорейной. Очевидно производство гормонов, то есть овуляция, управляется решающим образом из этого периинсулярного реле-центра на левом полушарии. То же самое может быть аналогично справа периинсулярно и у мужчин. Просто у женщин можно это хорошо наблюдать из-за месячных. Вполне возможно, что пациент был как бы «маскулинно заторможен» предварительно возникшим территориальным конфликтом и, таким образом, тем легче мог пострадать (и сохранить) женским сексуальным конфликтом гомоэротического характера.

Мы видим на этом примере, что представляли собой т. н. «шизофренические атаки» наших учебников: это было простое описание симптомов, в сущности, совсем неправильное. Эти «атаки», как и в нашем случае, происходят всякий раз, когда такой конфликт является «зависшим» и каждый раз к нему присоединяется новый на противоположном полушарии. На самом деле совершенно логично!?

В будущем мы должны очень внимательно следить за всеми этими комбинациями, чередованиями и констелляциями.

Запомни:

Шизофрениии как сущностного признака или свойства не существует! Существует только шизофреническая констелляция, и она в принципе носит временный характер и разрешима в любое время!

Мы, ученики магии, основательно ошибались!

Дополнение: что такое нормальность?

Когда я говорю в этой главе о «нормализации», то подразумеваю под этим разрыв шизофренической констелляции и возвращение к предыдущему состоянию в лучшем случае, если сама болезнь не оставила еще существенных следов в самооценке.

⁵¹андрогин = объединяющий в себе два пола

Например, если приведенный выше пациент был гомоэротичен, он может (со всей вероятностью) гомоэротичным (быть или) остаться, если шизофреническая констелляция исчезнет. Это и понятно. Таким образом, отмена шизофренической констелляции не «нивелирует до нормы» поведение или характер, а просто отменяется шизофреническая констелляция. Но он сможет снова ощущать себя гетеросексуальным.

И даже если все проходит удачно, такие люди находятся в очень высокой опасности по двум причинам:

1. Так как свойства характера и сочетание гормонов могут проявляться дольше, например, бисексуально, то пациент больше, чем все остальные, рискует пережить конфликты с СДХ на разных полушариях, и если они по случайности одновременно являются активными, то уже дана шизофреническая констелляция. Я считаю, что именно поэтому доля гомосексуальных и гомоэротических пациентов в заболевании шизофренической констелляции так непропорционально высока.
2. Старое и до сих пор действующее правило гласит: «Шизофреник больше никогда не будет здоровым!» Раз сумасшедший - навсегда сумасшедший! Но если **НОВАЯ МЕДИЦИНА** применима к этой области, то, я думаю, в наших учреждениях сидит бесконечное количество людей, чьи конфликты на самом деле давно разрешены, но которые к тому времени настолько привыкли к жизни в лечебнице, что даже не испытывают желания снова окунуться в трудную жизненную борьбу. Ибо они видят, что те, кто протестуют, уже подвергается двойному наказанию за кверулянтство и будут отправлены в закрытое отделение.

И именно в этом заключается нынешняя трагедия:

Ни один доктор не знает, что такое шизофрения или шизофреническая констелляция. Но каждый доктор знает, кто шизофреник!

Т. е. если честно признаться, нет никаких чётких критериев, что же точно является шизофренией, собственно говоря – но, несмотря на это все делают так, как будто бы им совершенно ясно, что этот и тот является шизофреником. И тот, кто когда-то получил эту метку на лбу, пусть даже доктор, который сделал это из легкомыслия, был настолько глуп, тот никогда больше от неё не избавится!

Теперь, если пациент, излечившийся от своей шизофренической констелляции, захочет дать понять каким-нибудь властям или врачам, что он снова здоров, он увидит только мягкую улыбку! Он просто услышит, как что-то бормочет об отсутствии самокритичности, об отсутствии понимания болезни или даже о параноидной недооценке болезни. То, что пациент действительно может снова стать здоровым, это, по-видимому, вообще находится за пределами мыслимо возможного. В лучшем случае у него может быть слабо симптоматический или даже свободный от симптомов интервал, имеется в виду до следующей так называемой «атаки» (так называемая «ремиссия»).

Такой пациент может тогда бегать от Понтия к Пилату или как отчаявшийся Михаил Кольхаас, но всегда будет считаться тем более сумасшедшим, чем дольше он бежит. - Да, если бы он был нормальным, то можно было бы понять, что он хотел пустить в ход все рычаги, чтобы доказать свое право, но с сумасшедшим это совершенно невозможно принять, и поэтому он остается сумасшедшим! - по прежней догме. После первого территориального конфликта он снова станет после конфликтолиза таким же нормальным, как и все остальные.

Данный случай основан, как говорится, на состоянии познаний 1986/87 годов.

Сегодня: Со дня открытия Новой Медицины и до сих пор было принято и/или исполнено 69 судебных постановлений для принудительного помещения в психиатрическую лечебницу - часто в зале суда – к тому же, только в 1997/98 во время моего пребывания в концлагере 4 постановления для принудительного помещения в психиатрическую лечебницу. Диагноз всегда стоял заранее: «потеря реальности». Принудительная терапия в психиатрическом учреждении была - всегда, но сегодня особенно - грозным оружием диктатуры правящей ложи, чтобы выставить противника смешным и поставить на нём штампель «больше не принимать его всерьёз». Противодействие было практически невозможно. Только потому, что я знал, как всё работает, потому что сам годами служил в психиатрической университетской клинике Тюбингена врачом, я всегда мог избежать этого извращенного террора. Однако жертвы были ужасны: «Либо Вы идёте в психиатрическую лечебницу, либо вы окончательно потеряете свою апробацию». Я предпочел «окончательно» потерять свою апробацию.

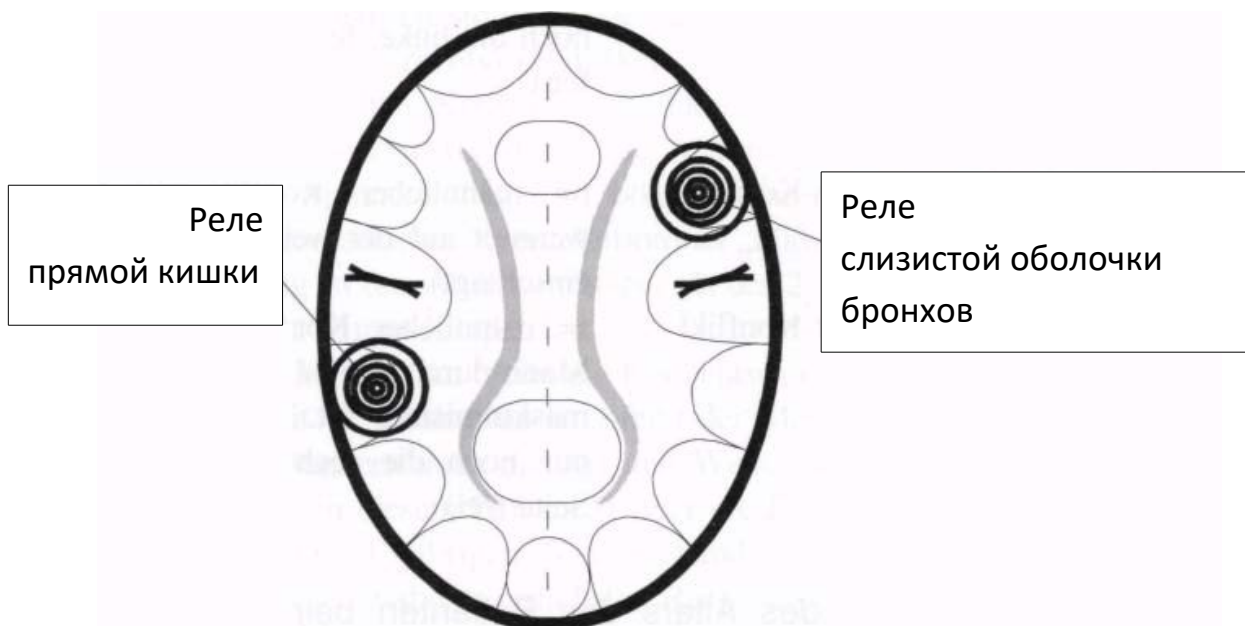
Когда в 1993 году известный как худший психиатр принудительной терапии земли Северный Рейн Вестфалия проф. Брессер должен был в зале судебных заседаний окружного суда Кельна «заклечь меня в психушку» - меня обвиняли в даче одноразовой безвозмездной информации о Новой Медицине и в подарке гипсовой шины при спонтанной фрактуре колена - произошло следующее:

В этот день утром по факсу я получил письмо от ведомственного врача доктора Штангля от 03.02.93 (см. в конце книги). В зале суда я подошел без слов с письмом ведомственного врача, председателя объединения врачей Нижней Австрии, к проф. Брессеру и положил перед ним письмо. Он прочитал его. То же самое я проделал с председателем суда Шлютером. Когда он прочитал, проф. Брессер (прозвище: «палач психиатрии») встал и сказал: «Господин председатель, я знаю, мы говорили по телефону, Вы попросили меня, чтобы я объявил обвиняемого сумасшедшим. Но я не могу этого сделать. Тогда я должен был бы объявить ведомственного врача также сумасшедшим. Я даже нахожу Новую Медицину очень логичной и понятной. Только потому, что кто-то открыл что-то новое в медицине, он еще не сошел с ума. Так что, извините, я не могу объявить обвиняемого сумасшедшим, как было желаемо». Председатель Шлютер зарычал: «Ну, тогда и не надо!»

Некоторое время спустя профессор Брессер вероятно был умерщвлён, может, из-за непослушания Ложе?»

2.6.4.13 Мифоманиакальная конstellляция

Схематический разрез головного (большого) мозга



Кортикальная мифоманиакальная конstellляция имеет постоянно такой вид на КТ мозга.

2.6.4.13.1 Возникновение мифоманиакальной конstellляции

У мифоманов всё зависит от обстоятельств возникновения мифоманиакальной конstellляции, от возраста пациента при возникновении конstellляции и от последовательности обоих конфликтов, то есть Специальных Биологических Программ.

1. Женщина правша:
 - 1-й конфликт: конфликт идентичности (= женский конфликт)
 - 2-й конфликт: конфликт страха за территорию (= мужской конфликт)
2. Мужчина правша:
 - 1-й конфликт: конфликт страха за территорию (= мужской конфликт)
 - 2-й конфликт: конфликт идентичности (= женский конфликт)
3. Женщина левша:
 - 1-й конфликт: конфликт страха/испуга (= женский конфликт, даже если ударил на мужской стороне)
 - 2-й конфликт: конфликт идентичности (= женский конфликт, хотя пациентка психически «дефеминизирована»
Ведь открыта только левая, женская сторона)

4. Мужчина левша:

1-й конфликт: конфликт неприятностей
на территории

2-й конфликт: конфликт страха за
территорию

(= мужской конфликт, даже если он
ударил на женской стороне)

(= мужской конфликт, хотя мужчина из-
за 1-го конфликта
«демаскулинизирован» Ведь свободна
только правая, мужская сторона)

2.6.4.13.2 Значение возраста пациента при возникновении особенно 2-го конфликта

С того момента, как пациент попал в мифоманиакальную констелляцию, его созревание останавливается, что происходит при всех кортикальных констелляциях. Это имеет большое значение для последующей «окраски» всей комбинационной/констелляционной СБП.

2.6.4.13.3 Значение преобладания или акцентирования одной стороны

Мы называли хронических рассказчиков лжи или мифов мифоманами. Это значило: у них есть желание постоянно рассказывать лживые сказки. Они не могут различать фантазии и реальность. Если это были священники, писатели романов или просто журналисты, то мы говорили о профессиональной мифомании⁵². Это не считалось параноидным. Общим у них у всех является одна и та же констелляция, - за исключением отороженного умышленного клеветника. Но часто «мания» выражается слабее депрессивной составляющей. Это можно было бы назвать пассионарной мифоманией.

2.6.4.13.4 Влияние последующих кортикальных СБП или СБП белого вещества или даже констелляции белого вещества

Для мифоманиакальной констелляции необходимо минимум два конфликта или две СБП. Но, конечно, есть много, если не большинство пациентов, которые имеют комбинацию из 3 и 4 или даже больше СБП, по крайней мере, временно. Эти конфликты, в зависимости от того, ударили ли они слева или справа, могут усилить манию (слева) или депрессию (справа).

Такие дополнительные конфликты не только изменяют окраску мифомании, но почти полностью её изменяют: в таком случае «возможно всё» - от безобидного параноидного выдумывания до самой злобной клеветы (при дополнительной агрессивной биоманиакальной констелляции).

Очень важно знать возраст, когда ударил 2-й конфликт, «комплектующий конфликт».

С этого момента созревание останавливается. Например, если 2-й конфликт появился в 13 лет, человек остается 13-летним! Не только лживые сказки, но и то, каким образом они распространяются и о ком (в данном случае в основном о родителях) несут затем почерк 13-летнего ребенка. Такие «дети», даже если им 20, 30 или 40 лет, могут изобретать и распространять самые авантюрные истории, очерняющие репутации своих родителей. Затем, в 30 или 40 лет, они садятся за стол родителей с величайшим самомнением – «мне же 13!» Если их поймать на их лживых историях, они отвечают только: «Ну и что?» Через час они распространяют следующие клеветнические истории...

При «чистой» мифомании речь идёт о безобидных дружелюбных выдумщиках и фантазёрах, которые придумывают сказки и, следовательно, никому не причиняют вреда. Тогда часто считается, что они одаренные фантасты, интроверты, чувствительные люди с богатым внутренним миром. Но как только новый активный очаг Хамера возникает в реле неприятностей на территории, так что дополнительно возникает агрессивно-биоманиакальная констелляция - независимо от того, когда, - этот безобидный фантазер может стать злобным, агрессивным клеветником.

⁵²мифомания = болезненная склонность ко лжи

С нашими пациентами с мифоманией, - столько же есть и с «мифо-депрессией», у которых перевешивает депрессивная сторона, - мы тоже должны действовать как усердные работники.

Это распространяется на любую СБП, особенно на комбинационную СБП, то есть шизофреническую констелляцию.

Необходимо остерегаться желая разрешить эти констелляции, по крайней мере, коры головного мозга, легкомысленно. Они являются защитой для пациента, который не накапливает конфликтную массу во время кортикальной констелляции. И если депрессивная (левая) сторона не перевешивает, пациент чувствует себя явно комфортно.

Поэтому мы должны знать, у кого (мужчина или женщина, правша или левша, перед менархе, до или после менопаузы, во время принятия или без противозачаточных таблеток, во время беременности или в период лактации, в каком возрасте 1-й конфликт и в каком 2-й (комплекующий) конфликт), когда, кто, как, при каких обстоятельствах и что ударило как СДХ. Мы также должны знать, были ли оба конфликта постоянно или временно активными, и был ли до этого один конфликт активен в течение некоторого времени.

Всегда важно, чтобы мы контролировали себя по КТ мозга, если они существуют, и по возможным результатам органов.

Изначально эта высшая математика комбинаций и констелляций, в которой, несмотря ни на что, пациент является начальником процесса, очень трудна, тем более что находящегося в констелляции пациента нелегко заставить говорить о себе, не говоря уже о том, чтобы вообще завоевать доверие.

Медицина снова становится искусством, самым прекрасным и честным в этом мире.

2.6.4.13.5 Пример: Типичная мифоманиакальная констелляция

Эта молодая пациентка 23 лет является типичным примером не чисто мифоманиакальной констелляции.

У неё есть, как Вы увидите, кроме того, аутистическая констелляция, постмортальная констелляция, лобно-затылочная констелляция, жестокий конфликт разлуки, конфликт обрушения самооценки, конфликт укуса, конфликт страха/отвращения, конфликт страха преследования и др...

Это выглядит очень драматично, является драматичным, но, к счастью, очаги Хамера - почти все активные – почти не набирают конфликтную массу. Такие случаи попадают все рано или поздно в наши психиатрические клиники, ...как только родители или другие родственники перестанут платить.

Эта пациентка попала в мифоманиакальную констелляцию в 13 лет. Никто точно не знает, где и по какому поводу она поймала все эти очаги Хамера и СБП. Большинство из них направлены против матери, как это обычно бывает в 13 лет. Уже на протяжении 10 лет она везде рассказывает самые удивительные лживые сказки о своих родителях, особенно о матери, кстати, очень умной и доброй женщине.

Пациентка борется и борется, не окончила школу, ни дня не работала всерьез. Она добилась своими лживыми сказками, что родители финансируют ей небольшую квартиру и платят содержание. Вечером в 9 часов она идет на дискотеку, гудит там до тех пор, пока последний гость не уйдет. Потом она спит до обеда.

Если Вы спросите меня о терапии, то она не может состоять том, чтобы небиологическим образом приставить к ней долговременно дядю болтуна по имени психолог или психотерапевт. Госпитализация также не является альтернативой. Причислить ее как раннюю пенсионерку в

армию социальных случаев также не может быть серьезно обсуждена как возможность. Даже разговоры: «... она же не нуждается ... и... ей бы так было хорошо ...» тоже ничего не принесёт, потому что у пациентки действительно есть свои конфликты. Мы должны просто определить, что эта молодая девушка уже в 11 или 12 лет (1-й конфликт) и потом в 13 лет (мифоманиакальная констелляция) выпала из биологического кода.

Если такое торможение в созревании еще имеет в природе свой временный смысл, чтобы вывести индивида из жестокой территориальной конкуренции и дать ему шанс, то в нашем небиологическом цивилизованном обществе уже невозможно обнаружить никакого смысла, кроме отсутствия смысла может быть, которое еще дальше уводит нас от нашего биологического кода.

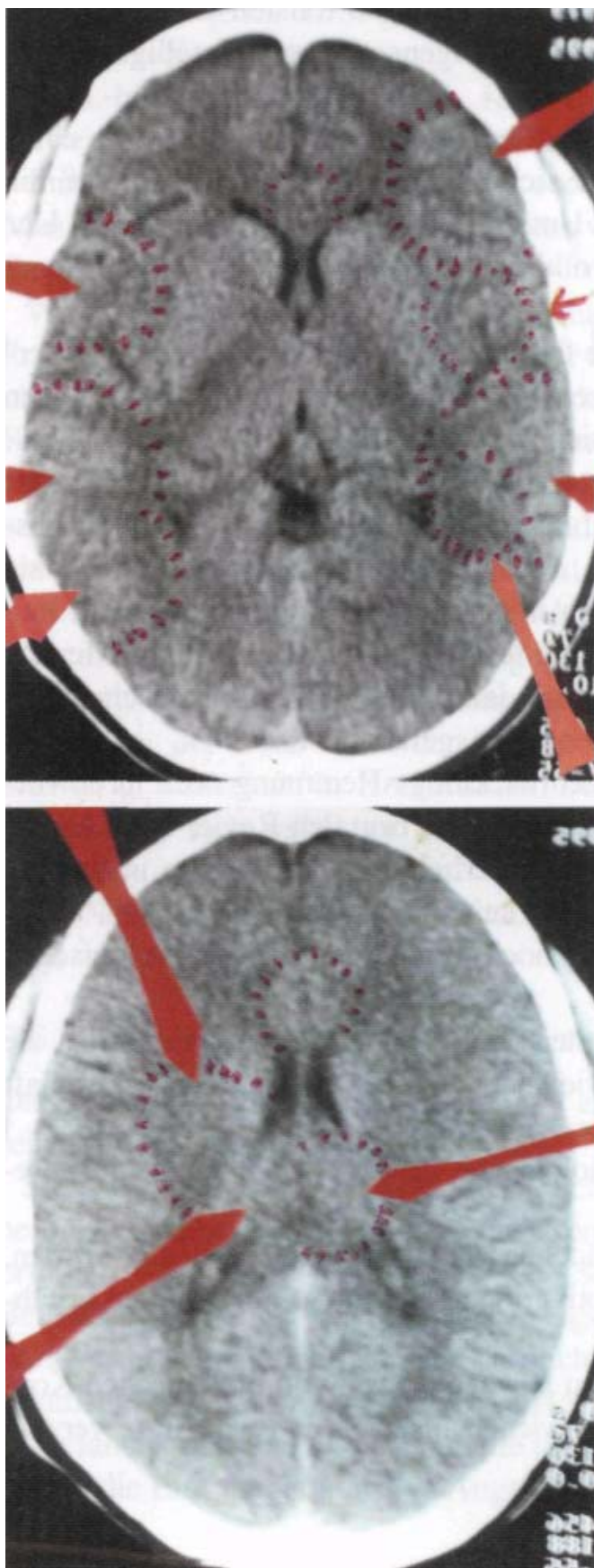
Конечно, я знаю, что бедную мать это не утешит, что когда-нибудь, возможно, наше цивилизованное общество будет реформировано. Помощь ей нужна сейчас.

Тем не менее: как бы выглядела биологическая «помощь» (= терапия)?

В природе такая девочка, пожалуй, давно стала бы матерью. И ей потребовались бы все инстинкты и мотивации, чтобы прокормить и вырастить своего ребенка.

Никогда бы не дошло до таких залпов биологических конфликтов. Мы должны действовать там, где потерпели неудачу врачи.

Это размышление может Вам, дорогие читатели, показаться дешёвкой. Но если Вы достаточно долго об этом поразмышляете, Вы это поймёте.



(2-й снимок: стрелка слева сверху) образует шизофреническую конституцию белого вещества (мегаломания). Отметить стоит ещё активный жестокий конфликт разлуки (левая нога) с матерью (2-й снимок: правая стрелка).

Это случай, когда пациентка не хочет говорить о себе. Надо это уважать.

2-я стрелка (внизу слева) и 1-я стрелка (вверху справа) образуют мифоманиакальную конституцию (очаг Хамера в реле прямой кишки и в реле слизистой оболочки бронхов).

Стрелка в левом верхнем углу означает: сексуальный конфликт. Молодая женщина полностью фригидна, хотя у нее, из-за активных кортикальных конфликтов справа, есть менструация.

Сексуальный конфликт и территориальный конфликт (маленькая средняя стрелка справа) образуют постмортальную шизофреническую конституцию (маниакально-депрессивная).

Конфликт страха/испуга (3-й снимок: стрелка вверху слева) и конфликт неприятностей на территории (1-й снимок: 3-я стрелка справа) составляют аутистическую конституцию (часами напролет гудит на дискотеке, «просто так»).

1-й снимок: 3-я стрелка слева снизу маркирует (наполовину находящийся в разрешении) женский территориальный конфликт маркировки.

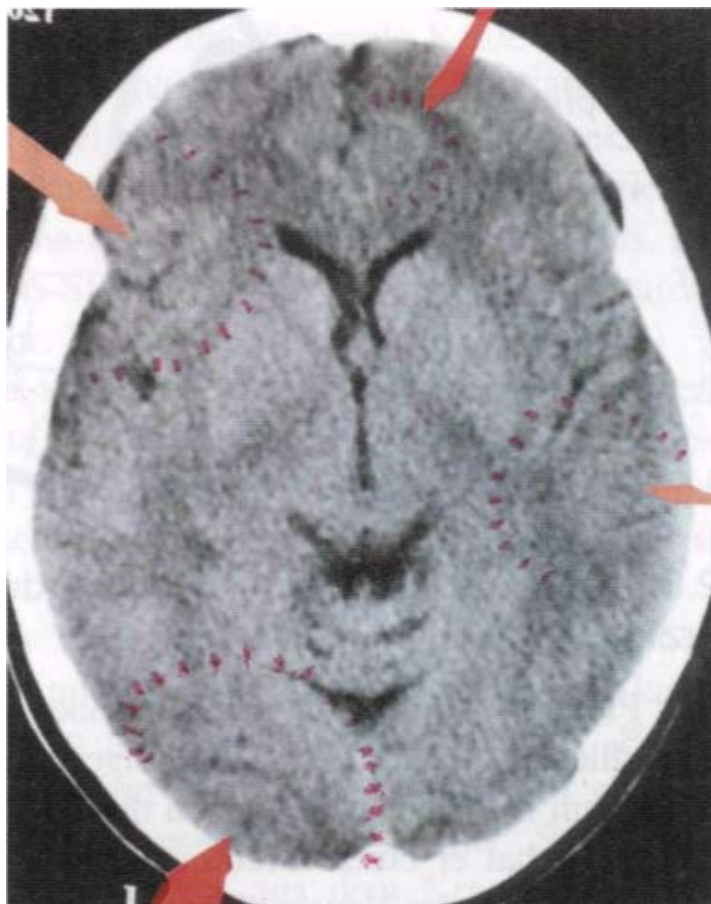4-я стрелка справа снизу указывает на активный конфликт обрушения самооценки в левом тазу (остеолиз), который вместе с активным конфликтом обрушения самооценки для правого грудного отдела позвоночника

Тяжелый активный центральный конфликт в центре для сахара, затрагивающий как пониженный сахар (конфликт страха и отвращения), так и повышенный сахар (конфликт протivления).

На 3-м снимке мы можем хорошо видеть 4 очага Хамера: Правая верхняя стрелка: конфликт укуса (всегда хочет «укусить» мать).

Левая верхняя стрелка (очаг Хамера в реле гортани) и правая нижняя стрелка (реле неприятностей на территории; желудок или печеночные и желчные протоки или и то, и другое) образуют аутистическую констелляцию, которая делает мифоманию агрессивно злобной.

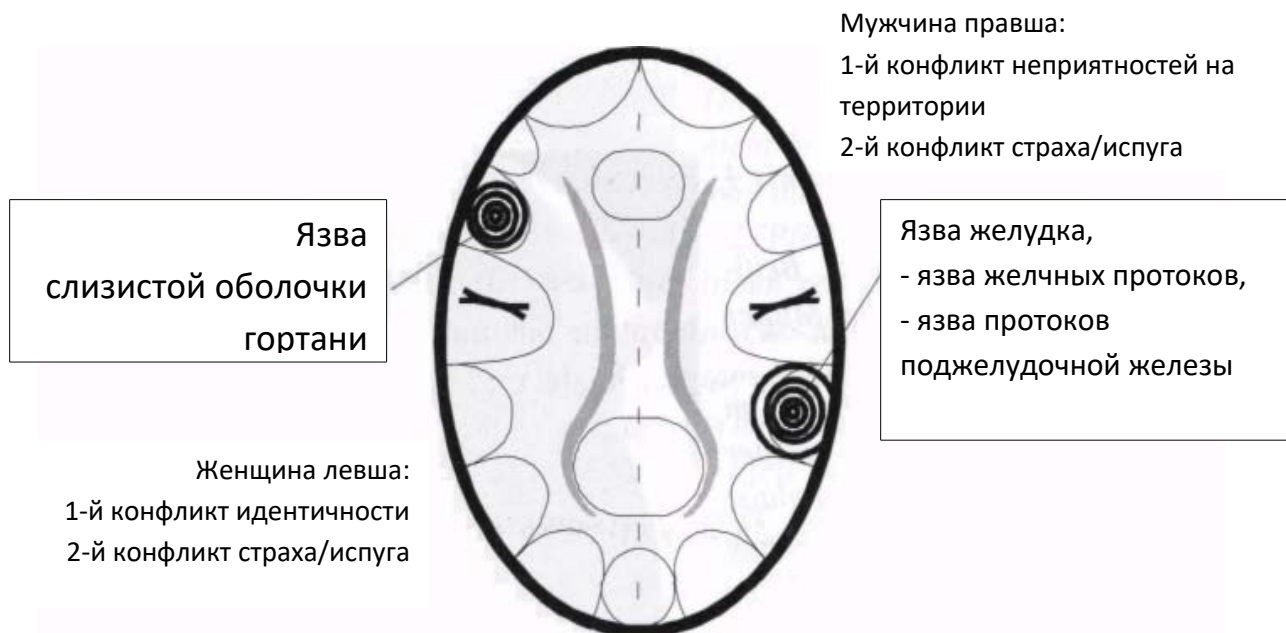Наконец (нижняя стрелка слева) мы видим огромный страх преследования, в основном касающийся вещи и явно активный! Вместе с конфликтом укуса он образует слабую шизофреническую фронтально-окципитальную



*констелляцию. Слабо поперечную шизофреническую потому, что при конфликте страха преследования (*chiosmoodes nervus opticus* = зрительный нерв) поражаются задние половины сетчатки, обращенные к партнеру (вправо), в то время как конфликт укуса затрагивает мать. Мы можем очень много узнать из этих снимков (см. более поздний раздел «агрессивно-биоманиакальная констелляция» и о фронтально-окципитальной констелляции»).*

2.6.4.14 Аутистическая конstellляция

Схематический разрез головного (большого) мозга



2.6.4.14.1 Пример: Аутизм из-за ссоры с врачами в больнице

Пациент, чьи фотографии приведены ниже, на самом деле очень дружелюбный, общительный и умный человек. В действительности он совсем не подходит под аутиста в том виде, как его ранее конструировали психологи. И все же он пережил ужасный аутизм, из которого он смог выйти благодаря знанию Новой Медицины. Сегодня он снова такой же здоровый, как и все.

В середине 1995 года в «школе тай-цзи», которую пациент и его жена посещали в своё свободное время, произошла большая ссора между учителем и женой пациента. Пациент встал на сторону жены, и теперь тоже был атакован учителем. Для пациента это был СДХ неприятностей на территории. С этого времени он больше не ходил в школу. Дело имело судебные последствия, которые пациент выиграл в январе 1996 года. Это было решение.

В феврале была диагностирована желтуха, гепатит. Сделали еще одну КТ, которую больше не выдали, на которой обнаружили (старую) печеночную карциному. С тех пор пациент больше не работал.

Теперь, конечно, это был уже не «гепатит», а «карцинома печени с повышенным показателем трансаминазы», которого обычно при карциноме печени нет. Но прежде чем сказать ему об этом, хирурги вставили ему 3 трубки в печень «с целью оттока желчи». Поскольку ему не объяснили правильно то, что хотели сделать, это так взволновало его, что он пострадал новым конфликтом неприятностей на территории.

С новой конфликтной активностью отек в желчных протоках также в значительной степени прекратился, и желчь снова потекла.

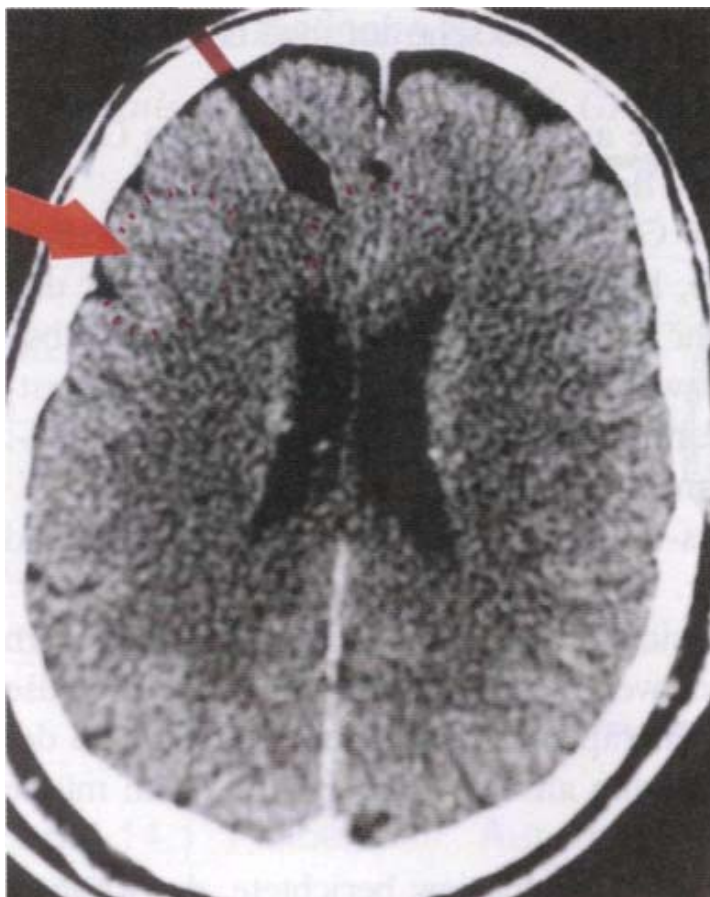И вот теперь, когда из трубки уже не текла желчь, и пациент ругал врачей дилетантами, те вытаскивают тяжёлую артиллерию и заявляют, что в любом случае больше ничего нельзя сделать, это рак печени.

Мгновенно пациент пострадал двумя новыми конфликтами, конфликтом страха/испуга (гортань) - и, таким образом, попал в аутистическую констелляцию, - а также раком толстой кишки вместе с раком сигмы и карциномой груди справа.

Он впал в полный аутизм, тупо сидел и смотрел перед собой и практически не говорил больше ни слова. Мы называем это кататонией.

КЛ: После 5 месяцев, - которые сегодня он практически больше не может вспомнить, - проведённых дома, потому что его умная жена забрала его домой, он узнал от терапевта Новой Медицины, что доктор Хамер не считает то, что с ним случилось, сильно плохим. Надо просто найти конфликты.

И тут с него, как он сообщил в видео-интервью, спало колдовское заклятие. Он как бы выплыл из другого мира, который он с трудом может вспомнить. Но его жена сообщила об этом очень подробно. Это было, как будто кто-то прикоснулся к нему волшебной палочкой. Через несколько часов он снова был совершенно нормален, как и раньше. Тогда, сразу после возвращения домой из больницы его жена вынула у него все трубки, потому что там, где нет желтухи (= пожелтение кожи), трубки больше не нужны. Сейчас, правда появился «остаточный гепатит» от 1-го прерванного гепатита и 2-го гепатита, которые из-за констелляции накопили совсем мало конфликтной массы и «массы органа». «Старую карциному печени» мы быстро объяснили ему, СДХ для карцином колона и сигмы также. Они, по-видимому, длились 5 месяцев, были также решены и он перенёс туберкулёз с ночным потоотделением, то есть настоящее биологическое исцеление. Конфликт был некрасивым, лживым делом, связанным со ссорой с врачами. У пациента сегодня всё очень хорошо.

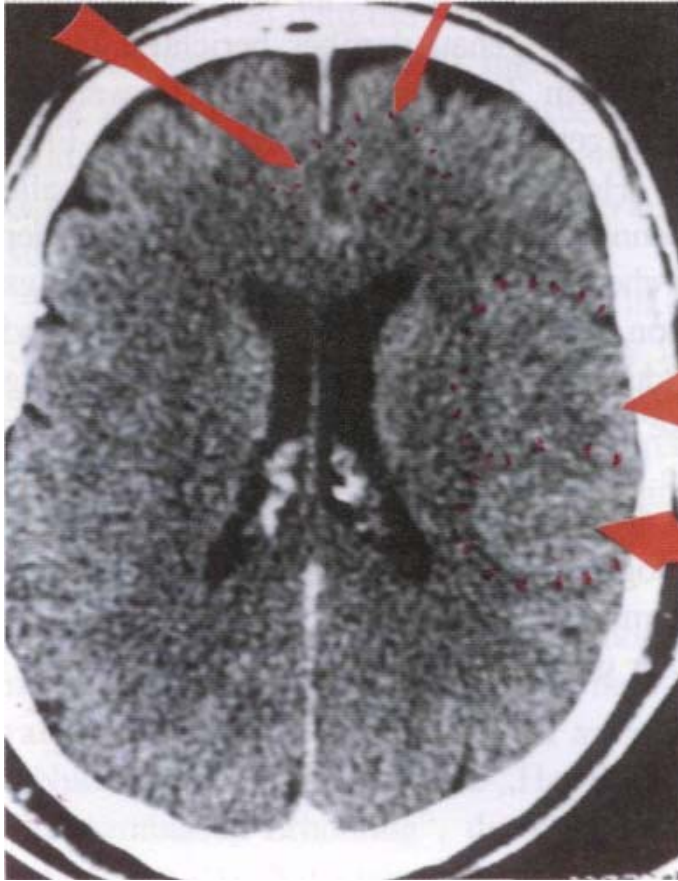

2-й конфликт:

Стрелка слева (толстая стрелка): конфликт страха/испуга, в результате констелляция аутизма, активный!

Стрелка слева фронтально (сверху): конфликт страха/отвращения, активный.

Если бы неприятности на территории затронули слизистую желудка, то пациент, вероятно, получил бы булимию. Мы говорим тогда о двойной шизофренической констелляции.

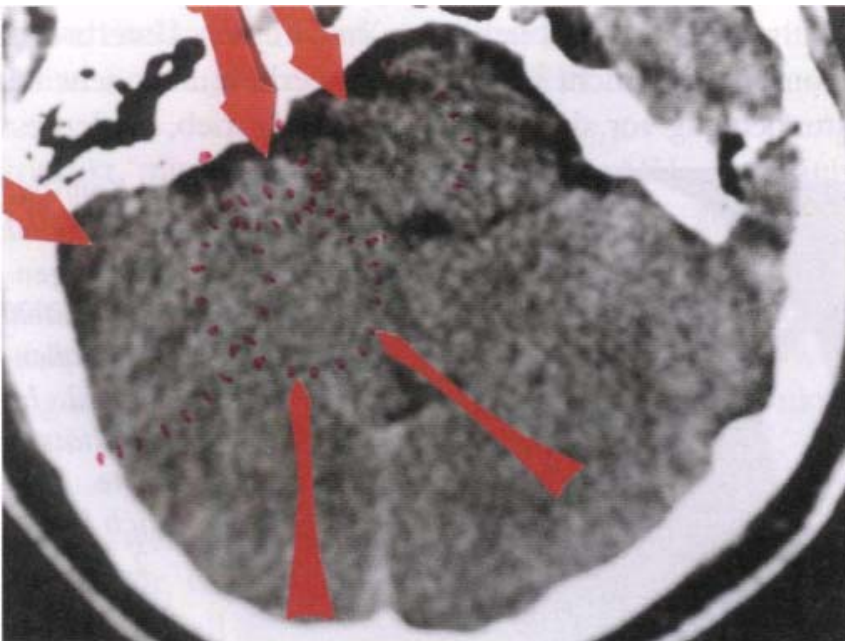


1-й конфликт:

Правая стрелка снизу: конфликт неприятностей на территории.

Средняя стрелка справа: территориальный конфликт, активный.

Верхняя фронтальная стрелка: конфликт противления и конфликт фронтального страха.



1-я стрелка сверху слева: карцинома толстой кишки, активная (страх, больше не в состоянии абсорбировать пищу).

2-я стрелка сверху слева: карцинома сигмы, уже старый рубец, снова в рецидиве (не в состоянии выводить пищу).

3-я стрелка: карцинома груди, была замечена только в виде узелка (общий человеческий конфликт, ощущаемый по-женски из-за 1-го территориального конфликта и конфликта неприятностей на территории).

Узкие стрелки снизу: показывают (ещё активные!) реле брюшины. (Ему хотели

делать все новые операции).

2.6.4.14.2 Пример: Аутистическая констелляция

(Смотри этот пример также в разделе «синдром карциномы собирательной трубки»)

У этой пациентки левши следует упомянуть только 2 конфликта, а именно те, которые вызвали шизофреническую констелляцию аутизма.

1-й СДХ:

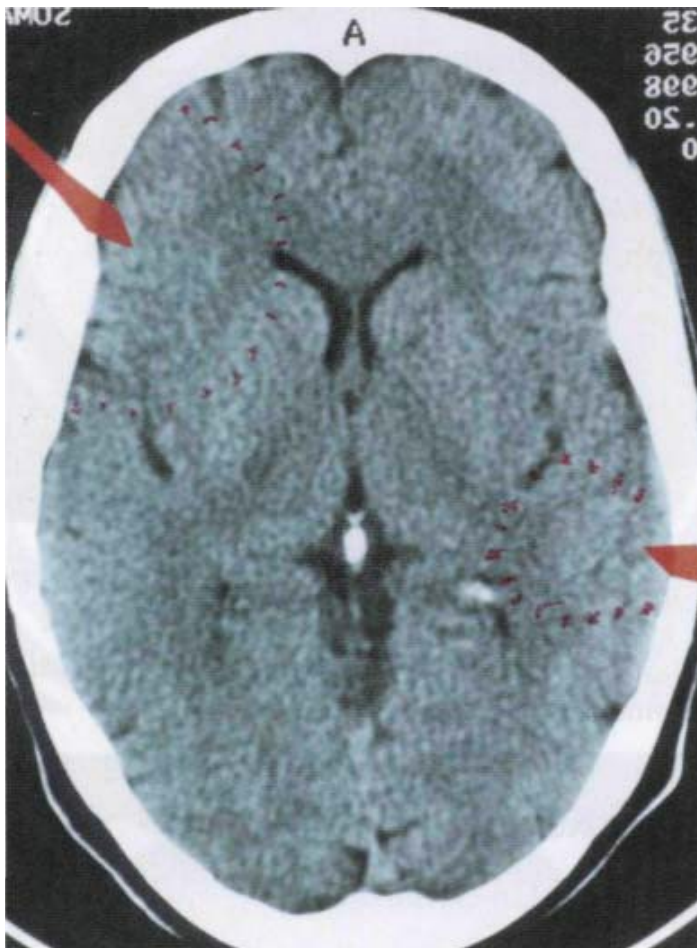1-й конфликт у женщины левши случился в 12 лет. С 6 лет у неё был «друг», к которому она привязалась. Неожиданно он вдруг не захотел ничего о ней знать. Она пострадала конфликтом идентичности с язвой желудка и депрессией.

С тех пор сначала 6 лет (до первого интимного друга), а потом еще 4 года она была в общей сложности 10 лет в депрессии.

2-й СДХ:

Вскоре после первого СДХ она поссорилась с матерью. Мать при этом кричала так, что это дошло «до мозга костей». Пациентка перенесла конфликт страха/испуга. Она даже сейчас часто слышит этот голос во сне.

С тех пор она была – и остаётся – с короткими перерывами в аутистической констелляции не всегда постоянно, но очень часто. Она высиживает тогда часами как курица яйца, у неё нет тонуса, она депрессивная и как прикованная.



1-й конфликт: Правая стрелка: в реле слизистой оболочки желудка активный очаг Хамера (из-за леворукости).

С 12 лет присутствуют с более или менее кратковременными перерывами: депрессия, конфликт идентичности, потому что любимый 12-летний друг её оставил.

2-й конфликт также в 12 лет. Мать накричала на неё «своим пронзительным голосом» так, что она пострадала конфликтом страха/испуга.

С тех пор: когда отношения с кем-либо прекращались, и она слышит пронзительный голос матери (и даже если это только по телефону), она снова мгновенно в аутистической констелляции, сидит тогда часами и

навязчиво размышляет тупо перед собой, неспособная прекратить навязчивые размышления.

2.6.4.15 Шизофреническая констелляция в коре головного мозга при одном СДХ с двумя частичными биологическими конфликтами

Мы, ученые, совершаем ошибки, я тоже. Можно считать себя счастливым, если не пришлось совершить фундаментальных или принципиальных ошибок. Одна из таких полу ошибок заключалась в том, что, говоря о «центральных конфликтах» в своих предыдущих книгах, я имел в виду особенно серьезный биологический конфликт. Это хотя и была правда, но не в том смысле, как я это имел в виду.

В действительности такими центральными или парацентральными конфликтами, захватывающими области обоих полушарий, являются те, которые психически также охватывают области матери или ребенка и партнера вместе. Это мы уже видели на примере в главе об остановке созревания при шизофренической констелляции.

Итак, если любимая жена с ребенком (детьми) оставляет своего мужа, или муж с ребенком (детьми) оставляет свою жену при драматическом СДХ, то мы видим либо

- а) центральный конфликт с кольцами стрелковой мишени в очаге Хамера, которые охватывают полушарие матери/отца и ребенка и полушарие партнера вместе. Такой центральный конфликт или парацентральный конфликт еще не создал бы шизофреническую констелляцию в смысле определения, потому что второе условие (полушария вибрируют по-разному) не выполнено, либо
- б) при одном и том же СДХ два разных очага Хамера в двух полушариях. Решающее значение имеет только то, как пациент воспринимает СДХ в этот момент. В последнем случае пациент или пациентка имеют шизофреническую констелляцию коры головного мозга так, как если бы с самого начала это были два разных Биологических Конфликта.

Дальнейшую дифференциацию мы должны сделать, если мать или отец могут перестать воспринимать или только частично воспринимать своего взрослого ребенка как «дитя», особенно если последние ведут себя явно враждебно по отношению к ним. Тогда очаг Хамера тоже может представлять собой центральный или парацентральный конфликт, причем центр очага Хамера тогда, конечно, расположен на преимущественно воспринимаемой стороне.

Но и здесь СДХ может появиться одновременно как два частичных конфликта. Тогда, конечно, возникает вполне «нормальная» шизофреническая констелляция.

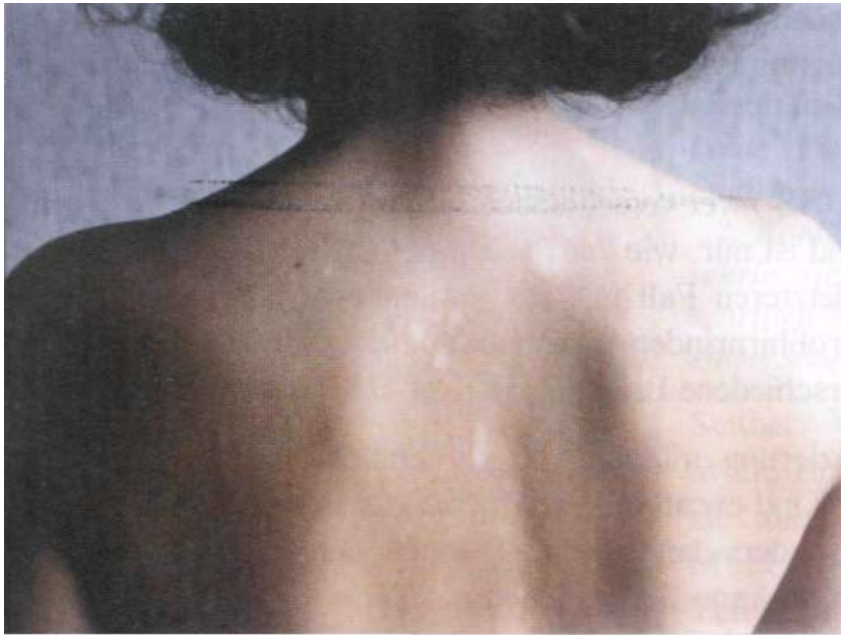Для многих поначалу трудно себе представить различие т. н. областей территории. Ведь эти области территории, женские и мужские, или слева и справа, в зависимости от руки пациента или пациентки имеют определенную последовательность, хотя изначально они тоже были совершенно нормальными двигательными (например, бронхиальная мускулатура или мускулатура гортани) или сенсорными конфликтами (например, интима коронарных артерий или коронарных вен).

Но нормальная поперечнополосатая мускулатура нашего скелета и нормальная сенсорика нашей кожи в каждом случае однозначно связана с матерью или ребенком, а с другой стороны, с партнерами. Эту разницу надо хорошо запомнить. Эти последние связаны с рукой, но не имеют ничего общего с гормонами, климаксом или тому подобным. Они зафиксированы раз и навсегда.

Следующие примеры должны пояснить вышеописанное:

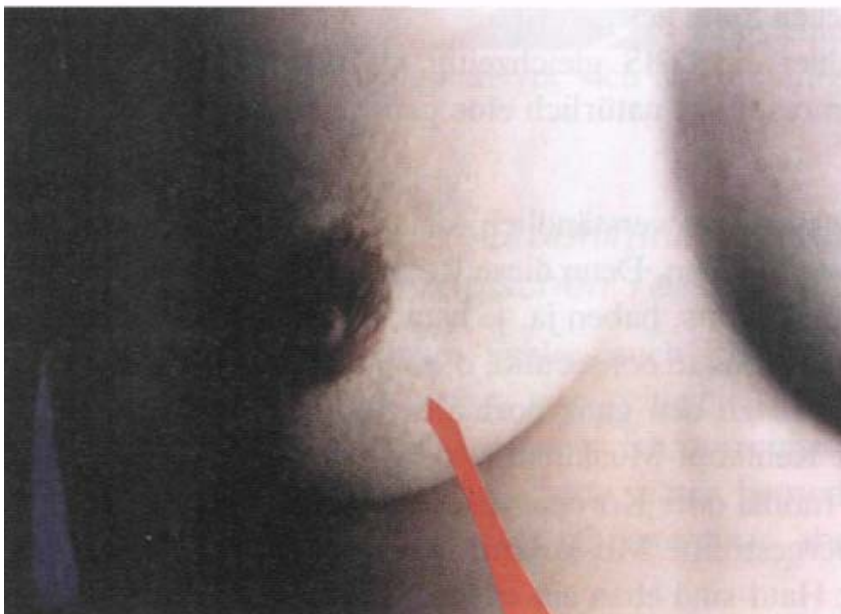
2.6.4.15.1 Пример: Витилиго – жестокая разлука с другом и сыном

32-летняя мать, которую покинул друг, одновременно похитивший 10-летнего сына.



На этом снимке с двух сторон от срединной линии мы видим пятна витилиго (жестокая безобразная разлука).

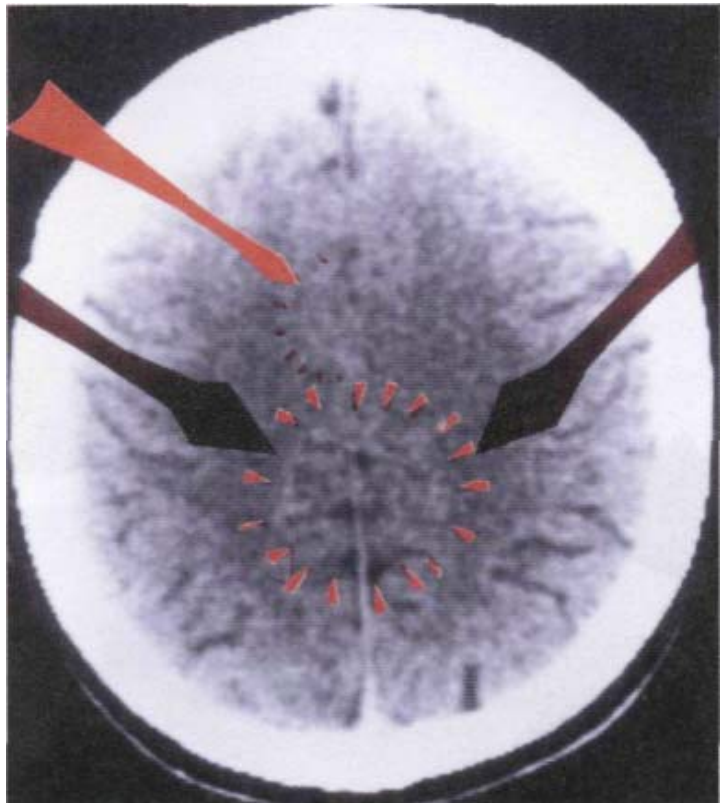
Пятна витилиго справа относятся у этой матери правши к другу, левые к сыну.



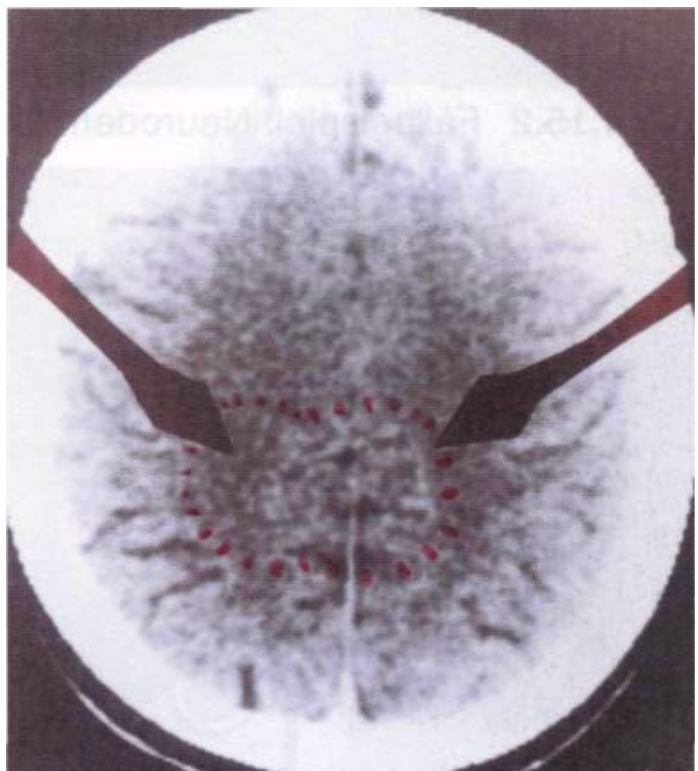
На этом снимке пятно витилиго от срединной линии правого соска относится к другу.

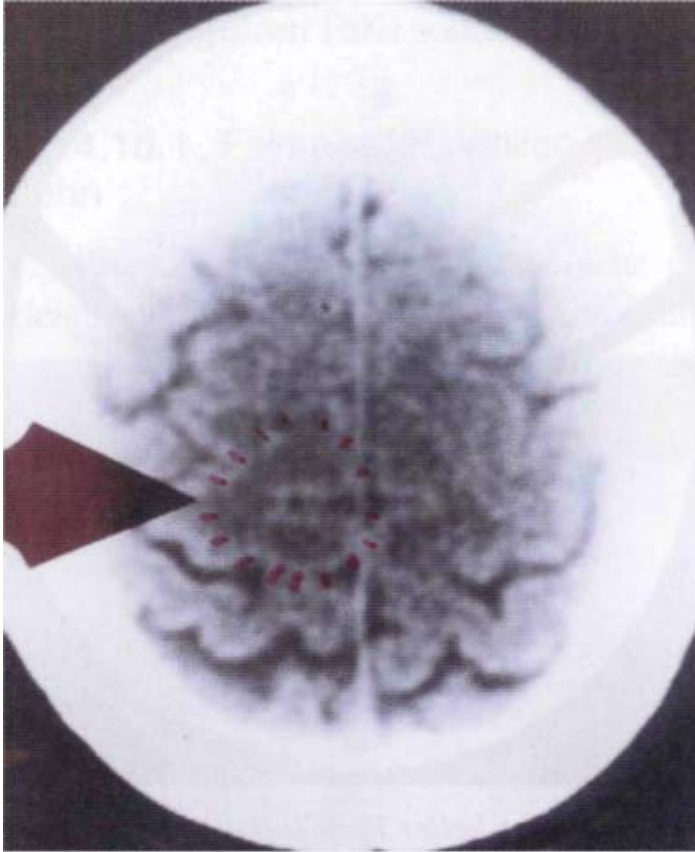
КТ мозга: центральный конфликт разлуки, при более внимательном рассмотрении парацентральный конфликт, потому что центр очага Хамера расположен справа (для левой стороны тела, то есть для сына). То, что область вокруг правого соска, на КТ налево дальше кнаружи, также относится к нему, можно увидеть по активным кольцам, расположенных дальше снаружи, которые можно особенно хорошо распознать фронтально от этого очага Хамера.

Фронтально от этого интенсивно отмеченного сенсорного очага Хамера мы видим «половину очага Хамера» для моторики правого бедра = ноги для партнера, соответствующего легкому параличу ноги партнера (верхняя яркая стрелка слева).



Мы видим центральный конфликт разлуки (правая стрелка), который включает в себя разлуку с ребенком (левая сторона тела, правая сторона мозга) и с партнером (правая сторона тела, левая сторона мозга) пациентки правши (преимущественно активный).

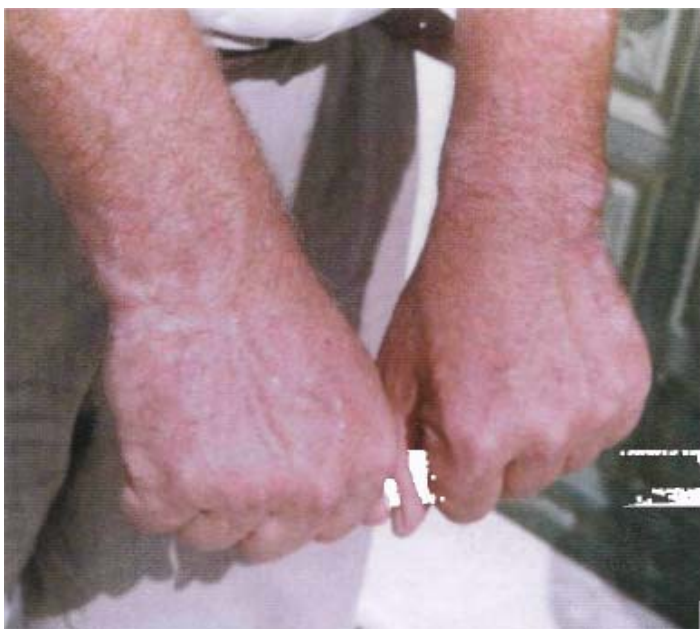



Еще дополнительно мы видим на этом изображении в верхней части мозга левый очаг Хамера в активности для друга (перекрывание).

Если бы мы нашли такой процесс на верхней стороне кожи, и если бы один из двух очагов находился в решении, а другой в активности (перекрывание), то мы говорили бы о псориазе. Но здесь поражена нижняя сторона наружной кожи (витилиго!).

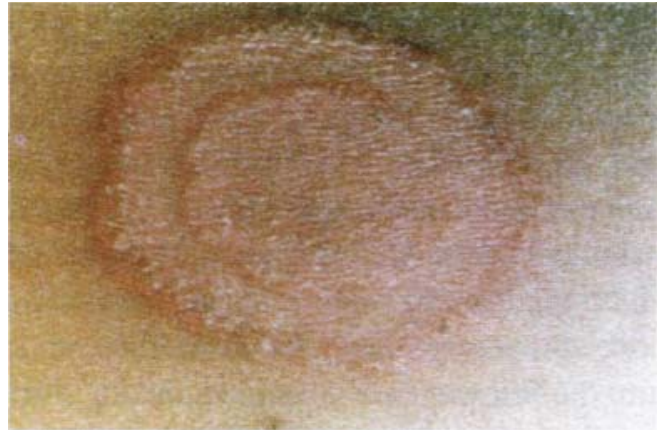2.6.4.15.2 Пример: Нейродермит



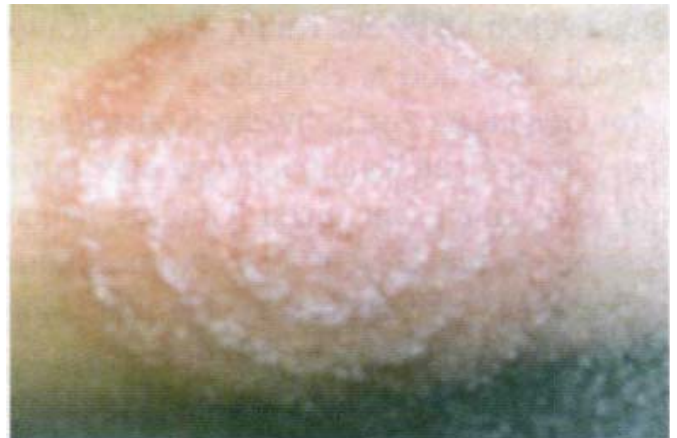Атопический дерматит (нейродермит) в PLC-фазе на внешней стороне обеих рук у отца правши, которому пришлось сопротивляться своей взрослой 45-летней дочери (тыльной стороной ладони), отодвигать её, т. е. отделиться. Дочь много лет боролась с ним злобным образом. В момент скандала = СДХ он воспринимал эту дочь на 80% как (враждебную) партнершу и только на 20% как ребенка. Соответственно, проявление на тыльной стороне правой руки в 4 раза сильнее (партнерша), чем левой (ребенок).

При такой большой разнице СДХ должен был ударить с 2 различными очагами Хамера на обоих полушариях на каждой стороне отдельно, поэтому мгновенно вызвал шизофреническую констелляцию коры головного мозга.

Очаг нейродермита в PLC-фазе. Мы видим очаг Хамера органа, который как раз начинает отекает, то есть кольца становятся красными.



При прогрессирующем восстановлении весь очаг Хамера органа отекает, и отекающие кольца скоро исчезнут в общем отеке.



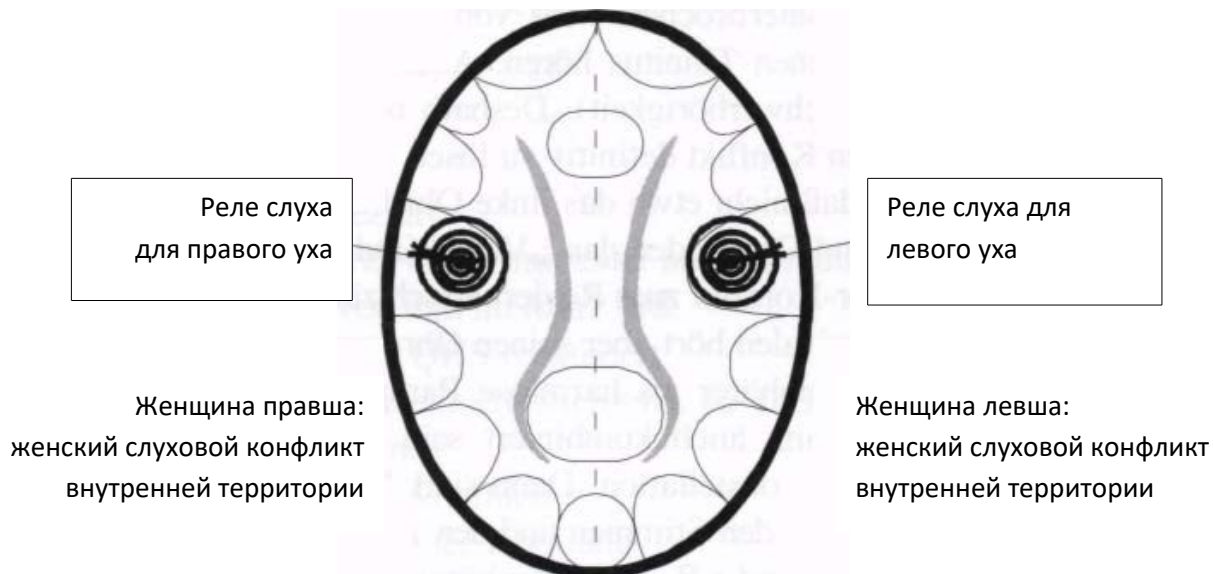
2.6.4.16 Шизофреническая слуховая констелляция с шумами или голосами в голове (тиннитус) с обеих сторон, т.н. «голоса в голове»

(ранее т.н. параноик)

Схематический разрез средней полости черепа

Мужчина левша:
слуховой территориальный
конфликт

Мужчина правша:
слуховой территориальный
конфликт



Слуховой конфликт = Кто-то не верит своим ушам

Стоило прежде пациенту неосторожно «признаться», что слышал или ещё слышит один или даже несколько голосов, то психиатрический диагноз тут же готов: параноидная шизофрения! Нужно только записать в больничный лист: «Vox! – Голоса!». Тогда пострадавший в большинстве случаев «погиб» на всю оставшуюся жизнь, и становится случаем для психиатрического учреждения!

В Новой Медицине голоса в голове – это, в общем, не что иное, как двойной шум в ушах, только вместо одного или двух шумов в ушах постоянно или часто слышны один или два голоса. Это всегда голос или голоса, которые пациент слышал во время СДХ слухового конфликта, когда он не верил своим ушам. Если звук акустического СДХ был треском, грохотом, шумом, жужжанием или шумом двигателя, то он слышит именно это.

В отличие от констелляции парения, пациенты, у которых шум в обоих ушах или голоса в обоих ушах или шум в одном и голоса в другом ухе, страдают. По старой номенклатуре здесь тоже присутствует «маниакально-депрессивное помешательство». Так как слуховой конфликт также может относиться к территориальным конфликтам (биологически говоря, владелец территории «слышит» соперника), по крайней мере, в более широком смысле, то пациент также может быть более маниакальным или более депрессивным, в зависимости от того, какова акцентуация конфликта.

Так и здесь при необходимости терапия должна проводиться очень осторожно вместе с пациентом. Прежде всего, необходимо обязательно обратить внимание пациента на то, что в фазе восстановления он больше не будет слышать затронутые частоты (только на время PLC-фазы). Это называется «резкое падение слуха». Конечно, не так уж редко бывает, что фаза восстановления часто прерывается рецидивами. Тогда пациент, возможно, снова может слышать шум в ушах. Но тогда падение слуха может продолжаться в течение многих лет (тугоухость). Вот почему важно найти СДХ и окончательно решить конфликт.

Интересно здесь то, что необязательно левое ухо у правой должно быть «ухом матери/ребенка» или «ухом отца/ребенка». Слуховой конфликт можно причислить к территориальной области, когда слышат голос соперника территории, но не верят своим ушам. Обычно тех, кто слышит голоса, рассматривают как безобидных параноиков, но их шизофреническая констелляция может быть также комбинирована, например с еще одной агрессивно-биоманиакальной констелляцией. Тогда они уже не безобидны. Ибо они твердо *верят* голосам и приказам этих голосов. У многих религиозных фанатиков, например, присутствуют «голоса в голове».

Что происходит с нами, когда мы слышим голоса во сне? Вероятно, мы терпим краткосрочные рецидивы слухового конфликта, причем на противоположной стороне мозга висит либо активный слуховой конфликт (т. н. «банк») в СА-фазе или другой кортикальный конфликт. Ведь для такого «слухового сновидения» достаточно уже того, что один из двух конфликтов конstellляции – это слуховой конфликт. Поскольку «сон-рецидив» одного конфликта, как правило, очень кратковременный, после пробуждения остаётся уже только один активный конфликт и тем самым сразу же появляется дистанция к происшедшему, т. е. пострадавший сразу знает: это был сон!

2.6.4.16.1 Пример: Голоса в голове

1-й СДХ 1986 год:

Пациенту было 20 лет, в армии, у него была подруга (Ульрика), у которой был друг. Пациент принял это. СДХ для него было то, что она обоих своих друзей обманула с третьим. Для него это было невыносимым. Она рассталась с ним.

- а) территориальный конфликт (лево-церебрально)
- б) конфликт страха за территорию (лево-церебрально)
- с) слуховой конфликт

В то время он был маниакальным.

2-й СДХ 1990 год:

В 1988 году новая подруга – но в голове всё ещё была Ульрика, с которой у него были первые интимные отношения. С новой подругой у него продлилось до 1989 года (1,5 года).

Но половину этого времени она была за границей.

Она бросила его. Это снова ужасно поразило его.

С тех пор он был преимущественно подавлен.

- а) территориальный конфликт
- б) конфликт неприятностей на территории
- с) слуховой конфликт

3-й СДХ = двойной рецидив:

С 1994 по 1998 год (март) он был с новой подругой, Кэрл.

СДХ: она ушла от него в марте 1998 года.

Из-за этого возобновились 1-й и 2-й СДХ.

Маниакально депрессивный: до небес ликующий, до смерти опечаленный.

С этого времени он слышал голоса!

- а) рецидив обоих территориальных конфликтов
- б) рецидив обоих конфликтов неприятностей на территории
- в) рецидив обоих слуховых конфликтов

НАСЛЕДИЕ НОВОЙ МЕДИЦИНЫ, ЧАСТЬ 2

Он всегда слышал «язвительные голоса», которые звали его по имени: «Ха-ха, у подруги есть другой...»

В середине августа 1998 года Анне «призналась» ему, что она беременна от него. «Я был раздвоен, совершенно не подготовлен».

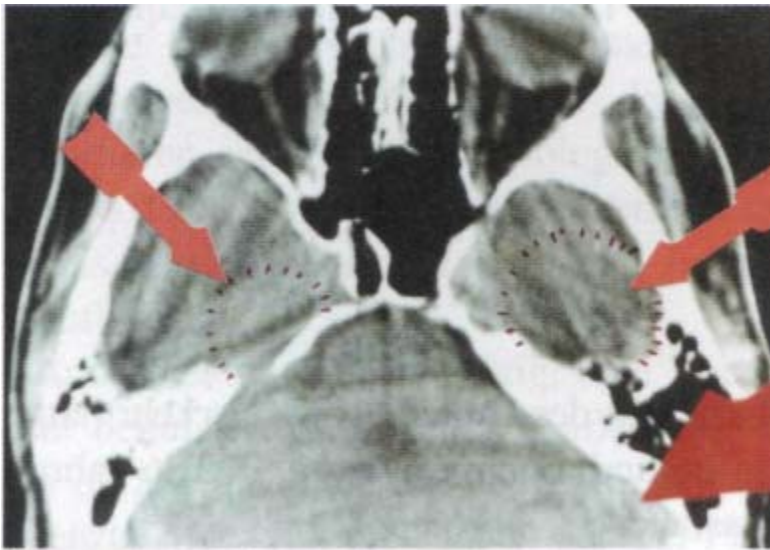
С тех пор как подруга Кэрол рассталась с ним в марте 1998 года, «моё мышление изменилось. Я постоянно навязчиво размышлял о том, как другие люди, с которыми я имел дело, реагируют или думают».

Рецидив 1 и 2, а именно усиление обоих конфликтов во время крупной ссоры с Анне в конце октября 1998 года, когда он намеревался с насилием подступить к ней.

Анне вышвырнула его из дома и прекратила отношения.

Так как голоса в голове, ранее существовавшие, стали просто невыносимыми, он добровольно отправился в психиатрическую лечебницу.

Диагноз: параноидальная галлюцинаторная шизофрения с голосовыми галлюцинациями.

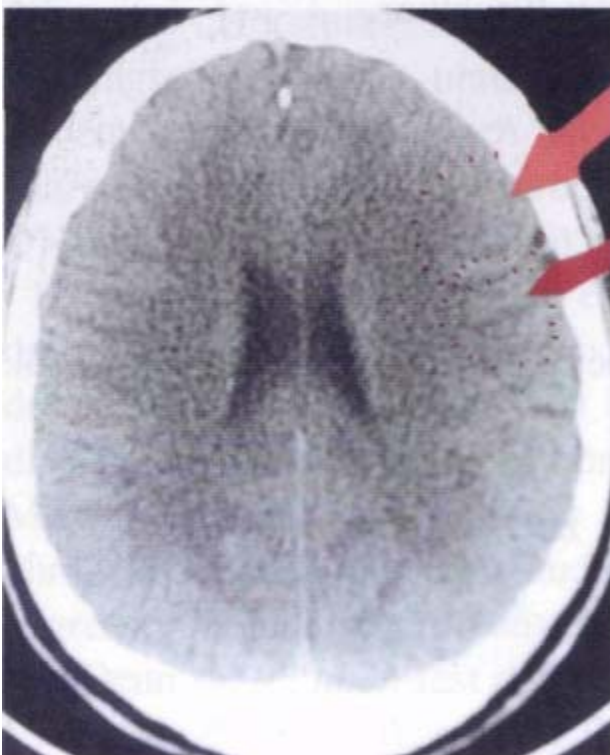

Левая стрелка: 1-й слуховой конфликт, активный очаг Хамера.

Правая верхняя стрелка: 2-й слуховой конфликт, активный очаг Хамера.

С этого момента «голоса в голове» (параноидальная галлюцинация).

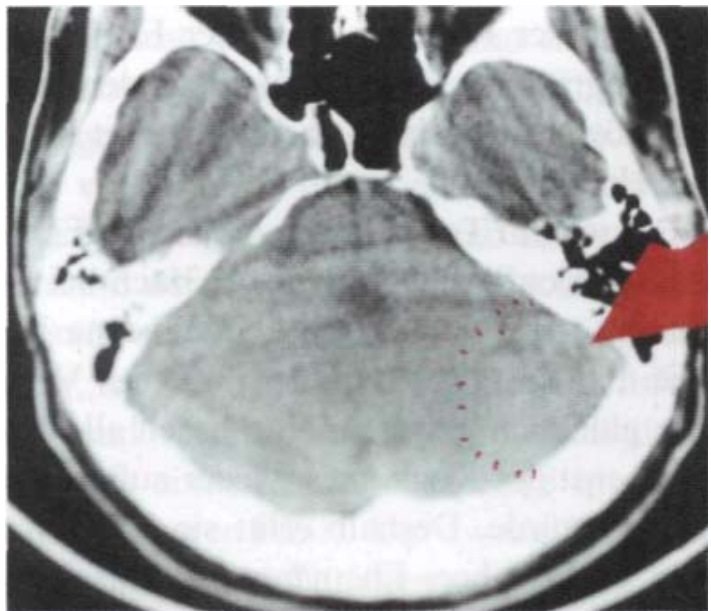
Правая стрелка снизу: смотри разрез мозжечка.



1-я стрелка справа сверху: конфликт неприятностей на территории, активный очаг Хамера.

2-я стрелка справа: территориальный конфликт, активный очаг Хамера.

Стрелка справа: полурешённый очаг Хамера в области мозжечка для левой груди (= полуженское реагирование).

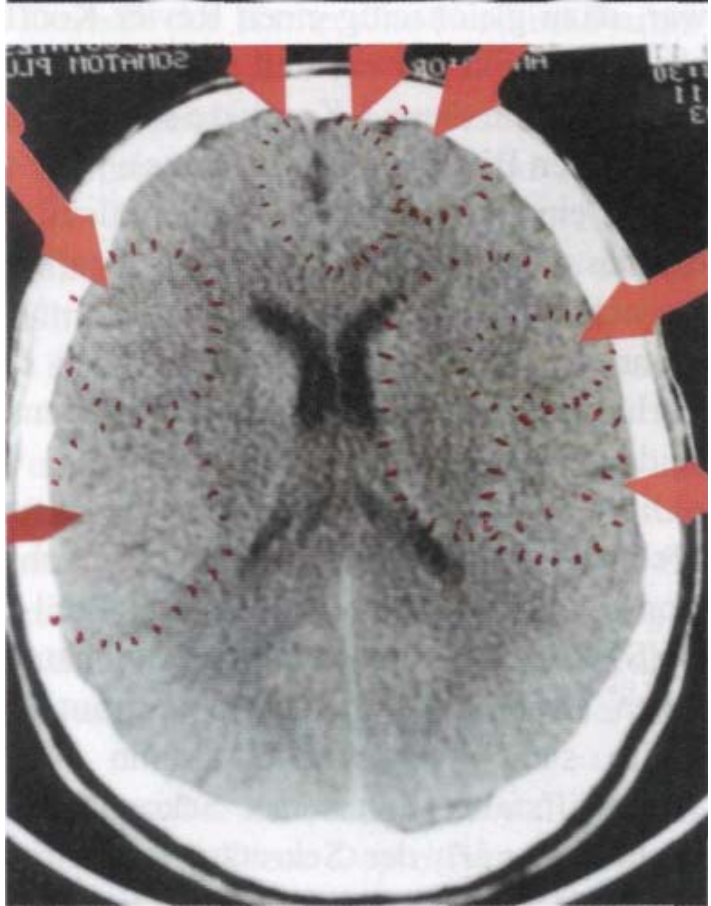


Обе верхние стрелки: активный парацентральный конфликт «нельзя укусить» (зубная эмаль).

2-я стрелка справа: активный очаг Хамера, конфликт фронтального страха.

3-я стрелка справа: большой территориальный конфликт, конфликт страха за территорию и неприятностей на территории, все очаги Хамера активны.

2-я стрелка слева: конфликт страха за территорию у левши, активный очаг Хамера.



3-я стрелка слева: территориальный конфликт у левши.

Вместе двойная шизофреническая кортикальная констелляция, констелляция парения (территориальный конфликт слева и территориальный конфликт справа) и постмортальная маниакально-депрессивная констелляция Казановы.

2.6.4.16.2 Пример: На протяжении 5 месяцев шизофреническая констелляция и депрессия после смерти мужа

Эта пациентка 55 лет из Швейцарии – богатая женщина. Хотя богатые люди гораздо реже страдают от СДХ с постоянным конфликтом, чем бедные люди, потому что многие проблемы можно урегулировать с деньгами. Но если речь идет о сохранении этих денег, то и богатые люди страдают от конфликтов так же, как и бедные люди.

У этой пациентки муж умер после банкротства компании. Решение для него состояло в том, что он кое-как в значительной степени спас от этого свои личные активы. Через несколько недель он умер от сердечного приступа.

Из-за его смерти 55-летняя жена пострадала от СДХ территориального конфликта. Этот конфликт обрушился на нее сразу 3 раза. С одной стороны, только что пережитое банкротство все еще глубоко сидело у нее в костях, как говорится. Кроме того, отношения двух супругов были вполне счастливыми. Теперь все рухнуло. Кто знает, не проснется ли призрак банкротства снова и не унесет ли все с собой в водоворот. Поэтому она пострадала 1-м человеческим территориальным конфликтом вокруг потери мужа, который «выпал из территории своей начальницы», дополнительно территориальный конфликт из-за имущества. К этому добавился как 3-й конфликт одного и того же СДХ ужасный страх перед будущим. Все эти 3 конфликта ударили справа (смотри три стрелки справа на первом изображении).

Но беда редко приходит одна: через неделю после смерти мужа, когда пациентка была в полной конфликтной активности и уже стремительно похудела, секретарша мужа, младше на 10 лет, доверилась ей, что за последние полгода у нее были особенно интимные отношения с мужем пациентки. Между ними была настоящая любовь.

Пациентка, которая уже была в постоянной симпатикотонии, снова застыла как замороженная, и ей буквально перехватило дыхание (женский сексуальный конфликт с карциномой гортани, нижняя стрелка слева). В то же время с этим новым СДХ добавился ужасный страх, потому что два человека, которым она доверяла больше всего, предали ее. Она представила себе, как ее муж последние полгода во время каждой «деловой поездки» проводил медовые дни со своей секретаршей. Но теперь она не могла доверять и секретарше. У неё появился ужасный страх (1-й КТ-снимок, средняя стрелка слева).

С этого момента у пациентки возникла констелляция *шизофрениии*. Она сама говорит, что в течение следующих 5 месяцев она была настолько полностью сбита с толку, что на самом деле она должна была бы находиться в психиатрическом учреждении. Кроме того, с момента смерти мужа у пациентки появилась глубокая депрессия и она была в высшей степени подвержена самоубийству, что в ее окружении приписывалось горю. Так, например, она вдруг помчалась

посреди ночи за 800 км в дикой панике по автобану к дочери, так как она боялась, что могла убить себя.

Но вышло еще жестче: посреди этой 6-кратной, можно почти сказать «тотальной конфликтной активности большого мозга» произошла самая страшная наследственная ссора со сводным зятем. Однако это было как бы запрограммировано, так как супруги все до этого имели другие семьи и теперь у них были «мои дети, твои дети и наши дети». Этот конфликт («я не верила своим ушам») снова ударил по пациентке как двойной конфликт. Одна сторона медали была «конфликт информационного куска» («Я ждала тщетно информации, которую я хотела»), который вызвал т.н. «акустическую невриному», что означает не что иное, как очаг Хамера в ядре нерва statoakusticus (последнее изображение, верхняя стрелка). Второй стороной медали был конфликт смерти от голода с членами семьи из-за денег, типичный «конфликт печени». Поэтому очаг Хамера в стволовом мозге справа (последнее изображение, нижняя стрелка).

Как пациентке удалось выйти из двух своих первых основных конфликтов, для любого специалиста является загадкой, а для психиатра – чудом.

У пациентки была хорошая подруга, на которую она могла положиться. Она и ее биологические дети поговорили с ней, устроили примирение с секретаршей, которая извинилась. Финансы стабилизировались.

Тем не менее, остается чудом, что пациентке удалось выбраться из этого замкнутого круга. С ней случилось то, о чём говорят «дуракам везёт». Как видно по КТ мозга, последнее дело (ссора из-за наследства со сводным зятем) и сегодня ещё не окончено, но уже вырисовываются первые мягкие отёки, так наз. перифокальные отеки вокруг печёночного очага Хамера в мосте справа.

С момента разрешения сексуального конфликта (ноябрь 1985 года) пациентка снова была «нормальной», но все еще подавленной. Эта депрессия быстро пропала после разрешения территориального конфликта (декабрь 1985 года). К тому времени потеря веса 15 кг.

Но почти все было напрасно, потому что, когда пациентка все хуже и хуже слышала (и жаловалась на печень), врачи сделали ей компьютерную томографию мозга, нашли «невриному слухового нерва», сразу же добавили «печеночный очаг» («большая невринома слухового нерва») и хотели немедленно оперировать. Я же настоятельно отсоветовал ей это. С тех пор, конечно, как показывают проверки, очаг Хамера, или лучше очаги Хамера, в стволовом мозге не выросли, да и не могли расти, но конфликт еще не окончательно разрешен, он сильно ослаб, вероятно, даже временно разрешен. А фаза разрешения еще создаст трудности. Пациентка снова набрала вес с декабря 1985 года, в последнее время она также слышит лучше, показатели печени (фаза восстановления = гепатит, от территориального конфликта), как говорят, стали лучше. Следует отметить, что после депрессии у пациентки также был сильный кашель. Кроме того, в то время у нее были узлы страха рака на шее, которые, однако, не были признаны карциноматозными. К тому же в этот конфликтный период у пациентки был очень хриплый голос.

На этом примере, составленном из заурядных конфликтов, можно узнать еще очень многое.

Во-первых, пациентке крупно повезло, что ни один из ее раков (внутрибронхиальная карцинома, карцинома гортани, карцинома кисты жаберных дуг на шее и карцинома печени) не был обнаружен. Это избавило ее от дальнейших потрясений, с которыми она вряд ли справилась. Аргумент, который я привёл ей, что клетки мозга вообще не могут делиться, поэтому невринома слухового нерва также не может расти, поразил ее, а также врачей, которым она сказала то же самое в качестве обоснования того, что она не хочет быть оперированной.

Но важно в этом случае видеть, что каждый человек может стать «шизофреником» в течение часа, да секунды. Сохранит ли он с этого момента навсегда метку «шизофреника», в нашем

обществе опять-таки зависит от того, будет ли этот диагноз когда-нибудь установлен официально (так же, как и рак). Если бы это произошло, всё сложилось бы совершенно иначе, пациентка была бы лишена дееспособности. Наследственные распри, которые она теперь, кажется, с трудом взяла под контроль, полностью обернулись бы против нее, смерть была бы предрешена. Пациентка постоянно ощущала опасность и всегда говорила: «Мой сводный зять хочет меня убить».

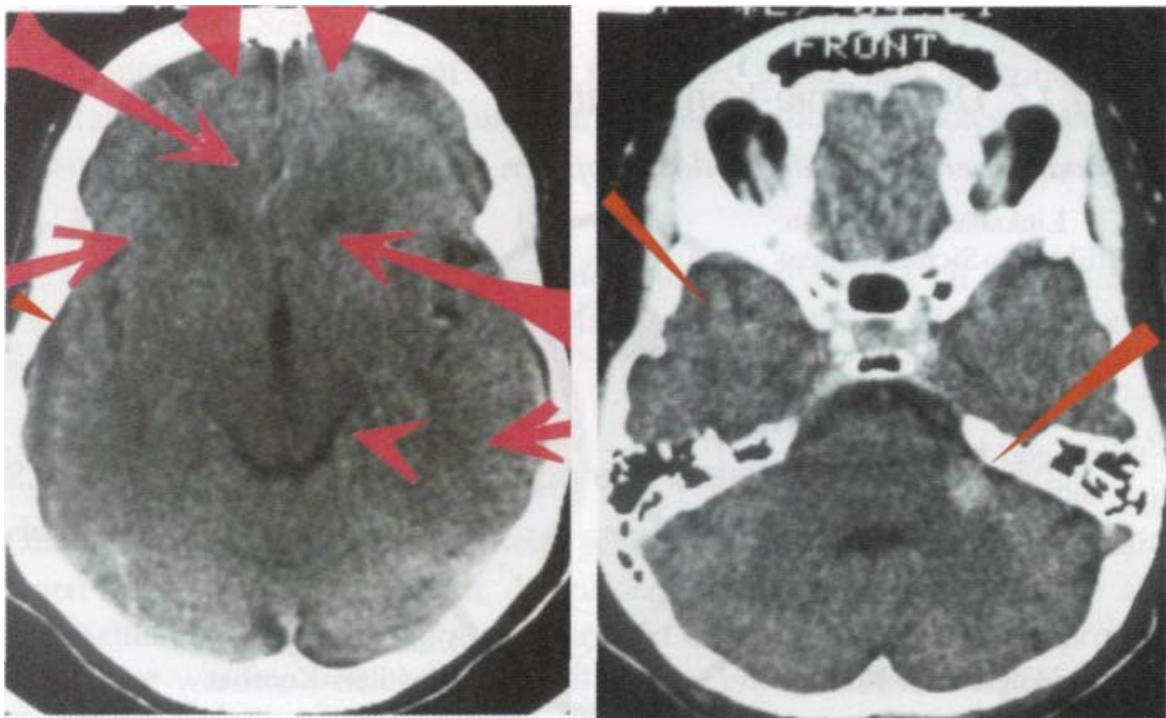
Этот случай показывает очень ясно и понятно, что так наз. шизофрения не имеет ничего общего с наследственностью или так наз. «эндогенностью»⁵³, как сегодня принято. Это всего лишь

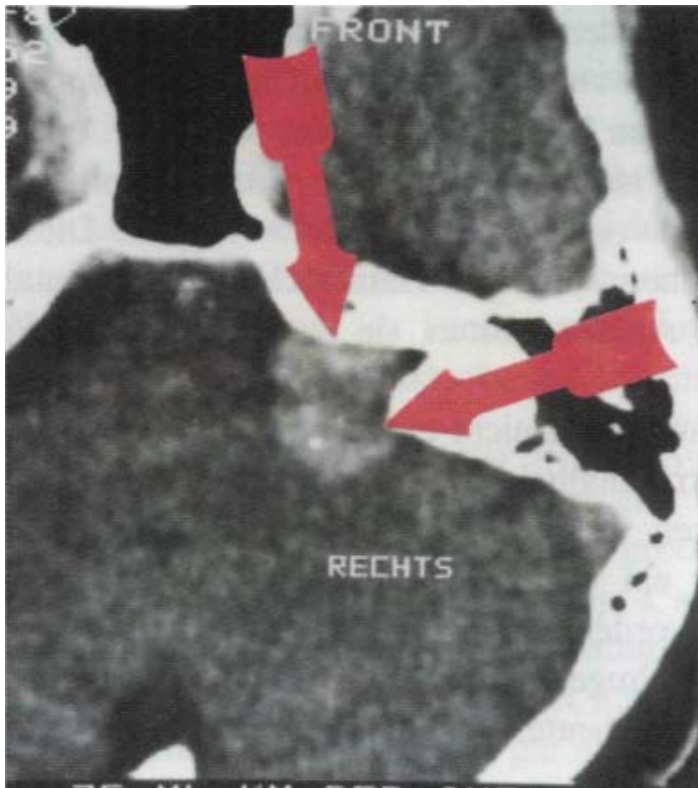⁵³эндогенный = исходящий изнутри, возникающий внутри

несчастливая, но биологически разумная констелляция. Потому что эта пациентка к тому времени была одним из самых нормальных людей, каких только можно себе представить. Эта констелляция может возникнуть по целому ряду факторов. Видно, насколько родственны депрессия и шизофрения, но только как *распространённость констелляции!* Так же и «начальница», которая уже реагирует по-мужски, потому что она далеко за пределами менопаузы, и поэтому может пострадать территориальным конфликтом, если ее муж, порядочный и любимый, делавший (почти) всё, что она говорила, убежал из её территории и умер. Но та же начальница может также отреагировать женско-сексуальным конфликтом, если случай соответственно драматично неприемлем, и если кора правого полушария уже «закрыта» активным конфликтом. Эта пациентка пострадала ещё и очагами Хамера на обоих полушариях фронтально справа и слева из-за ужасных страхов, она была как бы «вдвойне шизофренична».

То, что соответствующие раковые заболевания не были обнаружены, было благом и облегчило всё дело с криминалистической точки зрения. То, что эта пациентка при её многочисленных конфликтах не пострадала центральным конфликтом, было для нее еще одной удачей, потому что иначе она стала бы «драматично бросающейся в глаза» и была бы помещена в учреждение. Таким образом, она была не совсем нормальной только для своего ближайшего окружения.

Эта женщина преодолела все. Сегодня спустя 14 лет с ней все в порядке.





Левый верхний снимок

Стрелки справа: конфликт страха за территорию и конфликт неприятностей на территории.

Большая стрелка: конфликт неприятия.

Стрелки слева (сверху вниз): конфликт бессилия, конфликт укуса (невозможность укусить, дентин), сексуальный конфликт со слуховым конфликтом (она не верила своим ушам, когда секретарша мужа призналась в истории любви).

Правый верхний снимок:

Левая стрелка: слуховой конфликт

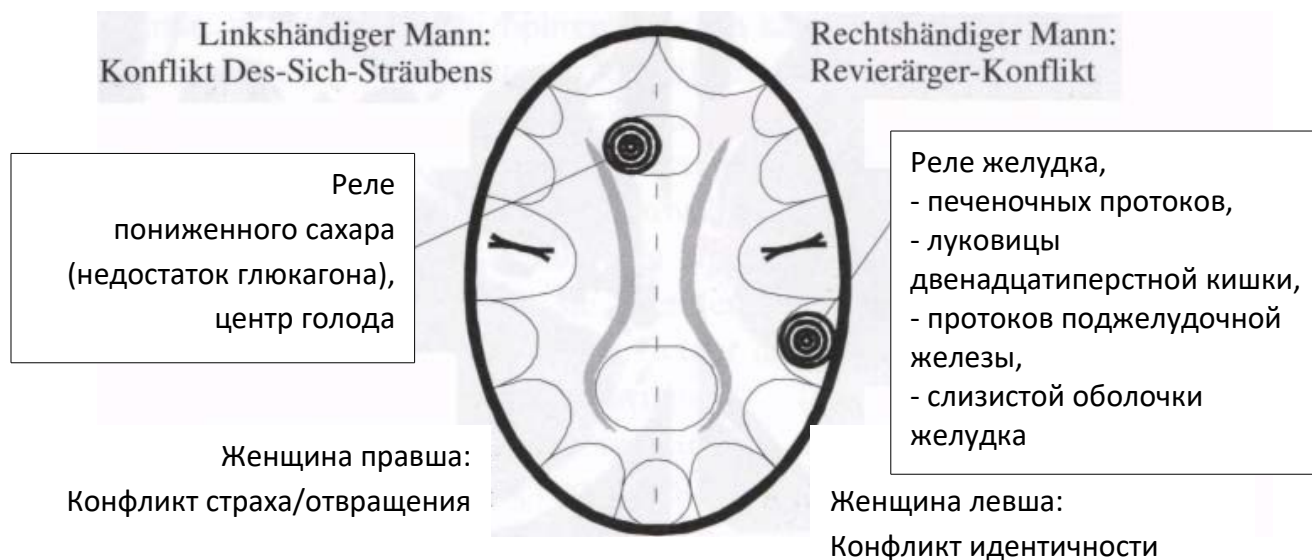
Правая стрелка: (ствол мозга) конфликт куса информации (увеличен на левом снимке)

2.6.4.17 Констелляция булимии

Схематический разрез головного (большого) мозга

Мужчина левша:
Конфликт противления

Мужчина правша:
Конфликт неприятностей на территории



Т. н. булимия – это шизофреническая констелляция, в которой только один из двух конфликтов является конфликтом области территории. Так называемая «болезнь неконтролируемой еды и рвоты» происходит вследствие того, что у пациента из-за очага Хамера слева церебрально постоянно пониженный сахар, потому что глюкагон, противовес к инсулину, отсутствует. Таким образом, пациент постоянно ощущает голод и постоянно ест из-за своего пониженного сахара. Однако из-за язвы желудка справа церебрально у него постоянно возникает рвота, потому что желудок не принимает такое большое количество пищи.

У женщины правши последовательность такая:

1. Конфликт страха/отвращения (женская реакция)
2. Конфликт неприятностей на территории (мужская реакция)

У женщины левши последовательность такая:

1. Конфликт идентичности (женская реакция)
2. Конфликт страха/отвращения (снова женская реакция)

У мужчины правши последовательность такая:

1. Конфликт неприятностей на территории (мужская реакция)
2. Конфликт страха/отвращения (женская реакция)

У мужчины левши последовательность такая:

1. Конфликт протivления (мужская реакция)
2. Конфликт неприятностей на территории (снова мужская реакция)

Булимия - это очень хороший пример, чтобы продемонстрировать последовательность конфликтов и «прыгание» очагов Хамера на церебральную противоположную сторону, или «закрытость» одной стороны мозга. Важно отметить: принадлежность от мозга к органу всегда одинакова и неизменна, также неизменна и принадлежность ребенок и партнер с точки зрения двигательной и сенсорной иннервации.

Механизм булимии:

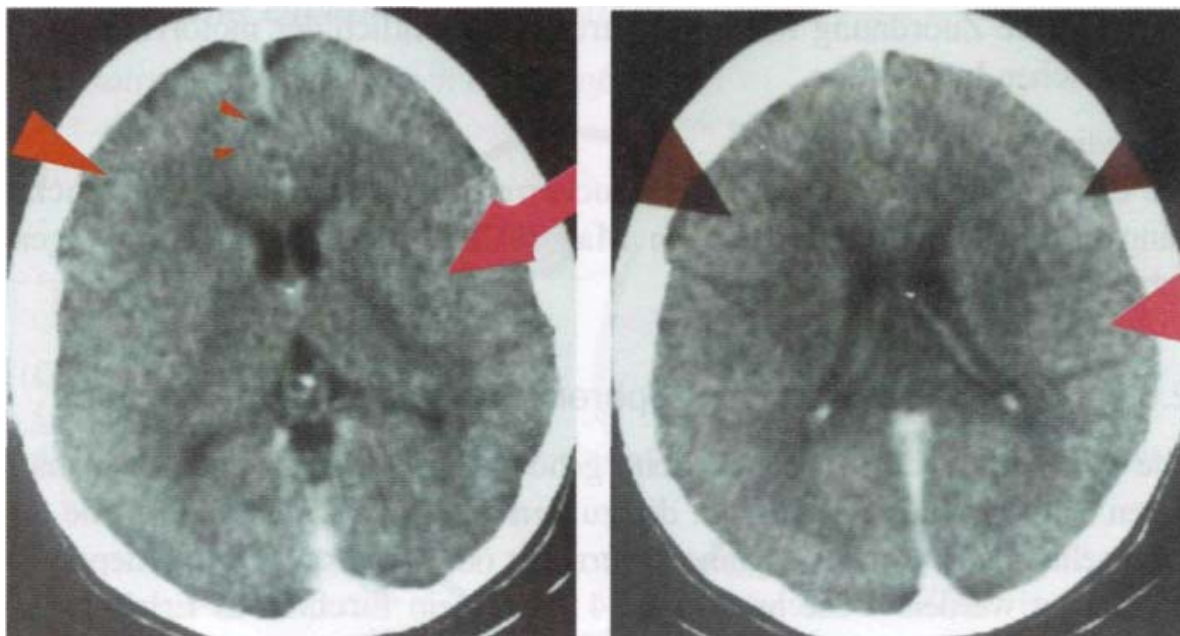
Они постоянно едят из-за пониженного сахара (активный очаг Хамера в реле пониженного сахара), и их рвёт из-за язвы желудка (активный очаг Хамера в реле слизистой оболочки желудка).

2.6.4.17.1 Пример: Шизофреническая констелляция с булимией

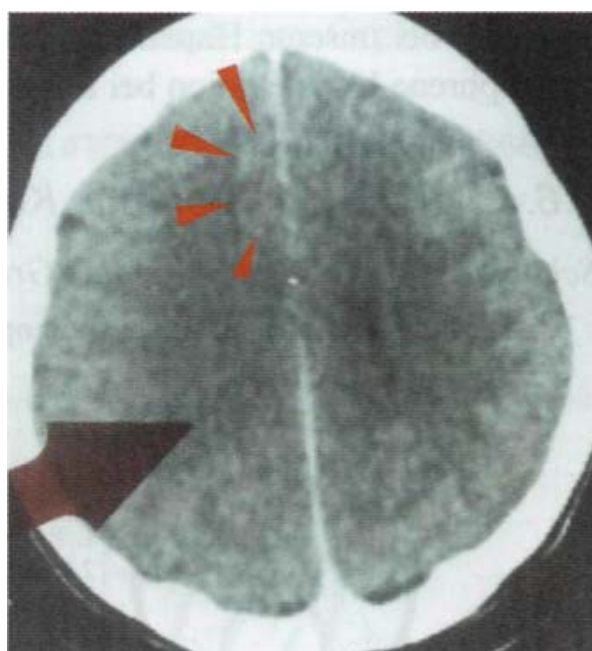Сканеры на следующей странице принадлежат 23-летней правше девушке из Франции, которая является одним из многих пациентов, которых попеременно называют то невротичными, то чудаками, то сумасшедшими или шизофрениками, то депрессивными. – Девушка пережила нечто ужасное в 14 лет, когда мать душила ее подушкой, а она панически боялась задохнуться. Она пострадала карциномой гортани (левое нижнее изображение, левая стрелка) и одновременно центральным конфликтом в центре сахара (центральным потому, что в этот момент она смотрела на мать наполовину как на мать, а наполовину как на партнершу или соперницу; стрелки на обоих изображениях), который все еще присутствует рудиментарно. Такая карцинома гортани с очагом Хамера слева фронтально, по моим сведениям, относится к женскому сексуальному конфликту. У девушки моментально прекратилась менструация в 14 лет.

С 14 до 19 лет у девушки был этот «зависший полусексуальный конфликт». Ей часто снилось, что мать хочет ее убить, в остальном же конфликт очень ослаблен. - В 19 лет у нее был (очень мягкий) друг. Сама она была развязно мужеподобной. Девушка перенесла новый СДХ, когда софти-друг покинул ее при очень неприятных драматических обстоятельствах. Она пострадала территориальным конфликтом (стрелка справа сверху) и язвенной карциномой желудка (стрелка справа снизу), соответствующей одновременному конфликту неприятностей на территории. У нас нет рентгеновского снимка легких, но можно предположить, что это была бронхиальная карцинома, которая соответствовала этому конфликту страха на территории на органическом уровне. Язва желудка была диагностирована и в последующем бурно проявилась в виде булимии.

С того момента, как у девушки к зависшему конфликту гортани добавился ещё и территориальный конфликт слева, она находилась в *констелляции шизофреники*. Ей снились сны, она кричала по ночам и предполагала, что мать снова хочет убить ее, она страдала тяжелой ночной булимией, так называемой болезнью не контролируемого поедания пищи и рвоты, и у неё была очень драматичная *депрессия*! Это состояние шизофренической констелляции длилось около года.



Коллега из Франции, который сообщил мне об этом случае в письменной форме, а также сделал компьютерную томографию мозга, не мог сказать, почему - возможно, из-за легкого происшедшего несчастного случая, который девушка пережила как временный рецидив СДХ – разрешился (сексуальный) конфликт гортани. Он находится в решении, как можно видеть на КТ мозга, потому что у него отёкшая кромка (левая стрелка, верхнее и нижнее изображение). У пациентки снова появилась менструация. Благодаря этому гормональному изменению территориальный конфликт также почти автоматически разрешился, потому что теперь девушка снова была «в другом измерении» с точки зрения гормонального фона.



С этого времени девушка считалась снова в норме, набрала много веса, теперь весит 65 кг.

На снимках КТ-мозга все конфликты «в мягком решении», т. е. у них нет того глубокого черного отёчного края, как после разрешения конфликтов, которые какое-то время были очень активными конфликтами, а затем разрешались сразу. Эти «зависшие конфликты», когда они разрешаются, тоже имеют затяжное протекание решения, это я наблюдал всегда. От истекшего центрального конфликта осталось только изменение центра этого центрального конфликта (см. верхнюю стрелку слева, очаги Хамера в реле пониженного сахара и в реле повышенного сахара).

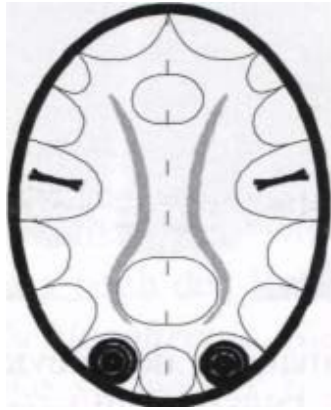Есть много людей, которые когда-нибудь «выходили из себя». Большинство довольно быстро успокаивается, это тоже нормально. Теперь, если бы мы захотели прояснить, что многие из этих людей когда-то имели шизофреническую констелляцию на короткое или немного более длительное время, это прежде всего вызвало бы сочувственное покачивание головой. Ведь слово шизофрения - это ведь почти приговор для пожизненной отметины, потому что «раз шизофреник - навсегда шизофреник». Часто это также связано с пожизненным заключением, тогда это означает почти что-то вроде пожизненной тюрьмы, то есть госпитализацию.

А ведь на самом деле это «всего лишь» констелляция, которую можно изменить так же быстро, как она пришла. Кстати, животные, как и люди, могут страдать шизофренией. Любой знаток животных наблюдал это у наших домашних животных (смотри последний пример: шизофреническая констелляция у собаки-боксер).

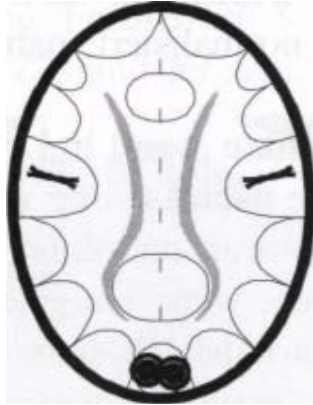2.6.4.18 Шизофреническая констелляция зрительной коры

Схематический разрез головного (большого) мозга

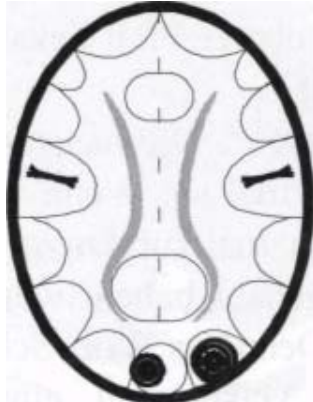Четыре возможности шизофренической констелляции зрительной коры



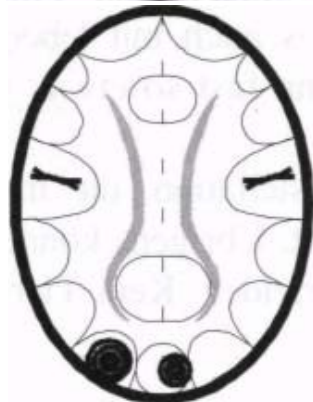1. Реле сетчатки
- 2 очага Хамера в реле сетчатки:
Мания преследования перед «вещью»



2. Реле стекловидного тела
- 2 очага Хамера в реле стекловидного тела:
Мания преследования перед «персоной»



3. Комбинация двух очагов Хамера в реле для стекловидного тела (здесь слева) и в реле сетчатки (здесь справа):
комбинированная констелляция!
Мания преследования перед «персоной» (очаг Хамера слева) и
мания преследования перед «вещью» (очаг Хамера справа)



4. Комбинация двух очагов Хамера в реле для стекловидного тела (здесь справа) и в реле сетчатки (здесь слева):
комбинированная констелляция!
Мания преследования перед «персоной» (очаг Хамера справа) и
мания преследования перед «вещью» (очаг Хамера слева)

Глаза – это не только сложные физические оптические органы, но это и зрительная кора.

Зрительную кору мы можем разделить (медицинская неизведанная территория!!) на затылочную латеральную часть, смотрящую в противоположную сторону обеими односторонними половинками сетчатки (90%!) и соответственно срединную часть, отвечающую за стекловидное тело противоположной стороны.

Соответственно существуют и различные, перечисленные выше сочетания шизофренической констелляции зрительной коры.

Обе части зрительной коры создают очаг Хамера при конфликте с ощущением, что кто-то или что-то преследует. Часть зрительной коры, ответственная за сетчатку, предназначена для СДХ «чувства преследования» вещами или обстоятельствами, то есть простыми опасностями, и напротив, часть зрительной коры, ответственная за стекловидное тело (медианно расположенная), предназначена для преследования людьми или животными, во всяком случае, живыми существами.

Важно: Зрительная кора в широком смысле тоже фиксирована для ребенка или партнера: правша смотрит своими двумя правыми половинками сетчатки и правой зрительной корой налево на своего ребенка. У левши все наоборот.

Правша смотрит на своих партнеров, врагов и пейзаж двумя левыми половинами сетчатки левой зрительной коры направо. У левши всё наоборот.

2.6.4.18.1 Пример: Пациент с тяжёлой манией преследования

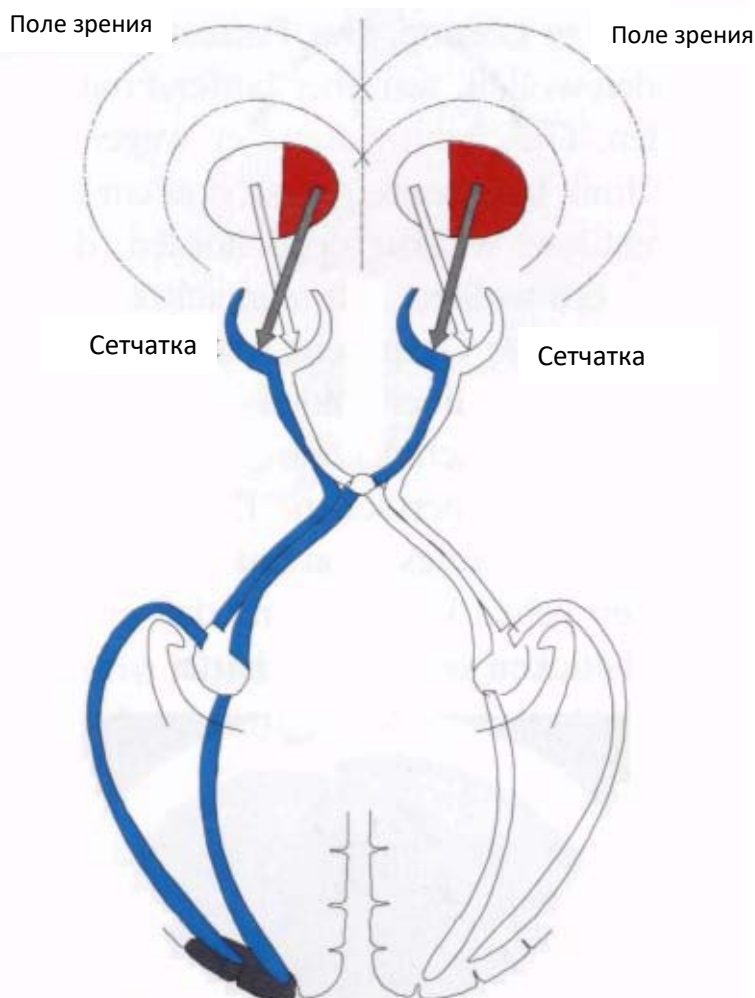
Следующий случай – о пациенте с двойной шизофренической констелляцией зрительной коры и, соответственно, тяжелой двойной манией преследования.

У 62-летнего пациента конфликт страха преследования перед вещами и конфликт страха преследования перед людьми были активны семь месяцев. На момент первого снимка конфликты были в разрешении в течение 4 недель. Пациент хотел основать больницу Новой

Перекрещивание зрительных нервных волокон

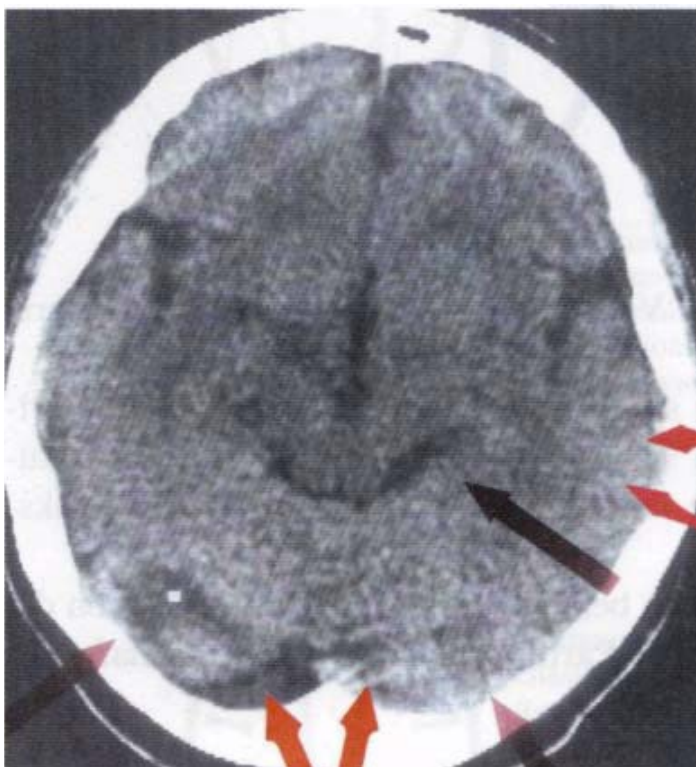
Линия зора (= срединная линия)

Там оба глаза могут «видеть чётко», в соответствии с fovea centralis = центральной ямкой на боковой сетчатке



Медицины, но был постоянно терроризирован административными распоряжениями. Одновременно из-за неясного правового положения клиники он испытывал чудовищный страх, что какой-нибудь пациент может умереть. Его раздражение от безмерного произвола властей, которые хотели препятствовать открытию больницы любыми средствами, привело одновременно к язвенной карциноме желудка.

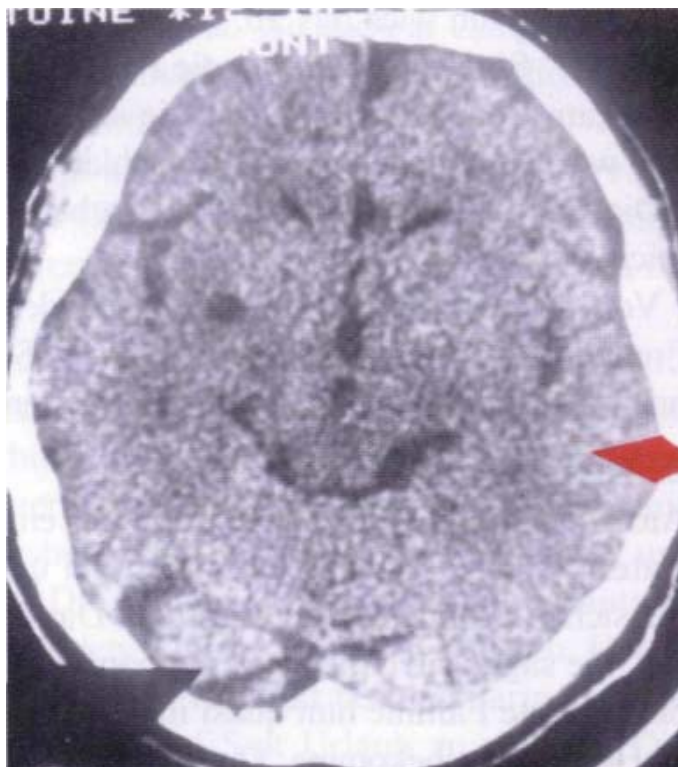
Долгие разговоры со своими друзьями, братьями и сестрами помогли ему преодолеть конфликты и с помощью кортизона взять под контроль осложнения на этапах восстановления (сильная головная боль, ухудшение зрения). В активной фазе конфликта возникшая сильная мания преследования, например, проявлялась в том, что больной никогда не мог лечь спать, не заблокировав дверь своего дома несколькими тяжелыми предметами мебели.



Стрелки указывают на 4 очага Хамера на обеих сторонах окципитально в реле сетчатки (мания преследования вещами) и два очага Хамера в обоих реле стекловидного тела (мания преследования персонами). Очаги, особенно слева, находятся в явном отёке разрешения на момент этого снимка. В результате отёка разрешения пациент в это время видел очень плохо, часто не замечал стеклянные двери и наталкивался на них. Перифокальный отёк разрешения левого затылочного очага Хамера в реле сетчатки радиолог тоже смог идентифицировать и поэтому

обозначил его маркировкой. Обе правые стрелки указывают на также находящееся в решении реле для язвенной карциномы желудка. Средняя стрелка показывает сдавливание правого крыла zisterna ambiens (охватывающая цистерна) к средней линии (= разрешённый конфликт потери в PLC-фазе).

Приведенное рядом изображение, сделанное 4 месяца спустя, показывает, что правый окципитально-церебральный отёк зрительной коры больше не виден. Однако левый окципитальный оставшийся отёк показывает, что восстановление очага Хамера еще не завершено. Такие кортикальные очаги Хамера до сих пор часто оперируются как предполагаемые менингиомы, то есть как опухоли мозга.



2.6.4.18.2 Пример: Шизофреническая констелляция из-за а) сексуального конфликта: неразделенная лезбийская любовь и б) конфликта страха преследования перед финансовым судом

Молодая женщина в то время 26 лет, академик с очень хорошим положением в промышленности, влюбилась – после нескольких неудачных отношений с мужчинами, в каждом из которых она была «начальницей», - в психолога женского пола того же возраста. Но в этих желанных отношениях она ощущала себя женской частью.

В начале мая 1984 года эта подруга пришла навестить пациентку с другом. Пациентка очень ревновала, и, когда они ненадолго оставались наедине, она целовала психолога в рот. Та позволяла себе это, что очень обрадовало пациентку.

1-й СДХ:

Через неделю, в середине мая, она привезла подругу домой на машине с одной из своих регулярных встреч в высоких кругах. После того, как они попрощались, пациентке стало жаль, что она не осмелилась окончательно углубить отношения. Поэтому она вернулась обратно – после полуночи – и попросила войти. Когда она стояла напротив своей подруги в её апартаментах, то решила и попросила разрешить ей спать с ней.

Подруга отказалась. «Нет, это невозможно, это еще слишком рано!» Она практически вытолкнула пациентку из своей квартиры. Пациентка была в отчаянии, как она сказала. Она по-прежнему любит подругу и переспала бы с ней в любой момент, если бы это было возможно.

Пациентка пострадала от очага Хамера в левой периинсулярной области.

С этого момента она не могла думать ни о чем другом, кроме того, как все-таки соблазнить подругу. Она предлагала ей это снова и снова. Но подруга всегда решительно отказывалась от этого.

2-й СДХ:

15 июня 1984 года пациентка получила письмо от родителей, что отцу прислали повестку в финансовый суд и существует большой риск, что его страховое бюро закроется. Пациентка была словно поражена молнией. Она сказала, что у нее был двоякий панический страх (преследования): 1. что вся семья теперь практически объявит банкротство, и 2. что у отца случится 2-й инфаркт. 1-й инфаркт миокарда у отца случился около 20 лет назад.

Мгновенно пациентка впала в психоз шизофрении:

Она вдруг делала самые безумные вещи, которые никогда не могли случиться с ней раньше. Она выбрасывала писчую бумагу, например, просто из окна своей квартиры на улицу, так что прохожие удивлялись. Она отправлялась на встречу с главой компании в спортивном костюме, чего обычно с ней, такой сверхкорректной, какой она была, не могло случиться даже во сне. С момента СДХ у нее также был, как она сказала, постоянный «треск в голове» и «как бы кольцо вокруг головы, которое сжимает голову».

Пациентка сообщила об очень странном «параноидном симптоме»: она видела в это время свою мать частично «неправильно», т. е. она видела её «намного моложе или намного старше», чем она была в реальности.

Совершенно очевидно, что компьютер зрительной коры был испорчен. Ведь она связывала с реальным образом матери ранее увиденный или представленный в будущем частично запомнившийся, частично воображаемый образ. Она как бы «трансформировала» «реальную фотографию» матери в ирреальный образ.

В начале июля 1984 года пациентка подарила своей подружке золотое кольцо Cartier как «однозначный знак». Подруга приняла кольцо. За несколько дней до этого она сказала пациентке: «Ты очень важна для меня». Пациентка снова обрела надежду. К этому моменту 10.07.84 относится компьютерная томография головы. Дело с финансовым судом тоже пока слегка разрядилось. К этому времени пациентка уже не находилась в психозе.

Но из-за её неадекватного поведения компания, в которой она работала, теперь взяла на себя ответственность и уволила её (конец июля 1984 года). Дело медленно, но верно захватывало всё широкий круг её знакомых. Они стали отдаляться от нее.

В начале августа 1984 года подруга также отдалась от нее, хотя пациентка в то время больше не была в психозе. И из-за этого она снова *стала* психотической – к чему добавляли и стремительно возобновившиеся трудности отца с финансовым судом. Вскоре после этого отцу пришлось переписать страховую контору на мать, чтобы ещё спасти то, что можно было спасти. Пациентка переживала все это непосредственно, тем более что после ухода из компании она снова стала жить у родителей. Рецидив СДХ для сексуального конфликта состоял в том, что она попросила подругу провести отпуск вместе с ней на Зюльте. Подруга решительно отказалась и вместо этого поехала со своим другом отдыхать в другое место.

Теперь оба конфликта были активны, и снова дана констелляция для шизофрении. В этой констелляции мало что изменилось до сегодняшнего дня. Оба конфликта «висят». Конфликт страха преследования значительно ослаблен и завис на низком уровне, хотя этот процесс еще не завершён. Тем временем её брат получил хорошее положение в отрасли, и она надеялась, что он сможет помочь в случае необходимости, или в случае катастрофы.

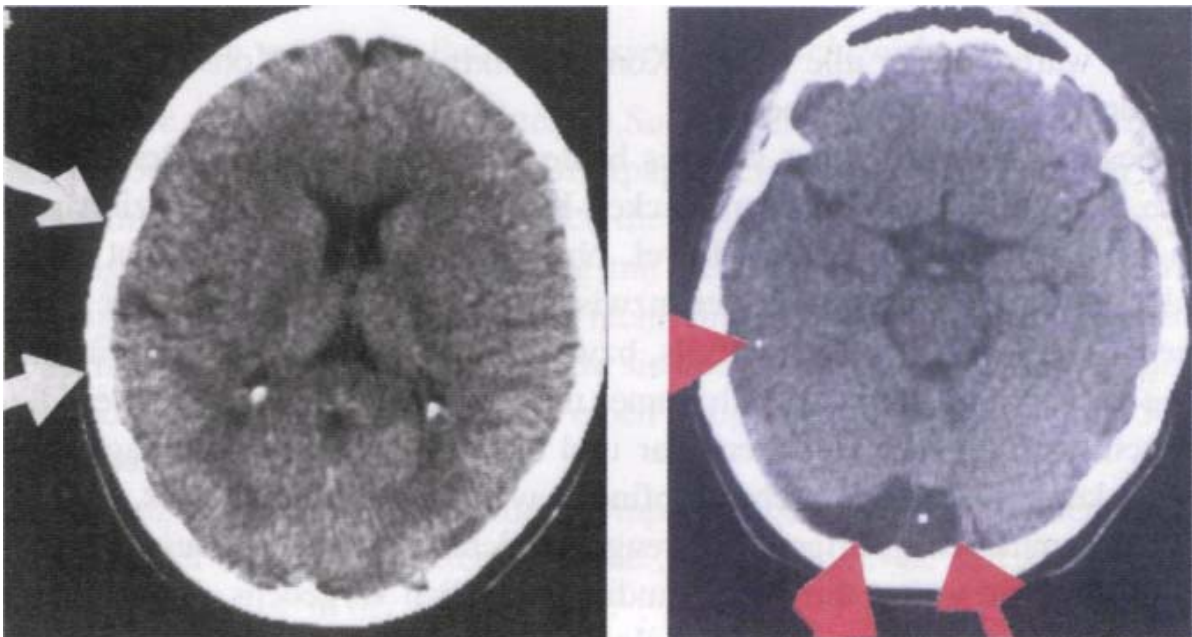
Подруга теперь все больше отдалялась от пациентки, потому что та и в самом деле очень изменилась, и сказала ей об этом. Пациентка больше не могла испытывать эмоции, как раньше, забывала всё, была уже не способна на сфокусированные умственные усилия. Несмотря на это, она продолжала ухаживать за подругой – разумеется, напрасно. Она обвиняла подругу в том, что она, как психолог, должна была гораздо раньше понять, что с ней что-то не так.

Как-то раз в это время пациентка позвонила подруге и сказала только: «Я тебя *ненавижу*, я тебя *люблю!*» и повесила трубку. В июне 1985 года она снова сделала жалкую попытку работать в другой компании, но уже через 4 дня ей снова пришлось уволиться, она не была способна на концентрированную работу.

Затем с июня 1985 по апрель 1986 года стационарное пребывание в психиатрической клинике из-за шизофренического психоза.

Там она была «напичкана» транквилизаторами. С сентября 1985 года ей стало лучше. Дело с налоговой службой/финансовым судом она больше не воспринимала, потому что мать скрывала это от неё, ведь она была в клинике. Мать сообщала о «частичных успехах». Но конфликт все равно продолжал висеть, хотя и на самом низком уровне. В марте 1986 года, незадолго до выписки из клиники, подруга вернула кольцо Cartier вместе с письмом, которое, должно быть, было настолько обидным, что мать, получившая на почте и открывшая послание, сердито разорвала письмо.

В апреле 1986 года пациентка вернулась домой, и теперь снова начала воспринимать дело с финансовым судом и продолжала постоянно думать о подруге. Она не жаждала ничего так сильно, как спать с ней. У нее не было таких чувств, как раньше, и она не могла сосредотачиваться. Ей была начислена пенсия по инвалидности. Врачи сказали ей, что она должна принимать лекарства всю жизнь, и что она никогда уже не станет такой, как раньше, что сделать больше ничего нельзя. Она просто психотическая. С тех пор её самооценка сильно надломлена.



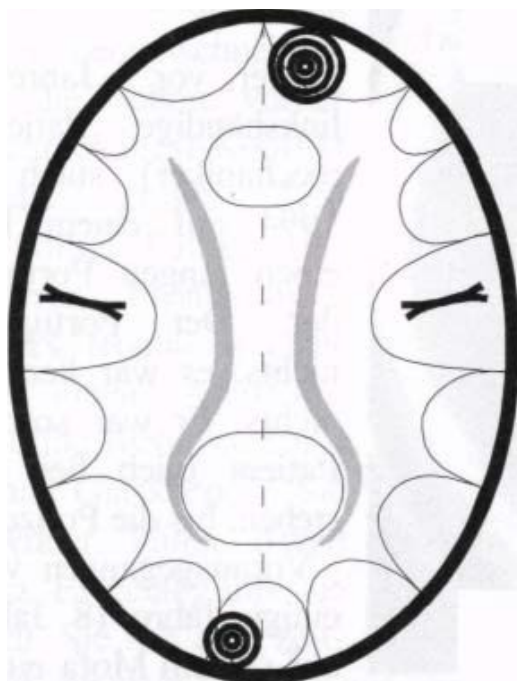
КТ от 10 июля 1984 года типичная: Она показывает у правши минимально находящийся в решении очаг Хамера слева периинсулярно, который соответствует сексуальному конфликту (с лесбийской подругой). Кроме того, видны два очага Хамера справа и слева окципитально с большим перифокальным отёком, которые соответствуют двойному конфликту страха преследования (один раз из-за банкротства семьи, другой вокруг возможного нового

сердечного приступа отца). Оба конфликта на данный момент находятся в разрешении. Мы знаем, что конфликт повторился чуть позже. Пациентка также могла видеть значительно хуже, что значительно улучшилось только в сентябре 1985 года. С мая 1986 года зрение снова немного ухудшилось.

Радиолог, который сам является неврологом, тоже заметил «ничто», он также маркировал это Нечто, но не знал, что с этим делать и написал, что все в порядке.

2.6.4.19 Фронтально-окципитальная (протекающая спереди назад) частично полушизофреническая конstellляция

Схематический разрез головного (большого) мозга



Полушизофреническая фронтально-окципитальная конstellляция

Эта конstellляция коры головного мозга – очень драматичная конstellляция: человек или животное видит опасность спереди и в то же время чувствует страх в затылке от опасности сзади. Это приводит к паническому страху!

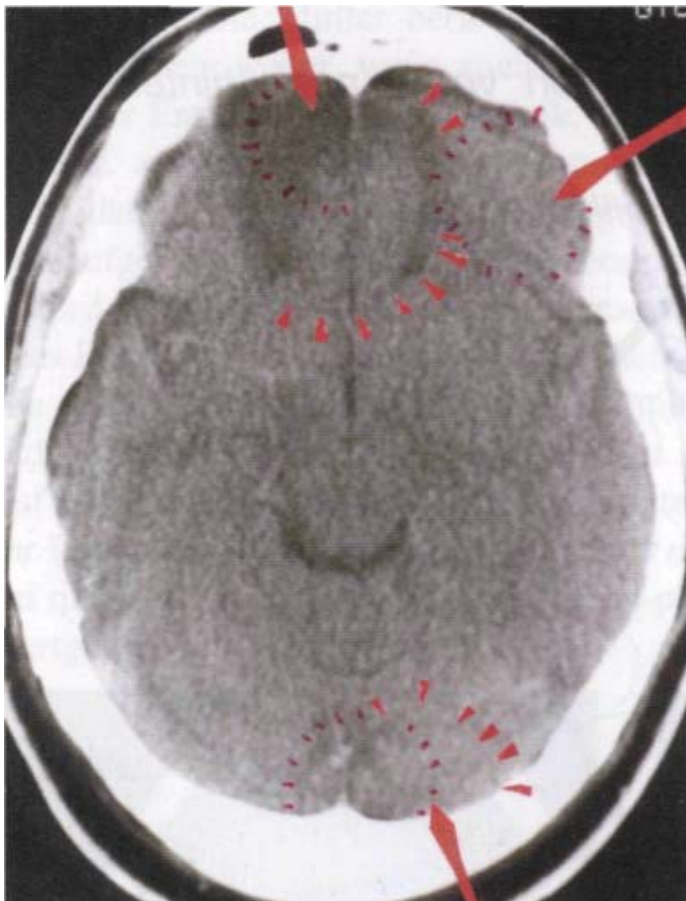Так любой фронтальный очаг Хамера может быть объединен с любым затылочным очагом. Это несколько меняет характер паники, но основная паника всегда одна и та же.

Фронтально-окципитальная конstellляция существует и внутри одного полушария.

Люди и животные с этим типом фронтально-окципитальной шизофренической конstellляции не только совершенно непредсказуемы, но и ведут себя как животное, загнанное в угол и которое теперь «поставило все на одну карту».

Ниже приведены 2 типичных случая, причём мы должны иметь в виду, что все случаи типичны и сопоставимы только в принципе, в деталях же, конечно, сильно отличаются друг от друга.

2.6.4.19.1 Пример: Мания преследования



Лобно-поперечная шизофреническая кортикальная констелляция.

Мания преследования из-за шизофренической констелляции всей (двухсторонней) зрительной коры и фронтально-затылочная констелляция.

Этот, 5 лет назад 24-летний левша (автомеханик) зарезал молодого португальца на ярмарке в марте 1994 года. Португалец ни о чем не подозревал, не было ни ссоры, вообще ничего. Он был мгновенно мертв. Пациент оставался с покойником до тех пор, пока полиция не забрала его. Предшествовало случаю то, что за несколько лет (8 лет) до этого с ним случилось лобовое столкновение на мопеде с другим водителем мопеда. Этот конфликт

фронтального страха постоянно рецидивировал, как только он «почти сталкивался» при езде на мопеде. Это, очевидно, левосторонний фронтальный конфликт (стрелка слева сверху). После первой аварии он два дня пролежал без сознания, у него был двойной перелом черепа сзади и ушиб мозга слева. Этот конфликт фронтального страха слева (левша), вероятно, теперь был тем, а именно односторонним, что постоянно рецидивировало, а также тем, что на первой компьютерной томографии было неправильно истолковано как «контузия головного мозга⁵⁵».

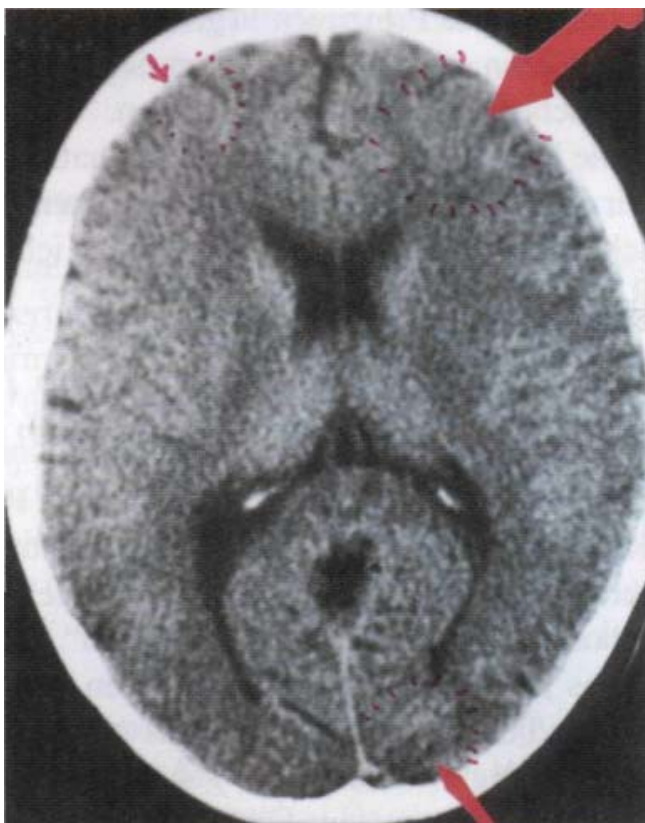
Из-за продолжающихся рецидивов его лобная доля мозга изменилась, его личность изменилась, несколько раз он был уволен с работы из-за ненадёжности и т. д. Когда он очевидно в эпилептическом кризисе и под воздействием наркотиков атаковал с ножом свою мать – отец встал между ними, – родители написали заявление в полицию. В результате бегства от полиции и от родителей, он пострадал СДХ с 4 новыми очагами Хамера (слева парацентрально, справа фронтально-темпорально (страх за территорию), а также в зрительной коре с обеих сторон: справа для опасности от вещей + отец + полиция, слева церебрально: страх преследования перед матерью).

⁵⁵Контрузия = ушиб как тупая травма органа с видимыми последствиями

2.6.4.19.2 Пример: Страх перед операцией при меланоме

Фронтально-окципитальная конstellляция

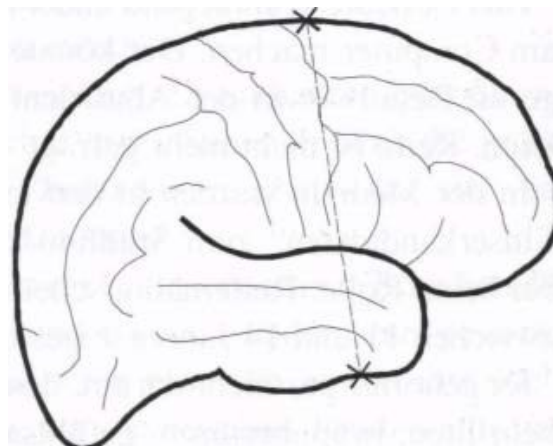
Этой 42-летней пациентке-левше поставили диагноз меланоме на шее. Когда ей сказали, что теперь нужно вырезать ткань «глубоко в здоровом», она, которая уже раньше пострадала от конфликта страха/испуга (большая стрелка справа), в полной панике перенесла еще один конфликт фронтального страха слева фронтально (маленькая стрелка) и конфликт страха преследования справа церебрально (сетчатка и стекловидное тело). Она носилась по всей Европе в дикой панике. Нам удалось ее успокоить. Она видела некоторое время плохо на левый глаз (стекловидное тело). Тем временем все пришло в норму.



2.6.4.20 Кранио-каудальная конstellляция

Эту пока еще теоретическую конstellляцию, для которой у меня еще нет систематически исследованных случаев, я добавляю только для теоретической полноты как возможность.

Данная глава о психозах, включая вставленные и прикрепленные примеры, не претендует на полноту в деталях. Если бы мы искали точно или будем искать в будущем, то обнаружим еще большое количество специальных конstellляций, ибо любое реле/любой очаг Хамера левой коры головного мозга может образовывать комбинацию с любым реле/любым очагом Хамера правой коры головного мозга и формировать конstellляции. И такие конstellляции могут быть тройными и четверными конstellляциями, и даже конstellляции могут сочетаться друг с другом. В деталях у нас еще очень много работы! Но, я думаю, есть и большие успехи. У нас есть ясные принципы. Это наполняет меня удовлетворением, потому что с тех пор, когда я был молодым ассистентом, моей мечтой было когда-нибудь помочь этим бедным людям.



Детали возможных комбинаций и констелляций с помощью наших компьютерных томографов и наших компьютеров мы можем сегодня быстро и систематически выявить. Как только у меня будет клиника, это будет работой нескольких месяцев.

2.6.4.21 Остановка созревания (частично инфантильность) как признак шизофренической констелляции

Очень интересным и очень распространенным явлением среди шизофренических констелляций является торможение созревания. Это явление настолько распространено в наше интеллектуальное цивилизованное время, что его уже более или менее считают «нормальным».

Но биологически это совсем не так. Небольшой пример: раньше выпускник средней школы получал «аттестат зрелости», которым подтверждалась именно эта его «зрелость». Это, конечно, включало в себя хорошее общее образование со знанием фактов. Решающее значение, однако, имела зрелость. Раньше часто случалось, что зубриле, у которого были хорошие оценки, не присуждалось свидетельство о зрелости, и напротив, «зрелому» выпускнику средней школы, даже если у него были плохие оценки, все же можно было получить свидетельство о зрелости.

Сегодня все принципиально иначе. Выпускной экзамен сегодня лучше всего можно было бы сделать за компьютером. Он мог бы наиболее объективно определить, какой объем детальных знаний выпускник сохранил и может снова выдать. Зрелость уже не востребована – из-за тех же «равных возможностей».

К изучению медицины за последние 20-30 лет допускались только такие «незрелые пятёрочки». Человеческая зрелость не играла при этом никакой роли. Уровень зрелости многих таких медиков, по-видимому, находится на уровне 11-14 лет.

Я вовсе не стремлюсь низвергнуть так высоко ценящегося сегодня с никелированными очками предпубертатного, черствого или даже бесчувственного, но зато хорошо дискутирующего интеллектуала, но мы хотим попытаться по-настоящему критически отнестись к этому явлению.

Сначала мы должны предположить, что статус таких предпубертатных, подобных евнухам, высокоинтеллектуальных, незрелых «мальчиков» тоже должен иметь биологический смысл, что, конечно, не означает, что он производился бы в природе в таком количестве. Это может быть одним из многих специальных проявлений, которые порождает наша цивилизация нефизиологическим образом в таких количествах. Кроме того, мы должны остерегаться включать человеческие оценки в такие биологические выводы.

2.6.4.21.1 Возникновение феномена

В период полового созревания мы сегодня получаем больше всего конфликтов. Это отнюдь не биологически. Взгляд на древность показывает нам, что девушки/женщины в то время обычно выходили замуж в 12 или 13 лет. Полового созревания, по нашему сегодняшнему прежнему пониманию, в этом смысле для этих «женщин-детей» не было. Также было нормально, что первый ребенок у них появлялся в 13 или 14 лет. И эти перворожденные дети отнюдь не были слабее или больнее последующих. Над таким молодым брачным возрастом или возрастом матерей при первом ребенке эмансипированная феминистка, которая в 40 лет еще не чувствует себя зрелой для рождения детей, может только смеяться.

Половое созревание у мальчиков, напротив, было чем-то другим, но раньше всегда обеспечивалось или работой или боевыми играми с оружием, чтобы дать выход своей пубертатной агрессии. Поскольку семейное объединение было сплочённым, не было полчищ пубертатных мальчишек, которые от скуки не знают, какую ерунду делать в первую очередь. Это значит: феномен остановки развития зрелости существовал во все времена, только частота шизофренических констелляций в период между 11 и 14 годами, по-видимому, резко возросла сегодня из-за небиологической цивилизации.

Возникновение остановки созревания просто: это всегда 2 СБП, управляемые большим мозгом, причем я пока не могу точно сказать, принимают ли в этом участие СБП, управляемые белым веществом головного мозга, или это явление создают только СБП, управляемые корой головного мозга (красная колонка, эктодерма).

Шизофреническая констелляция управляемых корой головного мозга СБП, затрагивает не только область территории слева и справа, но и всю кору головного мозга обоих полушарий. И так: даже чисто двигательная шизофреническая констелляция (слева и справа в двигательном центре коры) или чисто сенсорная (слева и справа в сенсорном центре коры), достаточны для такой остановки созревания.

Если у нас есть некоторый опыт в этой области, то можно сразу сказать, когда должен был произойти 2-й конфликт, ибо на этой точке развития созревание остановилось. Это знание является очень важным диагностическим критерием. 1-й конфликт должен наступить перед этим, но задолго или незадолго до этого, мы не можем сказать. А поскольку мы можем узнать рукоуть пациента, то мы можем сказать, по крайней мере, при СБП области территории, какой из них был первым СДХ, а какой - вторым. Поскольку мы можем достаточно точно определить время 2-й СБП, мы также можем целенаправленно спросить о конфликте в это время. Остальное – диагностическая рутина. Однако перед нами, это я всегда пытаюсь объяснить своим ученикам, не сломанная машина, а живой человек. Остановка созревания, которая, может, лежит уже далеко позади и пришлась, может быть, на позднее половое созревание (14-16 лет), теперь уже стала настолько неотъемлемой частью личности, что пациент, возможно, был бы несчастен, если бы вдруг оказался «другим». А поскольку остановка созревания биологически имела свой смысл и, возможно, все еще имеет, необходимо не только с самого начала скрупулезно разобраться в этом деле, но и попытаться выяснить, почему пациент так и не вышел из этой констелляции. Например, потому, что он в 30 или 35 лет живет все еще дома, и поэтому в конфликте никаких изменений не происходит.

Но необходимо также определить, не считает ли пациент сейчас свое нынешнее состояние неотъемлемой частью своей личности и может быть он вовсе не хочет быть «другим» - особенно тогда, когда он маниакален и, как маньяк, воспринимает свое состояние как явно приятное. Мы всегда должны понимать, что эти люди находятся в шизофренической констелляции, то есть постоянно думают о чём-то странном, если не сказать параноидном, и могут сделать что-то странное в любое время. Хуже может стать с минуты на минуту, если они получают очередной конфликт. Тогда они мгновенно могут полностью выйти из себя и полностью измениться маниакально или депрессивно, то есть «сойти с ума».

2.6.4.21.2 Пример: Остановка созревания одной 40-летней

Молодая женщина, которой на снимках 30 лет, пострадала от одного конфликта в 12 и ещё от одного в 13 лет. Первый она перенесла как правша слева церебрально, второй, с которым

менструация, какое-то время отсутствовавшая, вернулась, справа церебрально. С этого момента зрелость остановилась на уровне 13-летнего ребенка.

В 13 лет, если девушка не забеременеет, как в старину, она лесбиянка. Это то, что мы считаем нормальным в наших цивилизованных условиях. До сегодняшнего дня пациентка не смогла выстроить настоящих отношений ни с одним мужчиной.

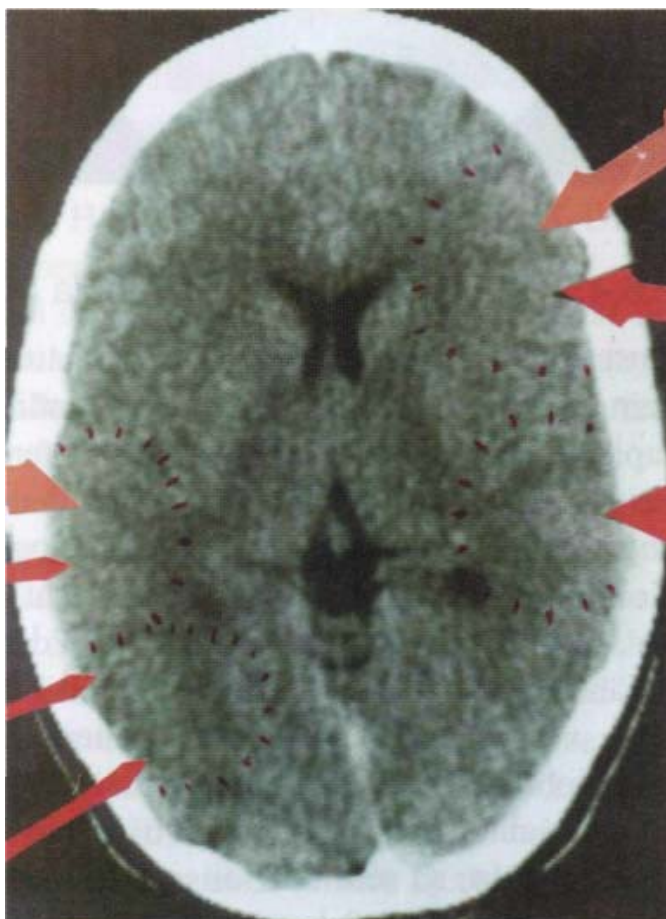
В 13 лет пубертатные подростки сражаются со своими родителями. Мы тоже воспринимаем это как «нормально» в нашем небиологическом цивилизованном обществе. Но теперь наступает решающее: если пациентка на уровне 13-летней «замораживается» с точки зрения зрелости, то она продолжает делать все то, что делает 13-летний ребенок. Поэтому, оставаясь в конstellляции, она всю жизнь борется со своими родителями. Тогда она, собственно, и сама не знает, почему борется, изобретает в качестве обоснования этой борьбы самые безумные вещи, которые любой здравомыслящий человек считает параноидными. Она просто борется, с обоснованием или без него.

Верхняя стрелка справа: очаг Хамера в бронхиальном реле, активный, как для слизистой оболочки бронхов, так и для бронхиальной мускулатуры в соответствии с конфликтом страха за территорию.

Нижняя стрелка справа: очаг Хамера в реле желудка и печечно-желчных протоков, рецидивирующий, в соответствии с конфликтом неприятностей на территории.

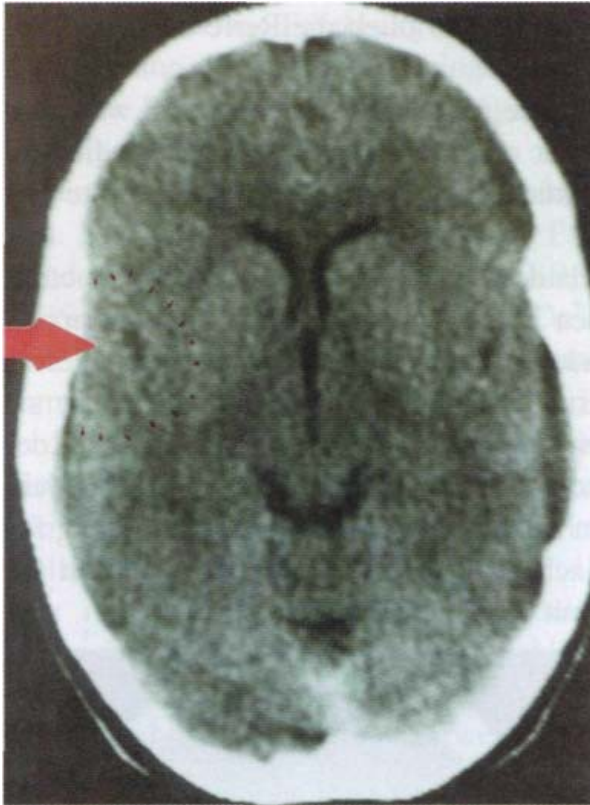Верхняя стрелка слева: активный очаг Хамера в реле прямой кишки в соответствии с конфликтом идентичности.

Нижние обе стрелки слева: активный очаг Хамера в реле мочевого пузыря в соответствии с женским конфликтом маркировки территории.



Очаги Хамера правой верхней стрелки и левой стрелки вместе дают мифоманиакальную конstellляцию.

Очаги Хамера правой нижней стрелки и левой верхней стрелки вместе представляют собой агрессивно-биоманиакальную конstellляцию, если левая сторона перевешивает, напряжённую депрессивную конstellляцию, если правая стороны мозга конфликтно подчёркнута, то есть преобладает.



Левая стрелка: очаг Хамера для зависшего активного сексуального конфликта в течение 17 лет. Тогда пациентке было 13 лет.

2.6.4.21.3 Содержание паранойи

Наши психиатры и психологи раньше тщетно пытались разработать терапию из содержания ссоры или предполагаемых текущих конфликтов, пытались вербализировать ссоры, что они называли «проработкой». Это не соответствует биологическим условиям, можно сказать, что это является биологически неправильным. Мы видим, что содержание конфликта берётся с потолка. Речь идет, например, в приведенном выше случае, не о том, что правильно или нет. Для женщины на уровне зрелости 13-летнего ребенка речь идёт не о том, что такое ложь или правда, а только о том, что «применимо» для продолжения постоянной борьбы постаревшей 13-летней в шизофренической констелляции с родителями. Мы до сих пор не оценили это должным образом. Все мы, как уже говорилось в другом месте, были очень или исключительно сосредоточены на содержании ссоры. О сосуде никто не думал. Но именно это имеет решающее значение.

2.6.4.21.4 Пример: Остановка созревания из-за шизофренической констелляции

8-летний мальчик, к тому времени развивавшийся нормально, попал в шизофреническую констелляцию за короткое время. Это произошло следующим образом:

В 1995 году родители хотели пойти вечером на небольшую вечеринку с друзьями. К полуночи они собирались вернуться. Они наняли 18-летнюю племянницу присмотреть за квартирой, в то время как двое детей, 13-летняя дочь и 8-летний брат должны были спать. Едва родители ушли, дети снова выскочили из постели и уговорили кухню позволить им смотреть телевизор. Рассказывать родителям об этом они конечно не хотели.

По телевизору показывали жуткий фильм ужасов, в котором детей похищали ночью из их постели. Похититель на бесшумных подошвах проходит через дверь спальни, а затем хватается за свою жертву сзади. Две девушки 18 и 13 лет наслаждались жутким фильмом, и позволяли себя как следует «ужаснуть». Но 8-летний мальчик воспринял это за чистую монету, как мы позже реконструировали. Он выглядел из-за дивана с широко раскрытыми испуганными глазами и сразу пережил несколько конфликтов, как мы увидим на последующих снимках КТ мозга. Таким образом, он мгновенно оказался в шизофренической констелляции коры головного мозга.

С тех пор он каждую ночь хотел спать с матерью в постели, что для 8-летнего мальчика ещё как-то терпимо. Но сегодня, 5 лет спустя, он все еще хочет спать с матерью в постели – теперь, когда ему почти 13 лет. Мать говорит: «Ему как будто 8 лет!»

Год назад попытались «выселить» мальчика из постели матери. После этого с мальчиком случились абсансы в сочетании с двигательной эпилепсией. В припадках он всегда закатывал глаза вверх. Во время приступа он слышит голоса как бы издалека, как он сообщил педиатру. Но голоса он часто слышит и без припадков. То, что глаза его закатывались вверх, имеет свою причину: когда его выселили в его собственную постель, он лежал головой к двери. Того, кто ночью тихо входил в детскую комнату, например чтобы забрать что-то, он не мог увидеть, пока тот не появлялся над изголовьем кровати. Конечно, как он потом добросовестно рассказал, он всегда думал о злом похитителе из фильма ужасов. Скорее всего, абсансы у него уже почти 5 лет, первое время их просто никто не замечал. Когда у него случился абсанс с закатыванием глаз, «бедный мальчик», конечно, мог сразу же ночью снова спать в постели матери.

В школе у него часто случаются припадки, их учитывают. Он в классе с 13-летними, ведет себя как 8-летний, но по оценкам является первым в классе.

Родители в отчаянии пришли к моим друзьям. Ни один врач не мог дать им совета. Всегда речь шла только о различных таблетках, которые следует принимать. Мальчика вели под диагнозом «эпилептические припадки с абсансами». Когда мы все вместе криминалистически выяснили жуткий фильм как причину всего этого, и мальчик тоже подтвердил это, - раньше он не произносил ни одного слова об этом, - оба родителя вздохнули с облегчением. Теперь хотя бы знали, где начинать! Но даже теперь такой случай - это еще не «пустяк». Но сейчас уже известна причина и, следовательно, направление помощи мальчику, и что он со всей вероятностью сможет как выздороветь от своей эпилепсии с абсансами, так и наверстать отставание в развитии.

Надеюсь, что я изложил вам дело так, чтобы вы могли его понять. Вас поразит, что то, что в основном считалось не поддающимся излечению, неизлечимым, (если воздержаться от бессмысленных чисто симптоматических противоэпилептических препаратов), теперь возможно причинно понять и вылечить.

Три вещи, которые мы должны выучить на этом примере, каждая из них является потрясающей новостью:

1. Эпилептические приступы и абсансы сейчас поддаются лечению, если знать причины. Это означает, что после этого пациент снова полностью здоров. Он не остаётся пожизненным «эпилептиком», как это считалось до сих пор.
2. Нарушения созревания, даже в больших масштабах, сейчас поддаются лечению и нормализации, если знать причины.
3. Мы должны усвоить, что 1-е шоковое переживание может вызвать одновременно, или строго говоря, непосредственно после него, 2 или более частичных конфликтов, которые приводят пациента моментально в шизофреническую констелляцию со всем тем, что с ней связано.

Однако предпосылкой является то, что шоковое переживание было связано с матерью и партнерами или детьми и партнерами одновременно. Наиболее распространенным событием для такого одновременного возникновения шизофренической конstellляции является ситуация, когда после супружеской ссоры жена покидает дом вместе с детьми. При условии, что муж любит свою жену и детей, на обоих полушариях головного мозга обычно возникает конфликт разлуки. Если мы находим при этом конфигурацию стрелковой мишени, затрагивающую соседнее полушарие головного мозга, то хотя задеты оба полушария, но из двух условий для шизофренической конstellляции

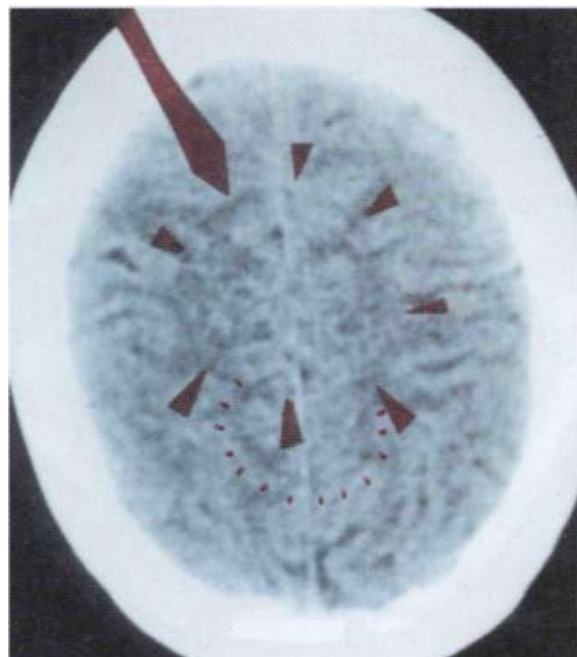
1. мозг (в этом случае в коре головного мозга с обеих сторон) не вибрирует в основном ритме и
 2. две стороны мозга (здесь кора головного мозга) вибрирует в разных ритмах
- выполнено только 1-е условие. Итак, у нас нет шизофренической конstellляции коры головного мозга. Но СДХ, если он будет психологически дифференцирован в момент СДХ или непосредственно за ним, также может ударить как 2 автономных частичных конфликта, причем на каждом из двух полушарий отдельно. Тогда этим конфликтам даже не нужно ударять симметрично. В этот момент выполняется и 2-е условие шизофренической конstellляции, и поэтому она дана.

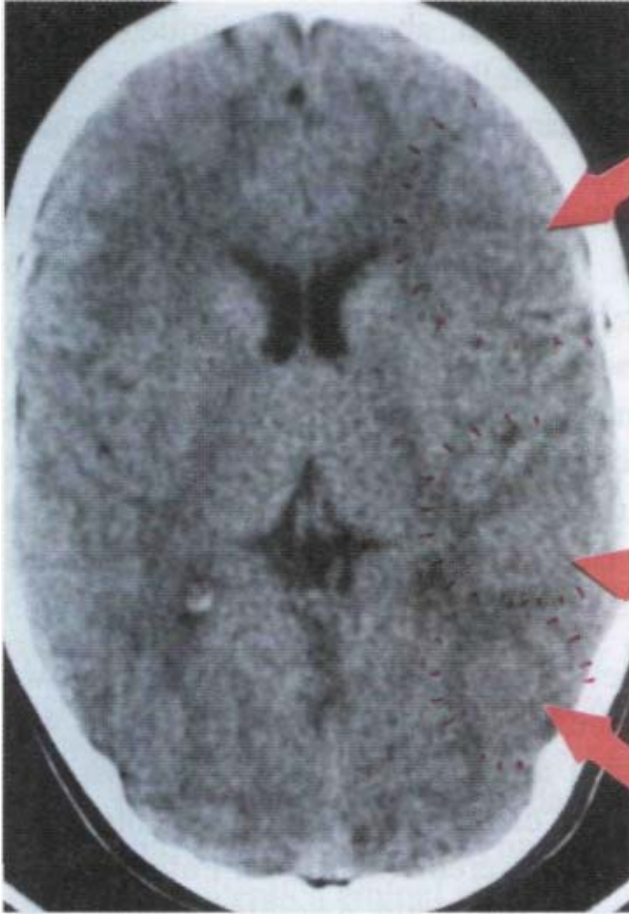
Подумайте сами, какие колоссальные три вещи мы обсуждаем здесь как бы само собой разумеющееся, все 3 до сих пор были совершенно неизвестны. Значительнее и труднее все становится ещё из-за того, что мы должны представить себе, что все те вещи, которые мы хотим и должны лечить - вместе с нашим боссом, пациентом - не были или не являются авариями, случайностями или глупостями природы. Они сами по себе являются в высшей степени значимыми процессами и испытанными миллионами лет механизмами, которые мы до сих пор просто не могли понять.

В то же время мы должны уяснить себе, что для 8-летнего мальчика телевизор – это не сказочная театральная сцена, над которой он мог бы смеяться, а что-то вполне реальное, которое он берет с собой в свои мечты. Видите, нам еще очень многому предстоит научиться!

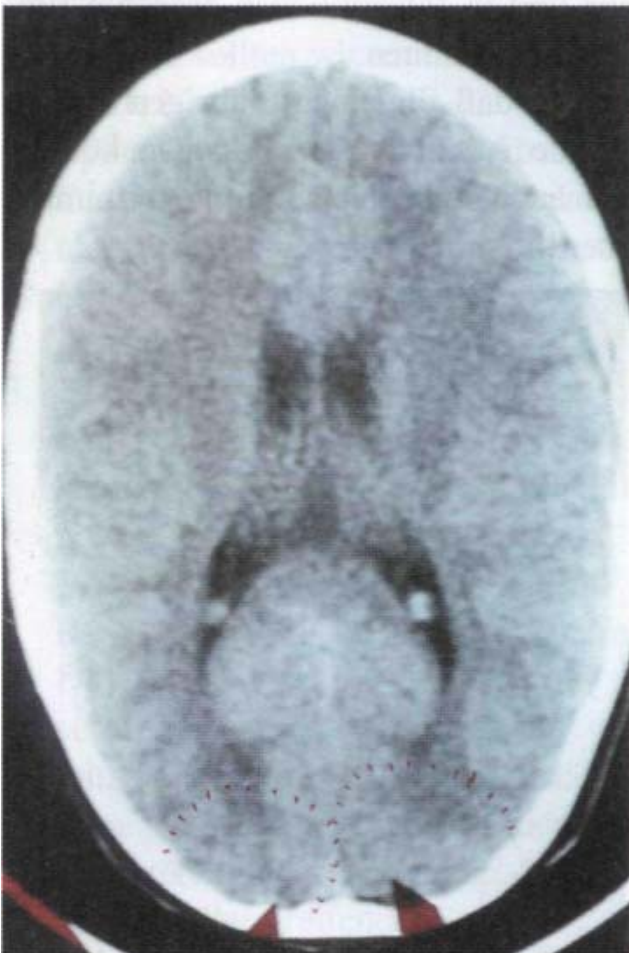На КТ мозга 13-летнего мальчика мы видим 2 активных очага Хамера, которые, тем не менее, имеют лёгкий отёк (темные части). Очаги Хамера влияют как на двигательные, так и на сенсорные и надкостнично-сенсорные части. Отсюда явно начались эпилептические припадки.

Речь здесь идёт о центральных конфликтах разлуки, т. е. о матери (которой не было) и отце (тоже был далеко).





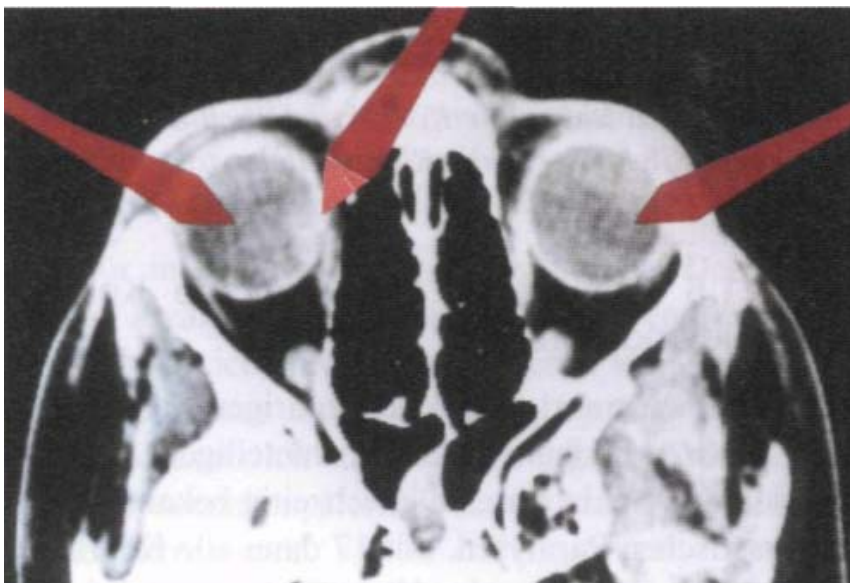
Но в тот злополучный «телевизионный вечер» пациент также поймал конфликт страха за территорию (активный) (верхняя правая стрелка), конфликт неприятностей на территории (полуактивный; средняя стрелка, желудок) и конфликт маркировки территории (нижняя стрелка, слизистая мочевого пузыря), который все еще активен. Таким образом, он (слева и справа) находится в шизофренической констелляции, с остановкой созревания.



На рядом стоящем изображении мы видим (стрелки справа и слева окципитально) два конфликта страха преследования, находящиеся в полурешении, что значит они постоянно в рецидивах. Так называемая «мания преследования».

КТ глазных яблок, то есть стекловидного тела и левой сетчатки очень впечатляет:

Левый глаз: правая стрелка обозначает отслоение сетчатки как признак заживления сетчатки (страх перед вещью). В то же время (левая стрелка) еще или снова помутнение в стекловидном теле.

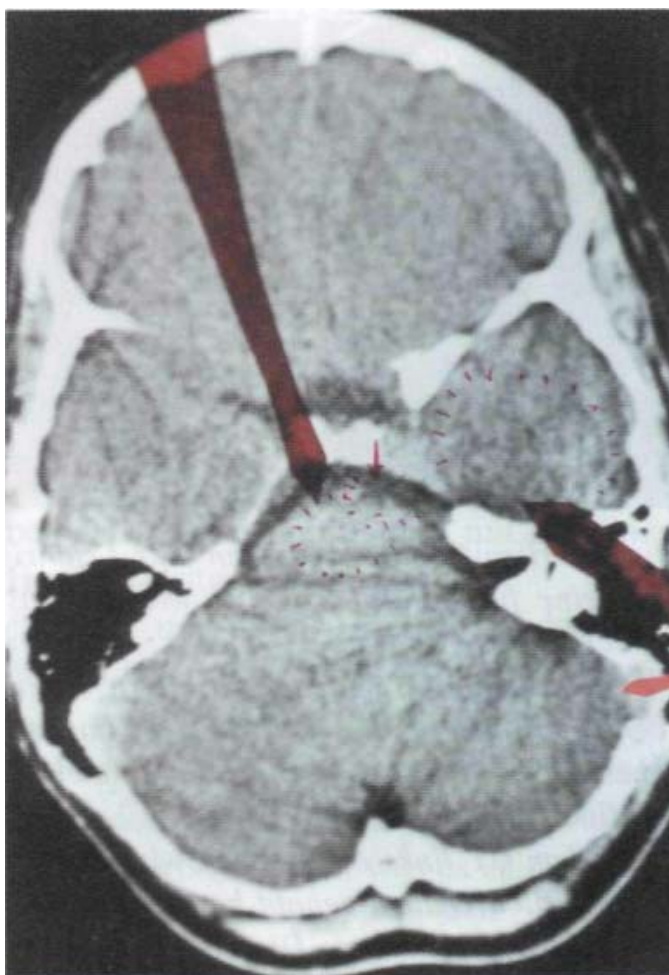


Правый глаз: стрелка указывает на процесс излечения (удаление путём растворения помутнения стекловидного тела), который сопряжен всегда с т. н. глаукомой, т. е. с увеличением давления в стекловидном теле, чтобы во время заживления стекловидное тело оставалось надутым и не схлопывалось. Раньше эту глаукому мы ошибочно считали «болезнью».

Наш маленький пациент, наконец, «поймал» еще 2 конфликта, касающихся собирательных трубок обеих почек, конфликты «чувствовать себя одним одиёшеньким» (левая большая стрелка и совсем маленькая стрелка вверху справа), оба активны, что означает, что он чувствует себя более или менее дезориентированным и накапливает воду. Такие пациенты тогда выглядят «раздутыми». Возможно, один из этих конфликтов происходит из «попытки выселения» из постели матери.

Кроме того (правая верхняя стрелка) существует активный слуховой конфликт (предположительно из «телевизионного вечера»).

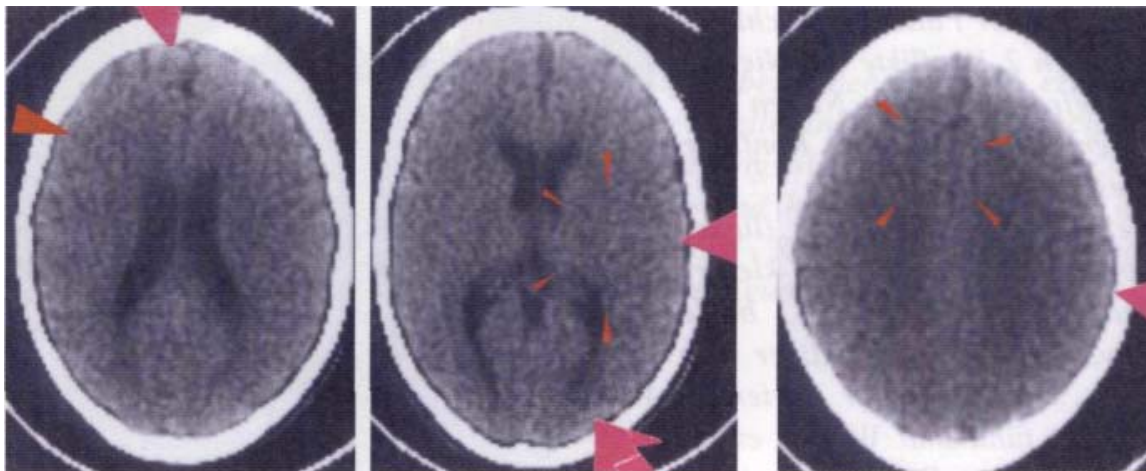
Очень интересно: благодаря конфликтному подчёркиванию правой стороны мозга мальчик, возможно, также при попытке «выселения» из постели матери отреагировал «по-женски» (правая маленькая стрелка внизу) с карциномой млечного



валика слева. Конфликт по-прежнему активен. Поэтому мы должны найти в левом млечном валике узел, который является не чем иным, как квази-раком молочной железы (конфликт с матерью у правши мальчика).

2.6.4.21.5 Пример: Шизофреническая констелляция, депрессия, эпилепсия и паралич

Такой печально-счастливо-печальный случай молодой девушки, которая в 11 лет была хорошенькой как картинка и высокоинтеллектуальной. Затем с ней случилась эпилепсия, депрессия и шизофрения одновременно, в 16 лет – центральный конфликт со спастическими параличами. В 17 лет она смогла разрешить все конфликты и снова показала практически нормальную КТ мозга, за несколько месяцев превратившись в хорошенькую молодую девушку, способную снова смеяться и танцевать, чтобы потом при повторном конфликтном рецидиве снова впасть в свою шизофрению, как в зияющую пропасть. Хоть волком вой! Но НОВАЯ МЕДИЦИНА в обоих направлениях железная. Рак возникает и снова исчезает по одному и тому же принципу.



Эти 3 КТ мозга упомянутой здесь 12-летней девочки из Франции отражают ужасную трагедию. Девочка левша, начала менструировать в 11 лет.

На двух правых изображениях КТ мы видим четко обозначенный очаг Хамера справа периинсулярно, который не имеет отёка, а виден только по маркировке. Это должно соответствовать сексуальному конфликту, поскольку девушка левша.

На левом КТ сверху мы также видим фронтально слева очаг Хамера, который время от времени имел отёк. Он соответствует 2-му СДХ в виде огромного испуга/страха. Этот конфликт, вероятно, был причиной эпилепсии. Потому что через 1/2 года после СДХ девушка впервые испытала эпилептический кризис, с тех пор время от времени снова.

На правой КТ мы также видим очаг Хамера с легким отёком в центре сахара, в то же время (слева кортикально!) двойной конфликт страха и отвращения, на органическом уровне низкий сахар в крови и диабет одновременно.

Это констелляция периодической шизофрении. Правосторонний конфликт «зависает», в то время как фронтальный как рецидив то активен, то разрешен. С этого времени сообщается, что у девушки время от времени случались галлюцинации, и тогда она всегда говорила только о

«войне». Это были те времена, когда дополнительно к постоянно висящему правому периинсулярному очагу сексуального конфликта снова становился активным конфликт страха в левой лобной области.

Что же случилось? Абсолютно точно, что девушка пережила в 11 лет сексуальный конфликт вместе с конфликтом страха, а именно в мае 1980 года.

Сломанная молодость: центральный конфликт, зависший сексуальный конфликт, территориальный конфликт, эпилепсия, псевдо дебильность - левша!

Больше всего хотелось бы рассказывать только о положительных случаях. Да мышление успехами не обошло и врачей стороной. Чем больше успехов у доктора, тем лучше он кажется. Так что давайте сюда сначала успехи. В области, с которой я имею дело, все немного по-другому. Трудно было обнаружить систему. Но в отдельных случаях я просто подобен акушерке, которая помогает ребенку выйти на свет. Часто я тоже бессилён, хотя точно знаю, как я *мог бы* помочь. Но тогда часто суровые реалии говорят еще более жесткое НЕТ. И больной, уже поднятый над поверхностью воды, снова тонет в зияющей глубине моря.

Все началось в марте 1986 года с того, что психолог из Франции спросил меня, есть ли у меня опыт со случаями рассеянного склероза. Я сказал: «Да, но я еще не совсем уверен в сущности этого состояния. Тем не менее, я хотел бы посмотреть случай с рассеянным склерозом, если я получу компьютерную томографию мозга».

Итак, пациентка пришла со своей матерью и братом и старыми КТ мозга 1980 года. 17-летняя девочка со спастическим тетрапарезом⁵⁷, которая могла только лопотать, ходить могла только с трудом, поддерживаемая матерью и братом, казалась одним из тех дебильных существ, которыми полны наши дома инвалидов. Они проходят там под всевозможными диагнозами, которые в основном всегда означают: мы не знаем, что это такое.

Я увидел в этой молодой девушке сначала одно: она смотрела на меня и на окружающий мир, как сквозь затуманенное стекло. Оно закрывало окна её души, но на самом деле она не производила на меня впечатление дебильной. Мать подтвердила, что до своего внезапного заболевания она была очень хорошей ученицей, к тому же очень хорошенькой.

Затем я увидел на КТ мозга 1980 года, которая была изготовлена вскоре после 2-го СДХ, два очага Хамера, один слева фронтально, его я нашёл понятным, и еще один справа периинсулярно, оба не были решены. Этого я не ожидал. Я, как говорится, в данный момент пребывал в недоумении. В то время я еще не знал, что девушка левша. Об этом я узнал только тогда, когда специально спросил об этом позже. Итак, с того момента я знал, что это, должно быть, был сексуальный конфликт с центральным конфликтом, что нанесло опустошение этой чрезвычайно красивой и умной молодой девушке и теперь сделало ее дебильной парализованной.

Но уже начиналась следующая трудность: я посчитал назад. Девочке было всего 12 лет, родители очень порядочные состоятельные люди. Я осторожно попытался выведать у матери, что иногда и в таком возрасте... Мать тут же отмахнулась, нет, там еще ничего не было, такого не бывает в ее доме. Уже отступая, я задал простой рутинный вопрос, была ли у девушки в тот момент уже менархе. «Да», - сказала мать, правда, она была у нее до этого несколько месяцев назад, но она тут же исчезла, после того как она вдруг так изменилась. Попав на след, я хотел точно знать, был ли у нее тогда друг. От матери сразу пришло категорическое «Нет»! Я: «Вообще никого?» Мать: «Нет, на самом деле нет, она была еще ребенком, у неё был только Мокка, собака-боксер, которого она любила больше всего на свете. Ах, да, но это можно

⁵⁷тетра = часть слова со значением четыре

не брать во внимание: время от времени приходил молодой человек 23 лет, и они немного веселились друг с другом». Я: «Как звали весельчака?» Мать: «Жан Марк». Пока мать произносила имя, я, скосив глаза, незаметно наблюдал за девушкой. Мне показалось, что при этом имени она заметно дернула веком. Я: «Где сейчас Жан Марк?» Мать: «Я не знаю, за 2 дня до катастрофы он вдруг исчез. Мы больше ничего о нем не слышали». Я прервал разговор и отвел брата пациентки в сторону. «Что вы знаете о Жане Марке?» «Ничего более, я его больше никогда не видел». «Неужели Элен никогда ничего о нем не говорила?» «Нет, никогда, она не может говорить с тех пор, она просто лопочет несколько слов, которые только мы можем понять, потому что знаем их. Но подождите, у нас есть психолог, который нам Вас рекомендовал. В течение нескольких недель он пытался поговорить с Элен один или два раза каждую неделю. Сначала ничего не получалось. Но 3 недели назад она однажды произнесла несколько слов, которые понял и психолог. При этом она, как он сказал, тоже произнесла имя Жан Марк. Но он ничего не мог с этим начать. Как вы думаете, это может что-то значить?» «Да, очень много, вы сейчас увидите». Потом мы вернулись в комнату к Элен. Я спокойно взял ее руку, спокойно посмотрел на нее и сказал: «Тебе больше не нужно бояться, мы хотим тебе помочь. Скажи, ты спала тогда с Жаном Марком?» Элен ничего не сказала, но, как молния, дернулось над ее веком. Я знал, что это было то, что я и подозревал, и как уже тогда безошибочно показал КТ-снимок. Только тогда его еще никто не мог читать.

Через неделю позвонил психолог: да, она тогда спала с Жаном Марком. Спустя много утомительных часов вышла вся мучительная правда, которая тогда разыгралась и из-за которой была разбита жизнь молодой девушки или тогда ещё ребенка: она переспала с Жаном Марком, а потом панически боялась, что у нее родится ребенок. Она пострадала СДХ с сексуальным конфликтом, что мгновенно остановило менструацию, начавшуюся всего год назад, и, очевидно, функция яичников также была остановлена. Во всяком случае, с тех пор у девушки не было месячных кровотечений. После того, как девушка 3 недели паниковала, будет ли у нее ребенок - она сказала об этом другу, - то вдруг услышала, что он исчез с неизвестной целью и не попрощался.

Девушка пострадала при этом от 2-го СДХ с центральным конфликтом и обрушением самооценки. С этого момента ее начало парализовать.

Сексуальный конфликт продолжал «висеть», потому что теперь её менструация больше не возвращалась, и она подозревала больше, чем раньше, что у нее родится ребенок. И вот как все происходило:

12-летняя девочка из Западной Франции, родители которой были богаты, пережила счастливую молодость. Ее любимым товарищем по игре был Мокка, собака-боксер. В дом был вхож и 23-летний молодой человек, который хорошо ладил с Элен, пациенткой. Однажды он уговорил ее переспать с ним. Она сделала это. Едва она это сделала, ее охватил невероятный ужас, потому что она думала, что у нее будет ребенок. Она пострадала от СДХ с сексуальным конфликтом. А так как она была левшой, то он ударил не слева (как обычно), а в правую периинсулярную область. Так обстояли дела, когда она через 2 дня узнала, что ее друг Жан Марк внезапно, не попрощавшись с ней, уехал с неизвестной целью и на неопределенный срок. По-русски: у молодого человека душа ушла в пятки, и он смылся, потому что он действительно боялся, что Элен родит от него ребенка.

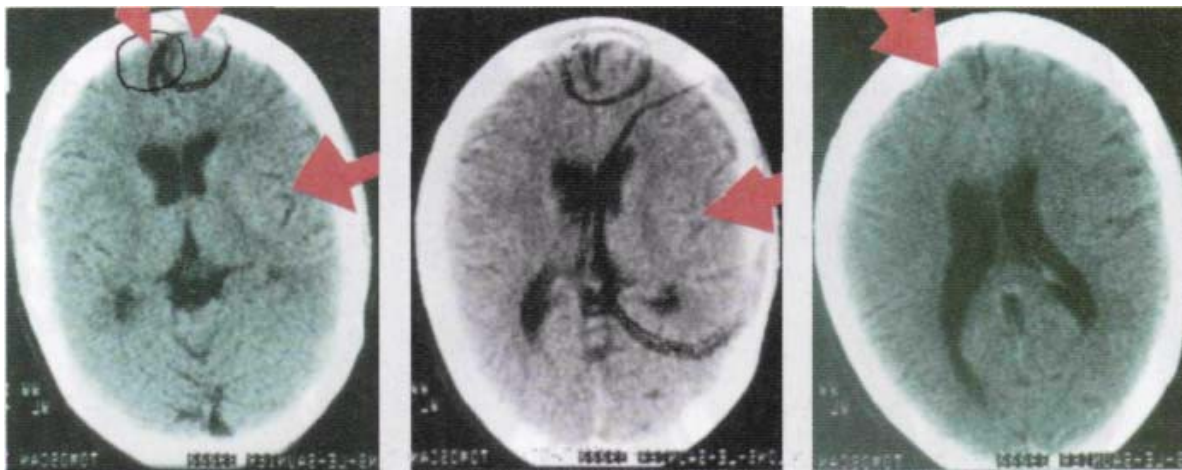Для Элен мир рухнул. Она перенесла еще один СДХ, центральный конфликт с содержанием «невозможно убежать», который страшно ударил по девушке и мгновенно вызвал у неё «острый психоз» и частичный паралич конечностей, потому что он возник в прецентральной извилине с двух сторон (страх перед матерью и отцом или страх по поводу ребенка и друга?).

В это время, должно быть, добавился еще один конфликт страха, потому что родители девочки теперь поссорились, мать однажды убежала очень драматично из дома. Молодая девушка, находящаяся под действием массовых активных конфликтов и центрального конфликта, вероятно, уже не могла оценить масштабы своего состояния. Еще один конфликт обрушения самооценки (сексуального характера) должен был ударить еще при 2-м СДХ вместе с центральным конфликтом. Весь масштаб происходящих конфликтов мы увидим только тогда, когда конфликты разрешатся, потому что тогда они получат отёки, и это вызовет темное окрашивание и смещение массы в мозге.

Молодая девушка первое время еще могла ходить в школу, хотя 4 конечности были частично парализованы. Она галлюцинировала, а затем говорила о «войне» и «что у всех будут дети», даже у Мокки, ее кобеля-боксеры. Через полгода она впервые перенесла эпилептические припадки после того, как отношения родителей восстановились. Но остальные конфликты остались «висеть». Кроме эпилептических припадков, регулярно приходивших после ссор родителей, девочка страдала от ужасных *депрессий*. Она скоро больше не могла ходить в школу.

В таком состоянии девушки, которая теперь считалась шизофренической и депрессивной эпилептичкой с рассеянным склерозом, ничего не изменилось в следующие пять лет. Да и как иначе? У нее больше не было друзей, она сидела дома в депрессии. Родители продолжали ссориться, иногда мирились, тогда у девочки случался эпилептический кризис (от очага в правой лобной доле мозга).

Я дал психологу совет ежедневно говорить с девочкой о Жане Марке и постоянно давать ей понять, что у нее не будет ребенка. Он должен был вернуться вместе с девушкой к тому моменту, когда произошёл сход с рельсов. Скорее всего, у девушки снова случится эпилептический кризис, но это будет хорошим знаком.



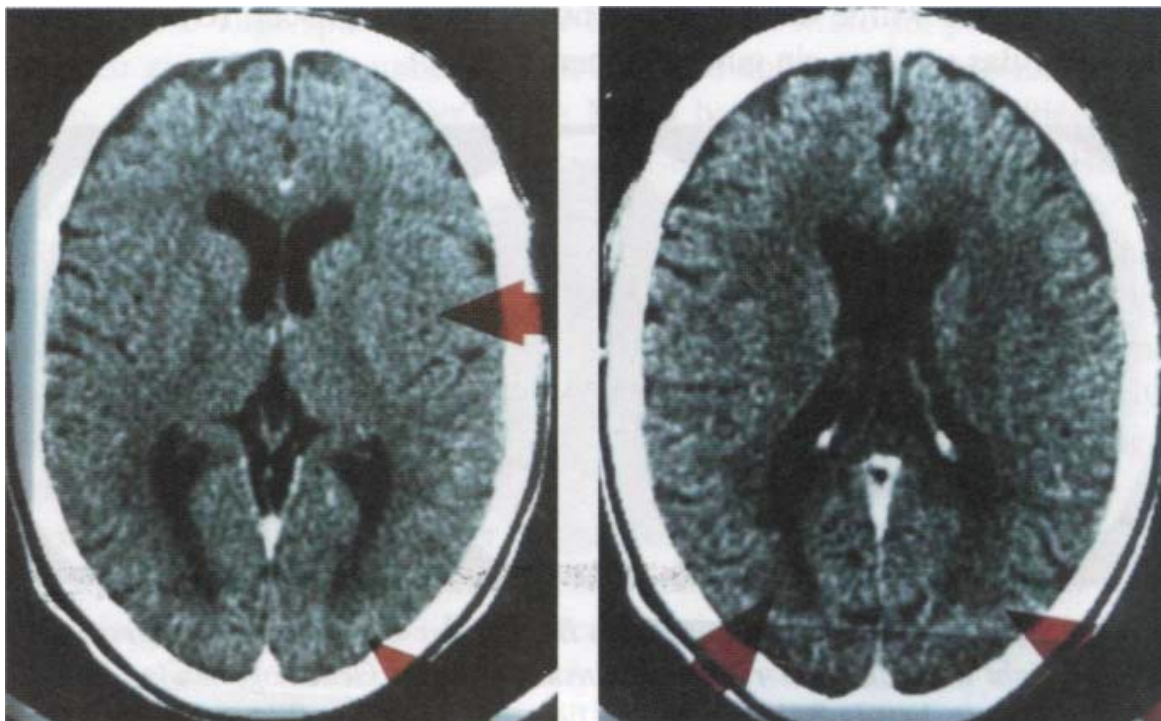
На верхних 3 снимках, сделанных вскоре после начала конфликтолиза, отчетливо виден справа периинсулярно отекающий очаг Хамера в месте, типичном для левшей для сексуального конфликта (справа). Далее мы видим слева и справа фронтально оба очага Хамера конфликтов страха, один страх с очагом Хамера слева фронтально, что у нее будет ребенок, в таком безумии она жила почти 6 лет, другой страх справа фронтально, виден по очагу Хамера, что мать убежит.

Решенные другие конфликты, центральный конфликт и разрешенный конфликт самооценки с акцентом левого таза, мы увидим только на следующих снимках несколько недель спустя 20 мая 1986 года.

Действительно, психологу удалось поговорить с девушкой о ее отчаянии и потрясениях, которые она никогда не могла доверить ни одному человеку. Сначала она просто лопотала, но

потом могла говорить все лучше и лучше. У нее было несколько эпилептических кризисов, которые она хорошо перенесла, внезапно вернулась менструация, она снова могла ходить без посторонней помощи, даже танцевать, за несколько недель из бедной дебильной девочки-калеки превратилась в цветущую молодую женщину с полностью развитым телом, как будто природа хотела поскорее наверстать долгую засуху.

На последующих снимках июля 1986 года эти последние отёки также в значительной степени исчезли. Только центр реле самооценки справа для левого таза имеет еще отёк, вообще весь скелет, кажется, рекальцинируется, т. е. снова восстанавливается самооценка, что было очень положительным признаком. На этом этапе у пациентки был лейкоцитоз (лейкемия).



Все могло бы закончиться хорошо, уже было хорошо, если бы - да, если бы молодая женщина, потерявшая 5 лет своей жизни, не продолжала считаться «сумасшедшей» молодыми людьми. Несмотря на то, что она была очень красива, никто не осмеливался подойти к ней, опасаясь высмеивания других «Он, наверное, хочет жениться на сумасшедшей!» По сильному отёку в белом веществе головного мозга мы видим, как восстанавливается все самосознание самооценки, особенно чувство спортивности. Девушка получила «отпор» от парня, который нашел это еще и забавным. Менструация снова исчезла...

В июле 1986 года передо мной стояла цветущая молодая девушка 17 лет, которая жаждала впитать в себя потерянные пять лет сразу. Но она пробудилась в беспощадной реальности. Ей нужен был друг, настоящий, с которым она могла бы отправиться к новым берегам. Вместо этого все молодые люди делали вокруг нее большой кряк: «Ах, это же сумасшедшая». Вместо этого она снова пострадала сексуальным конфликтным СДХ-рецидивом при первом «отказе». Она снова пошла ко дну, еще до того, как ее удалось окончательно спасти. Но что здесь значит окончательно??

В нашем безжалостном обществе такую попытку исцеления можно сделать только как «эксперимент». Можно вывести этих людей из их психоза и паралича, очень даже хорошо в принципе. Но где люди, которые помогут в этом? В одиночку не справиться. До тех пор, пока

медицинская профессия и все общество так основательно оказались несостоятельными, пока не обеспечена стабильная среда, пациент может откатиться назад в любой день во время или после исцеления.

Я был так рад, что добился, возможно, окончательного решения для молодой девушки. Так что я могу дать вам утешение: это возможно, это возможно в принципе. Попробуйте это с вашими родственниками в учреждениях, а не заставляйте их плачевно атрофироваться там. Вам просто нужно установить рычаг в нужном месте! Любой психоз полностью излечим!! В принципе, параличи центрального конфликта также излечимы и обратимы, если они не длились слишком долго. У девочки, описанной выше, они длились 5 лет.

2.6.4.21.6 Пример: Дианита

Приведенный ниже случай не для моралистов и фарисеев. Но он соответствует истине, мне не нужно лишний раз подчеркивать, что для меня любовь – это нечто святое, Божий дар. Тем не менее, мы, врачи, не можем иметь дело только с эстетически и нравственно прекрасной формой этого божьего дара (Платон: «Любовь – это стремление зачать в прекрасном»). Бедные, несчастные и больные этого мира – это те, кто больше всего нуждается в нас, врачах. Помочь таким людям, гонимым несчастьем, снова стать счастливыми – тоже Божий дар. Так было в данном случае!

Две почти ровесницы кузины, обе правши, обе дети испанских гастарбайтеров и американских солдат в Германии, с ранней юности страдали от насилия «дяди» из-за попустительства матерей. Испанские неполные семьи жили в наибольшей бедности 13 человек на 38 кв. м пространства очень стесненно. Дядя «платил» деньгами матерям и подарками изнасилованным детям.

«Игра», в принципе, всегда проходила одинаково: дядя, который насиловал не только этих кузин, КТ мозга которых предоставлены, но и одновременно пятерых, шестерых или более детей, всегда сажал детей на колени и насиловал их руками. Постепенно дети больше не находили это так уж плохо, так что они в эту «игру» с дядей, который раньше также был изнасилован и остался неженатым, «играли» добровольно, тем более, что матери это терпели и их подталкивали, наконец, даже к этому для того, чтобы получить хотя бы щедрые подарки от дяди. Он насиловал девочек в среднем до 15-летнего возраста. Как только им доставляло удовольствие мастурбировать, они также сами широко практиковали это, дяде не доставляло трудности ввести свой член в игру и каждый раз проникать немного глубже. Потому что эффект клиторального оргазма у изнасилованных девушек не был нарушен. И постепенно это становилось частью «игры».

У одной девушки дефлорация (лишение девственности) не создавала проблем, у другой это была катастрофа с сильнейшей болью и кровотечением.

Наши прежние эксперты по этому поводу всегда предполагали, что дети испытывают шок от насилия. Это верно только условно: до 10 или 12 лет дети, изнасилованные таким образом, вполне могут воспринимать это как «приятно», точно так же, как они воспринимают мастурбацию как «приятно». Для девушек сексуальный конфликт возникал только тогда, когда им приходилось вручную и орально доводить пенис дяди до эякуляции. Это одновременно вызывало конфликт страха и отвращения.

Как это ни странно звучит: замкнув левую сторону мозга одновременным сексуальным конфликтом и конфликтом страха и отвращения, клиторальный оргазм (с правой стороны мозга),

который раньше вызывался нефизиологическим образом только искусственно, теперь стал еще более важным, чем раньше.

Обе кузины нимфо-маниакальны и зациклены на клиторальном оргазме. Обе теперь в шизофренической констелляции. 30-летняя женщина «использовала» бесконечное количество мужчин. От всех она всегда хотела, чтобы ее мастурбировали только клиторально. Можно сказать и так: она хотела всех мужчин использовать только для мастурбации. Она не вышла замуж. Ей отвратителен мужской член своих партнеров. Но если он проникал «невидимо» сзади или снизу, и она клиторально мастурбировала, можно было «удачно» переспать, как с дядей.

33-летняя кузина, также в нимфомании, также «износила» многих мужчин. В конце концов, она все-таки вышла замуж. Первые 2 года брак протекал хорошо после того, как она научила мужа совокупляться с ней только сзади или сидя снизу, не видя пениса. И, конечно же, она без исключения хотела, чтобы ее мастурбировали только клиторально, «как у дяди». Если муж, который является дальнобойщиком, больше не хотел играть в эти игры, потому что он не мог понять взаимосвязей, и показывал эрегированный член, она кричала каждый раз пронизывающим до мозга костей голосом. Этот пронзительный крик как «недорезанной» имеет свое особое значение:

В 9 лет эта пациентка была жестоко дефлорирована упомянутым дядей, когда он с силой вдавил свой эрегированный член в детское влагалище. Она испытала ужасную боль, кричала «как недорезанная» и кровоточила так сильно, что пришлось отвезти ее к врачу. Там сутенерская мать лгала о «играх в доктора» среди братьев и сестер.

Пациентка, похоже, перенесла полусексуальный конфликт во время этого ужасного события, а именно вульво-вагинальный, не шейки матки, потому что в противном случае она не могла бы получить менархе 2 года спустя. В знак непрерывной конфликтной активности у нее с этого момента появился вагинизм. Бессовестного дядю, похоже, особенно возбуждало открытие напряженного спазмом детской влагалища одновременной ручной мастурбацией и эякуляцией во влагалище ребенка. Все это происходило сзади, пока он держал ее на коленях. Для пациентки в то время, в 9 лет - и позже снова и снова, - вагинальную боль, при которой она должна была кричать, вынести можно было только с помощью клиторального оргазма.

В 11 лет она получила свой менархе и сразу после этого забеременела. Мать сделала аборт в больнице, который, по-видимому, оплатил дядя. Кстати, с большинством других кузин произошло то же самое.

Поскольку левая сторона мозга была заблокирована активным вагинальным конфликтом, 2-й Конфликт (аборт) мог ударить только на правой стороне мозга как территориальный конфликт и конфликт страха за территорию. Конечно, конфликт имел какое-то отношение к «гениталиям», но собственно конфликт заключался в том, что дядя теперь ругал ее за то, что она теперь для его игр - а главное, для подарков и денег!! - уже больше не подходит, иначе она может снова забеременеть. С тех пор она находилась в маниакально-депрессивной посмертной шизофренической констелляции, и остаётся в ней по сей день.

С тех пор пациентка остановилась в развитии на уровне 11 лет.

3-й конфликт, который ударил снова на левой стороне мозга, и расширил полу-сексуальный, а именно вагинальный, конфликт (жестокая дефлорация) до полного сексуального конфликта шейки/зева матки, произошёл следующим образом. Чтобы доказать свою пригодность для получения материальных и денежных подарков дяди, она должна была незадолго до эякуляции эрегированный член вынуть из влагалища и на коленях вставить его в рот и глотать сперму.

Из этого при первом разе одновременно появились:

1. сексуальный конфликт лево-церебрально, который соединился с вагинальным конфликтом и стал «комплексным» (полным) - и существует до сегодняшнего дня.

2. Конфликт страха/отвращения, также слева парамедианно-фронтально (пониженный сахар), который также существует по сегодняшний день.
3. Конфликт страха преследования (относительно вещи и человека) слева окципитально, потому что теперь она жила в постоянном страхе снова забеременеть и родить ребенка (правые зрительные половинки, которые смотрят налево).
4. Конфликт маркировки территории, который присоединился к уже существующим правополушарным очагам и имел содержанием, что она должна была всегда бояться и не знать, эякулировал ли дядя уже во влагалище или ещё нет.

Все эти конфликты активны и по сей день. Перевешивает то конфликтная активность левой стороны мозга, тогда пациентка более маниакальна. В другой раз перевешивает конфликтная активность правой стороны мозга, тогда пациентка больше подавлена или находится в агитированной депрессии.

Несмотря на то, что дядя умер уже два года назад, активность конфликтов и очагов в мозгу продолжается: когда она сегодня видит эрегированную часть мужа, у нее уже появляется вкус спермы во рту...

Дядя издевался над ней до 16 лет. После этого она мастурбировала сама, причем чрезмерно, если не могла найти партнеров, которые бы её так удовлетворяли. Изменилось только то, что теперь у нее есть только один партнер, ее муж. Однако при её вагинизме проникновение члена во влагалище возможно только один раз при оптимальных обстоятельствах.

Шизофреническая констелляция остаётся постоянной в течение 22 лет. Это выражается у нее так, что при каждой малейшей ссоре она резко кричит, бросая мужу в лицо самые нелицеподобные ругательства. Для этого нет или не было бы, если бы она не была «сумасшедшей», никакого повода, потому что муж - терпеливая «человеческая душа».

Конечно, в течение 22 лет она была попеременно подавленной и маниакальной, в зависимости от того, какой конфликт как раз перевешивает, и в постмортальной констелляции. Она постоянно параноидным образом думает о том, что делал бы муж, если бы она сама и дети были мертвы. Часто она также находится в суицидальной констелляции, однако депрессивные фазы перевешивают.

Маниакально-панический крик, почти при каждом удобном случае, имел трагические последствия, когда она была беременна вторым ребенком. Потому что во время беременности она продолжала истошно кричать как недорезанная. Дочь уже как эмбрион пострадала двигательными конфликтами «не в силах вырваться» и конфликтами страха/испуга. При рождении ребенок уже был частично парализован и инвалид (декабрь 1996 года).

До июня 1998 года у ребенка постоянно были, конечно, рецидивы, что привело, в свою очередь, к массивной ретардации⁵⁸ или остановке в развитии. В июне 1998 года ребенку было восемнадцать месяцев, но он выглядел не более чем на 8 месяцев. Он не мог ни ходить, ни стоять, только произносить отдельные, довольно неартикулированные слова - словом, это был ребенок с тяжелой инвалидностью. Когда мать кричит, ребенок ревет и испуган. На 3-м месяце беременности уже дело доходило до кровотечения с угрозой выкидыша.

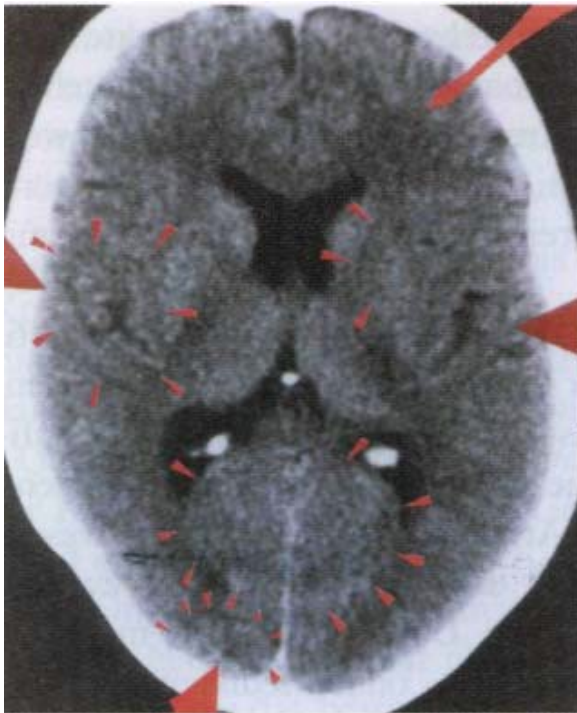
В июне 1998 года пациентка была беременна третьим ребенком и на 6 месяце беременности. Она продолжала кричать, и снова началось кровотечение, грозящее выкидышем с преждевременным отхождением околоплодных вод. К счастью, пациентка нашла хорошую клинику. Она сама могла дать правильные директивы, потому что незадолго до этого была у

⁵⁸ретардация = задержка физического и/или интеллектуального развития по сравнению с возрастом жизни, задержка созревания

очень хорошего врача Новой Медицины, который с трудом терпеливо «распутывал» ее жизнь и конфликт вместе с ее вторым ребенком-инвалидом. Терапия, которую они обговорили друг с другом, была настолько же простой, насколько и сложной - без лекарств, но она, как вы увидите, была очень успешной в случае второго полуторагодовалого ребенка.

Мать знала, что ей больше нельзя кричать. Если она смогла бы это сделать, ребенок еще в утробе матери имел бы возможность разрешить слуховой конфликт. Ей это удалось, и 30 сентября 1998 года она родила внешне здорового ребенка. Она написала мне письмо, из которого я знаю, какие жертвы принесла семья: отец отказался от работы дальнбойщиком, чтобы в это решающее время быть со своими детьми. Продали караван семьи, чтобы «свести концы с концами». Прежде всего, с помощью подруги, хорошо знавшей Новую Медицину, работали чтобы уладить с конфликтными рельсами - на благо детей. И вот, все вышло гораздо лучше, чем можно было подумать.

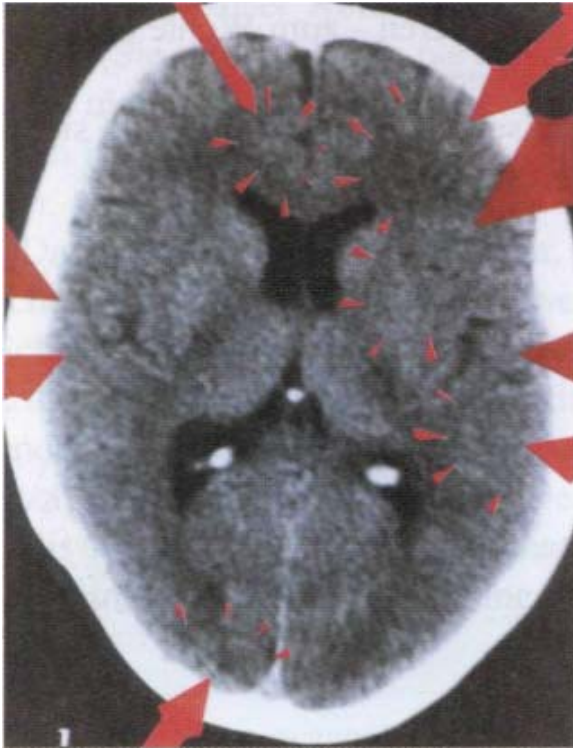
Вся семья, писала мать, теперь была так счастлива, как никогда раньше. Самая счастливая – она сама (мать).



Вот снимки 33-летней пациентки в мае 1997 года через 6 месяцев после рождения 2-го ребенка, фотографии которого с мая 1998 года мы увидим на следующих страницах тоже.

Левый, суксуальный конфликт, мы можем датировать вместе с конфликтом страха и отвращения при продолжающемся пониженном сахаре, то есть чувстве голода (следующее фото), довольно точно: примерно с 12 лет, вскоре после менархе. Потому что до того времени дядя без зазрения совести эякулировал во влагалище девушки. Но с наступлением менархе пациентка должна была удовлетворять дядю руками и орально, что вызвало у нее сексуальный конфликт и конфликт страха и отвращения, к тому же конфликт страха преследования слева-церебрально для обеих правых зрительных

половин (мать/ребенок), потому что она всегда боялась (сзади...) забеременеть. Некоторые из ее кузин, похоже, забеременели таким образом и были вынуждены сделать аборт. На короткое время после этих лево-церебральных конфликтов менструация стала нерегулярной, что изменилось только после того, как вскоре после этого произошел территориальный конфликт и конфликт неприятностей на территории, в котором речь шла о благосклонности дяди и его подарках. Ибо конкуренция была велика, и бессовестный дядя предпочитал племянниц до менархе, с которыми, как он считал, это неопасно.



Стрелка слева сверху: Очаг Хамера для страха и отвращения.

Нижние три стрелки справа: Территориальный конфликт и конфликт неприятностей на территории.

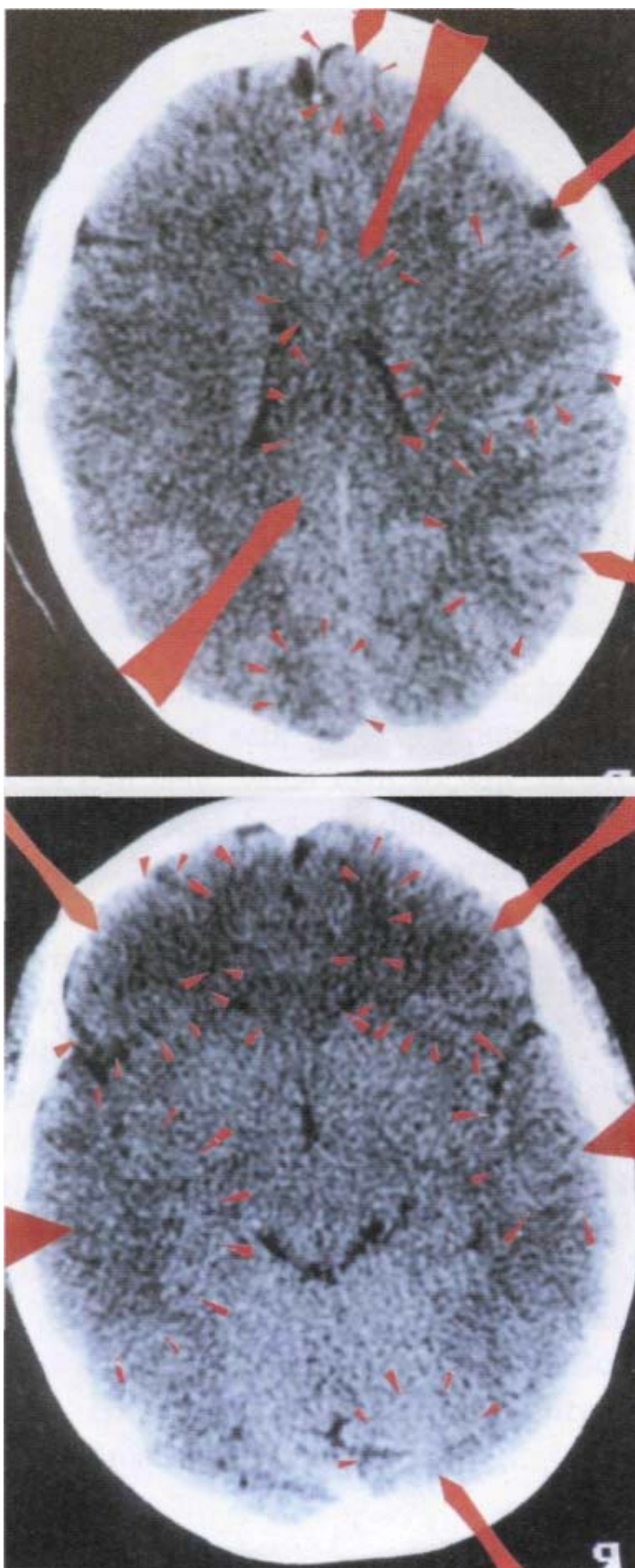
Конфликт обрушения самооценки (правая верхняя стрелка) - более поздней даты. Содержание конфликта таково: «Я плохая мать».

Наконец мы еще видим, что оба реле яичников набухли, то есть, очевидно, соответствуют кистам яичников на органическом уровне. Правая киста яичника, по-видимому, жутким образом соответствует конфликту потери дяди, когда тот умер.

Другая киста - надвигающемуся выкидышу во время беременности. С момента шизофренической констелляции

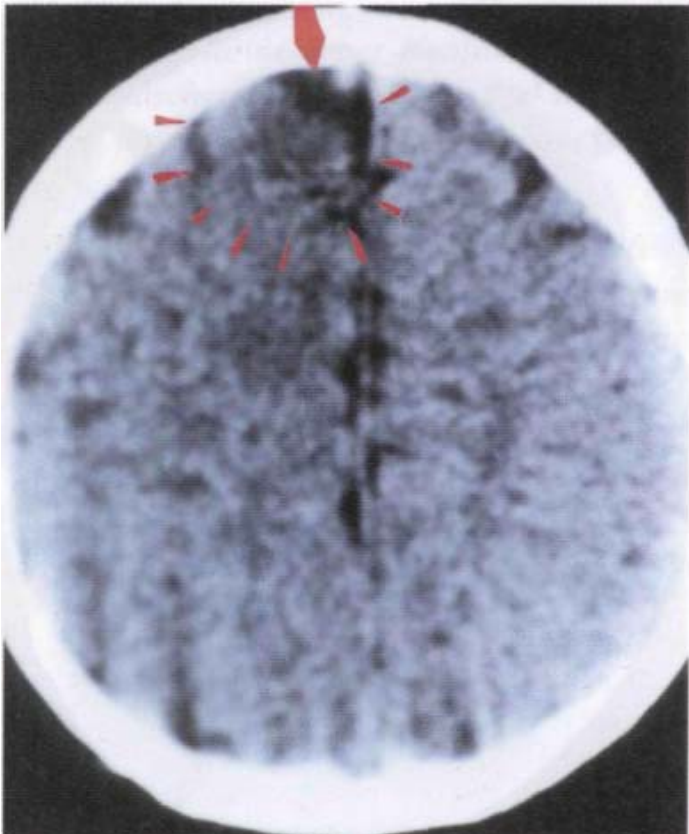
менструация снова регулярная. Пациентка остановилась на уровне зрелости 13 лет (инфантильный женщина-ребенок).

А это снимки КТ мозга 30-летней кузины пациентки. Также мая 1998 года. Они со снимками пациентки местами идентичны, что делает этот комплекс случаев таким интересным. Дядя тот же, манипуляции те же, возраст и социальная среда были те же, конфликты тоже - почти - те же. Кузина тоже псевдонимфоманиакальна (потому что она правша). Эта псевдо-нимфомания обусловлена фиксацией на клиторальном оргазме. Другим является у нее наличие констелляции парения (бронхиальное реле и гортанное реле, обе верхние стрелки справа и слева, нижний снимок). Далее мы видим конфликт фронтального страха, двигательный и сенсорный конфликт бедра: не иметь возможности уйти от дяди. Далее центральный конфликт страха и отвращения и конфликт противления, который, по-видимому, теперь частично находится в разрешении. Далее активный конфликт страха преследования, первоначально перед дядей. Тем временем перед всеми партнерами, точнее, перед мужской эякуляцией. Кузина «износила» бесконечно много мужчин, не имея возможности построить настоящие отношения. Она тоже постоянно хочет, чтобы партнёры удовлетворяли её только клиторально - «как у дяди»...



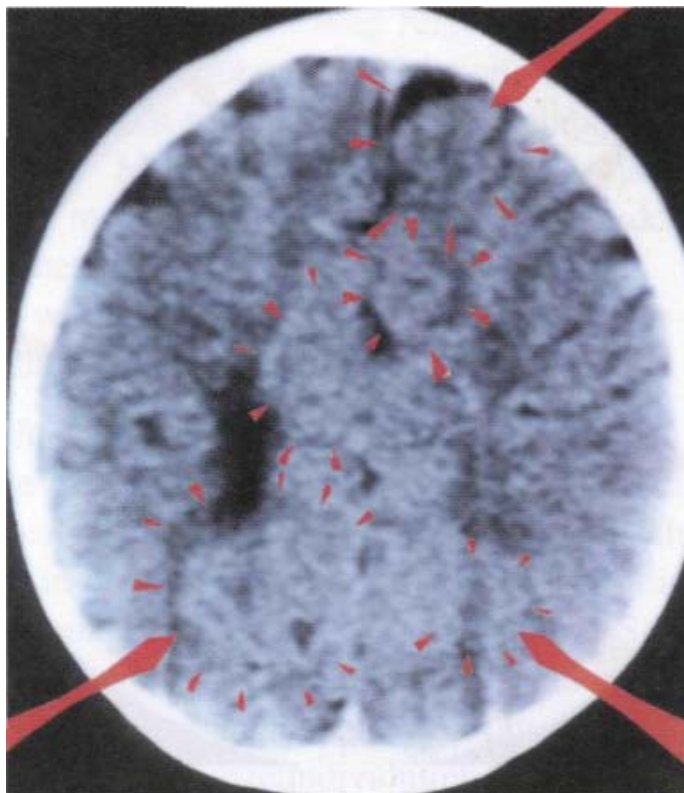


Дианита, дочь нашей пациентки, 30.06.98 на руках ее отца. Правая нога частично парализована, левая тоже. Дианита косит. Но самое главное: ребенок имеет отставание в развитии более года – тяжелая форма инвалидности.



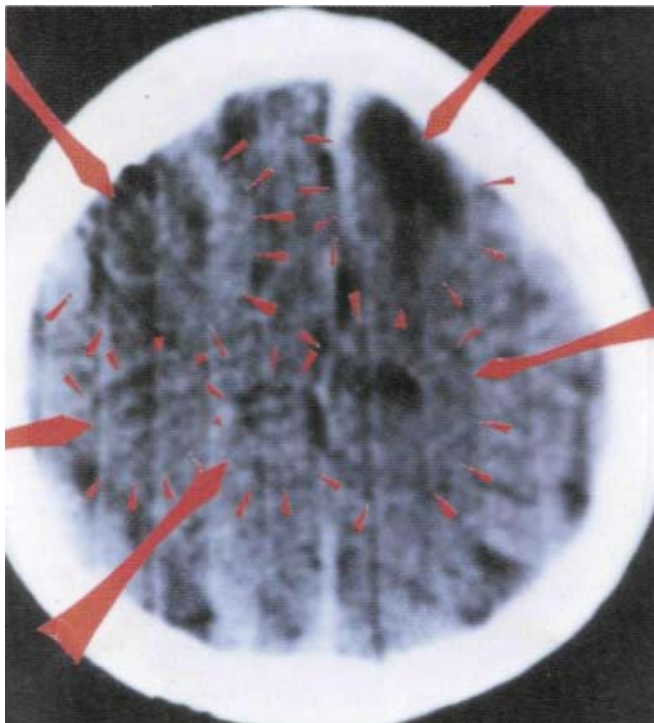
Вот снимки на этот момент полуторагодичной левши Дианиты в июне 1998 года. Она была в то время на уровне развития примерно 10-12-месячного ребенка. Последствия насилия матери дядей дают плоды... Ребенок парализован, едва может говорить. Хотя мы знали, как нужно действовать, чтобы наверстать развитие, как избавиться от паралича, но для этого нужно было сначала лечить мать, нужно было оптимизировать всю социальную и семейную среду. Как можно осуществить такое? В конце концов, в будущем это дело профилактики: искать семью или другие естественные образования, в которых невозможно было бы найти дядю такого рода.

Этот и следующие пять снимков тоже касаются Дианиты. Существует так много очагов, что часто трудно решить, какой из них «снова» в который раз в решении или в который раз рецидивирующий активный. Такие дети получали раньше диагноз «перинатальное⁵⁹ повреждение мозга», были или являются отсталыми в большей или меньшей степени развития и оказались почти все в доме для инвалидов. КТ мозга напоминает поле боя...



Чтобы помочь такому маленькому человеку, требуется не только тщательная диагностика, но требуется очень большая бережность и чуткость. В этом случае дело идёт в прошлое, если угодно, вплоть до детства матери, то есть косвенно обусловлено им. Даже одно неосторожное слово может «опустить заслонку» у бедной матери. Тогда все может стать хуже, чем раньше. Это не принесет нам никакой пользы, что мы должны были бы осудить этого больного, теперь уже умершего дядю-растлителя, нам остаётся теперь только морально негодовать. Над таким случаем можно только целыми днями плакать. Ведь девушки, которых тогда насиловали, а теперь во многом они душевно разрушенные люди, ни в чём не виноваты. Они страдают десятилетиями и стыдятся говорить об этом. Я был первым человеком, удостоенным доверия этой матери, чтобы выслушать ее исповедь, исповедь без вины, одну сплошную трагедию. Я потому так подробно рассказал об этом мрачном комплексе случаев, чтобы показать, что насилие ребенка для самого ребёнка не приравнивается автоматически к конфликту. Биологические конфликты следуют из этого по собственным законам и часто случаются гораздо позже.

⁵⁹перинатальный = вокруг родов, незадолго до или после родов



КТ мозга Дианиты также в июне 1998 года. Трудно решить, какие из колец стрелковой мишени ещё или снова активные или решённые.

Вышеприведенный случай не подходит ни для того, чтобы поднять морализирующий указательный палец на бедного человека, над которым так ужасно проявляли насилие в детстве. Ни для какого-то ментального вуаеризма этот случай не подходит, над ним можно только плакать. Но он показывает всю дезориентацию нашей т. н. цивилизации. Ни одно из животных, которых мы все надменно

считаем глупыми, не смог бы вести себя так извращенно, как вел себя растлитель детей.

Но, с другой стороны, когда уже произошло самое страшное, семье тоже нет никакой пользы, если сказать ей, что все это протекало небιологически, и это не случай для Новой Медицины. Потому что не только все конфликты в рамках извращенного протекания, но и все конфликты биологических последствий протекают в соответствии с 5 биологическими законами природы Новой Медицины. И насколько жестоко эти, собственно совершенно извращенно возникшие биологические конфликты, могут сделать следующее поколение инвалидами, видно здесь. И тогда это вдруг значит, что инвалидность наследственная.

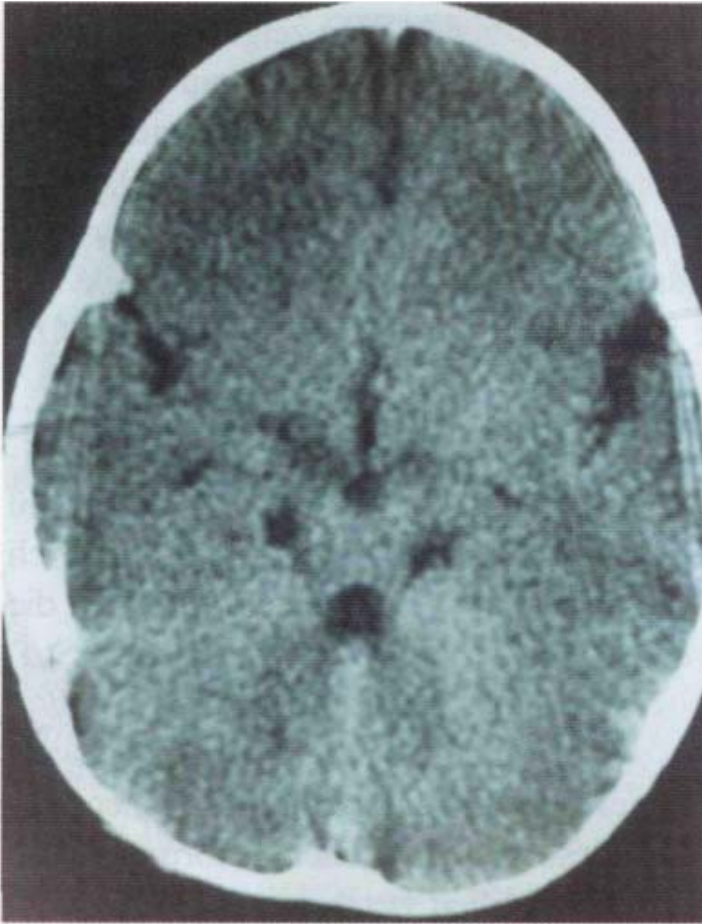
Также этот поучительный случай показывает нам, что пострадавшие, если они только увидят возможность, все же смогут выбраться из этого непроходимого болота с помощью Новой Медицины. Чтобы, в конце концов, смочь показать таким бедным людям правильный путь, мы должны терпеливо «распутать» такой случай и отправиться в это неэстетичное анамнестическое болото. Мы не можем выбирать конфликты. Есть человек, которому нужна помощь. Чем лучше мы понимаем «наше ремесло», тем лучше мы можем угадывать. В этом случае нужно было - прошло несколько часов, прежде чем молодая мать призналась в этом, - вернуться к насильственной дефлорации, чтобы понять, что она «кричала как недорезанная» при каждом случае разочарования, особенно разочарования мастурбации. Только осознав эти связи, мы смогли показать ей способ, как вылечить своего ребенка от инвалидности и не только сохранить своего ещё не рожденного ребёнка, но и предотвратить его неизбежную инвалидность в последний момент. Помочь бедному человеку, или сразу нескольким, с «la medicina sagrada» - благородная задача даже в анамнестическом болоте.

И, как бы между прочим, для нашего научного понимания оргазма нам перепадает при этом ряд важных выводов.

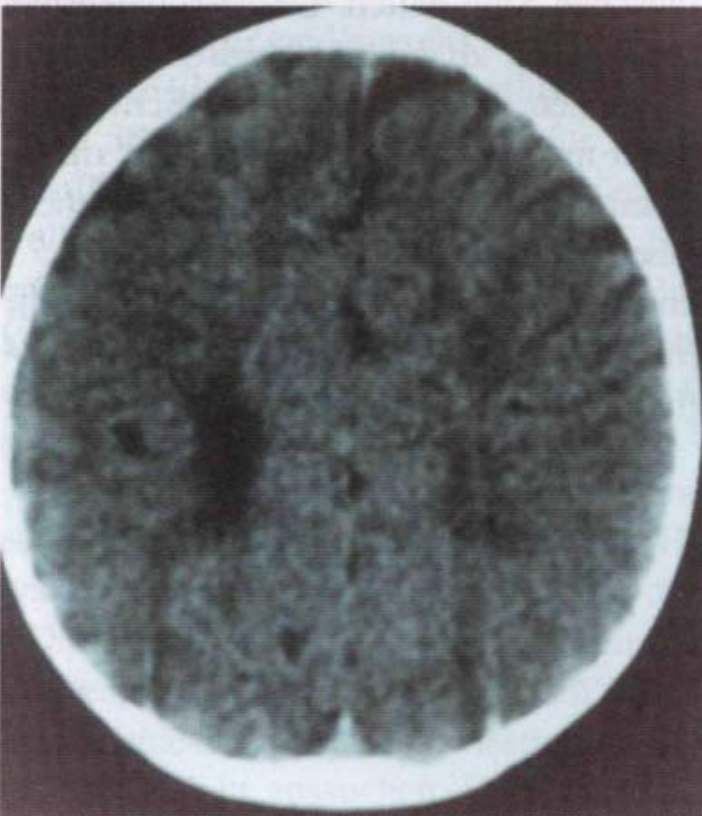
Эта глава была задумана на самом деле, более подробно, с дополнительным рядом случаев, например, для иллюстрации фригидности. Но как из пространственных, так и из принципиальных соображений я отказался от этого, потому что мы привыкли в медицине, например, что фригидность женщины или импотенция мужчины нужно воспринимать как болезненное расстройство, которое необходимо отремонтировать. Это произошло, кроме уже упомянутых

религиозных причин наших фатальных мировых религий, из-за того, что мы всегда видели наших пациентов только как отдельных индивидуумов. Таким образом, мы никогда не могли понять, что эти предполагаемые «расстройства», рассматриваемые в синопсисе со всей биологической средой, вполне имеют свой биологический смысл в биологическом нормальном случае. Поэтому пусть читатель меня простит за очень укороченную форму и частично слишком скудный теоретический трактат этого сексуального комплекса. К этому добавляется трудность в том, что в этой области многое может быть легко неправильно понято, мои противники даже приложат усилия, чтобы многое намеренно неправильно понять, для чего, конечно, существует широкая возможность.

Поэтому я решил подготовить весь этот комплекс с точки зрения Новой Медицины для собственной маленькой книжки. Но основы, как мне кажется, должны быть изложены в этой книге.

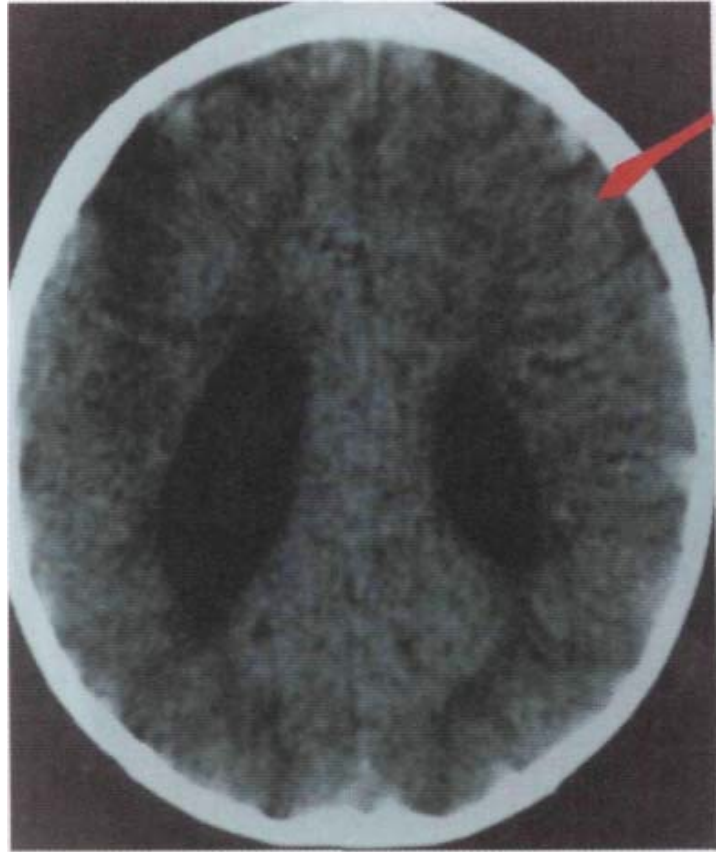


На рядом стоящем снимке по сдавленному 3-му желудочку видна причина для гидроцефалии (скопление жидкости в боковых желудочках) на следующих снимках.

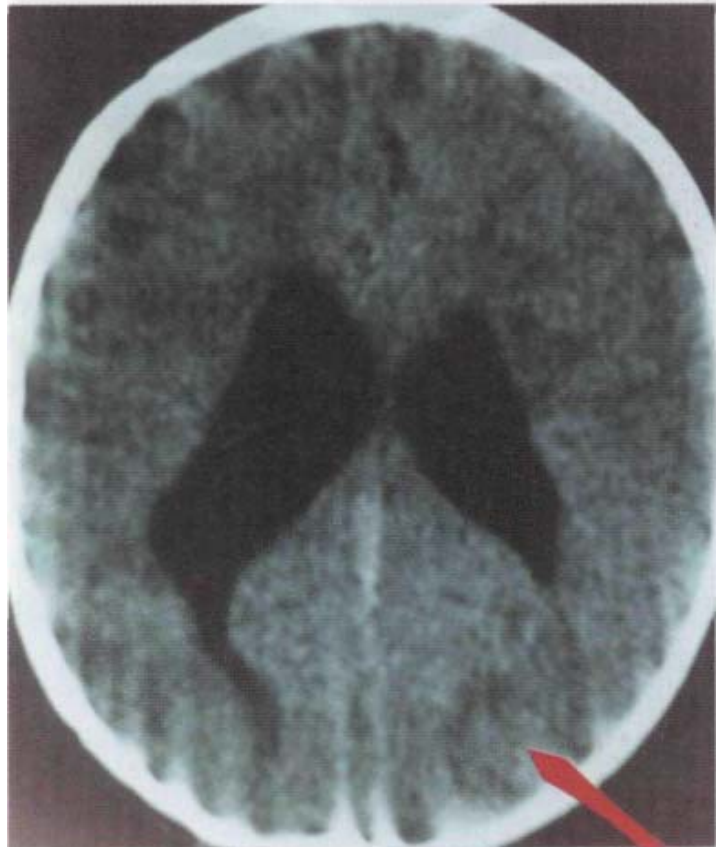


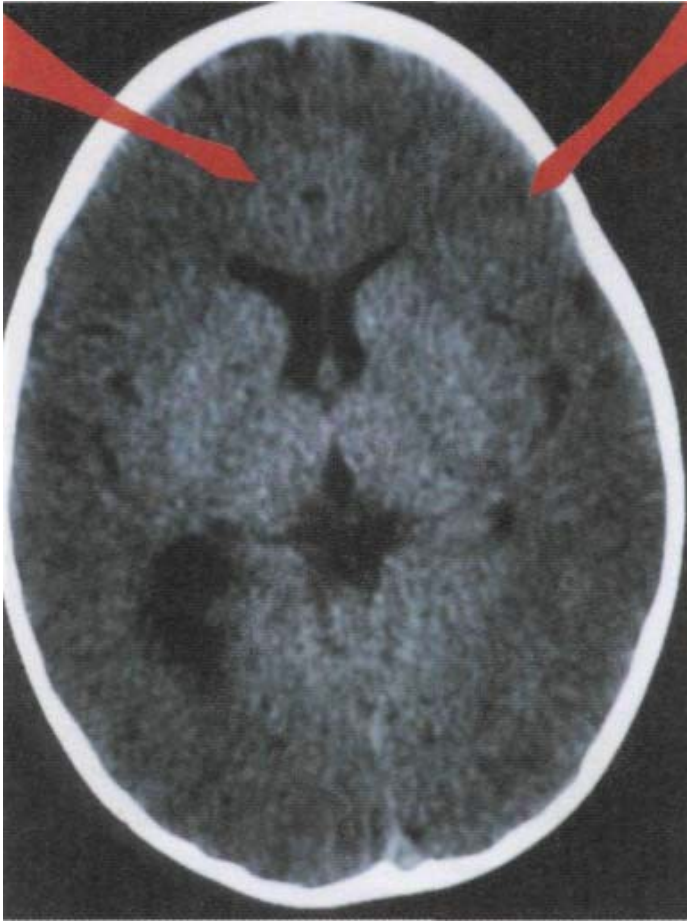
*КТ мозга 23.06.1998
Огромные отеки затемняют КТ мозга и затрудняют оценку, потому что они все провоцируют «сдвиг массы» или, как мы говорим в медицине: «новообразования». Если исследовать мозг с контрастным веществом, то весь мозг был бы (по официальной медицине) «полон метастаз»!*

На этом и следующем снимке импонирует частично тёмная окраска белого вещества от присутствующей гидроцефалии боковых желудочков.



23.06.98





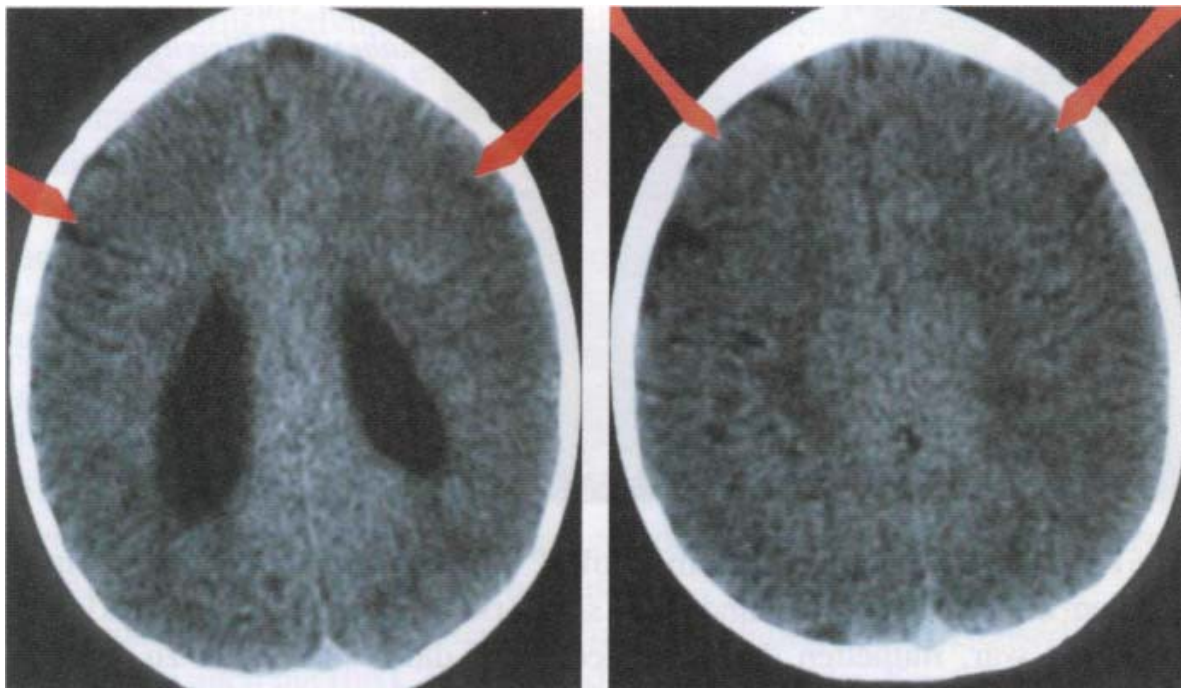
КТ мозга 15.10.1998



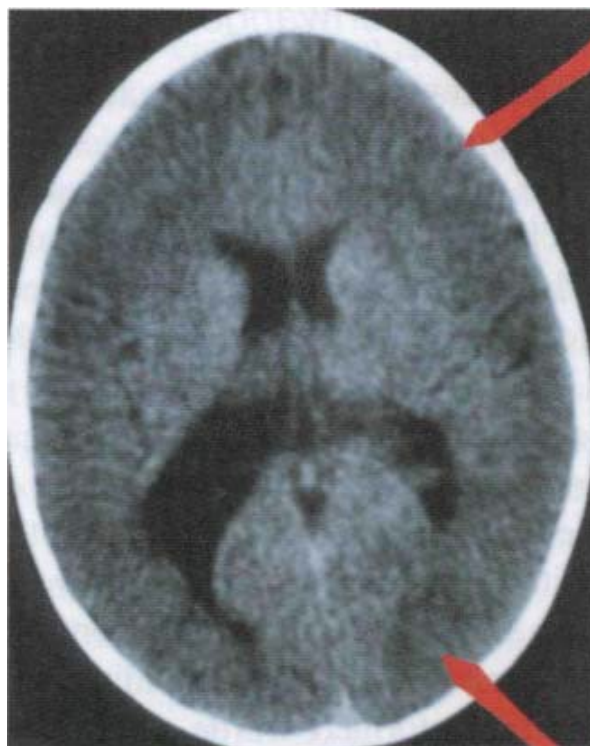18.10.98, почти четыре месяца спустя, 14 дней после рождения братика, Дианиту почти не узнать. Она психологически полностью изменена, уравновешена, общительна, как само собой разумеющееся вступает в контакт с животными, впервые произносит небольшие фразы из 3 слов, впервые может ходить, держась за руку, выросла и значительно набрала вес. Мозг всё ещё является большой строительной площадкой, но уже не сопоставимо со снимками от 23.6.98. Гидроцефалия сокращается, потому что уменьшающиеся отёки освобождают пути для вытекания ликвора из боковых

желудочков. Еще не все конфликты окончательно разрешены или, лучше сказать, снова и снова случаются рецидивы страха/испуга, когда мать снова кричит, хотя и гораздо меньше.

Но кортикальная шизофреническая констелляция полушарий, по-видимому, в принципе в разрешении, тем самым отпадает блокировка нарушения созревания.



Все КТ-снимки мозга от 15.10.98. Как мы можем на всех снимках хорошо видеть, оба конфликта страха/испуга слева и справа еще не окончательно «свободны от рецидивов». Но времени, когда хотя бы один очаг Хамера был в решении или даже оба решены, уже было достаточно, чтобы наверстать замедленное развитие. Каждый день становилось немного лучше, потому что когда мать поняла, что это действительно были душераздирающие крики, сделавшие этого ребенка/её детей больным, и что удержание от этого производило такой колоссальный положительный эффект, заставляло ее всё более успешно воздерживаться от криков, это вошло уже в привычку.



Конфликт страха преследования (стрелка в правом нижнем углу) также находится в начале решения. Мы надеемся, что это дело непродолжительного времени, и Дианита перестанет косить глазами.



18.10.98

Диана со своим обожаемым отцом. Она снова почти в равновесии.

Случай, над которым собственно можно было «только плакать»... Но если такому маленькому ребёнку, который был инвалидом и отставшим в развитии, можно помочь снова попасть на правильный путь, то можно опять же плакать, но уже от радости...

2.6.4.22 Психозы во время беременности

Психоз беременности также является не самостоятельным заболеванием, а *конstellацией*.

Мы знаем, что во время беременности, начиная с 4-го месяца, рак не может расти, потому что для роста необходима симпатикотония, а организм беременной самое позднее с 4-го месяца переключён на ваготонию, потому что вынашивание плода биологически имеет абсолютный приоритет.

Но с первыми предварительными схватками тело роженицы обычно уже попадает в «полу-симпатикотонию» и, самое позднее, с родовыми схватками в полную симпатикотонию. Если какой-то конфликт не разрешен, а только «отменен» беременностью, то теперь активность конфликта возобновляется либо как по-настоящему активный конфликт с продолжением роста рака, либо как активный «зависший конфликт».

Если во время беременности добавляется еще один СДХ, который также был естественным образом отменен, или теперь вступает новый СДХ, то мгновенно может появиться констелляция шизофрении. Вы, может быть, думаете, что такая возможность констелляции очень редка? О нет, она чаще, чем вы думаете. Просто представьте, какие возможные СДХ может вызывать у матери реакция окружающей среды на роды: «Этого бастарда я не хочу видеть» или «Отец не хочет знать этого ребёнка, может быть, это вовсе не его» и какие ещё большие низости и злобность. Мать, однако, высокочувствительна после родов, она так и так максимально чувствительна для СДХ, но особенно если добавляется именно конфликтная активность путем реактивации отмененного конфликта. Так объясняются психозы беременности, которые почти всегда возникают вокруг родов (или аборта), вполне очевидным образом.

Моя система психозов, в частности возникновения психозов и протекания психозов в зависимости от конкретных констелляций и условий, должна быть не догмой, а проверяемой рабочей гипотезой, которую, конечно, нужно дополнить еще в некоторых деталях, но которая, по большому счету, может быть воспроизведена в каждом отдельном случае. Она основана на

проверке примерно 200-300 соответствующих случаев, что в статистике общего характера еще не говорит о многом, но в закономерности означает прямо-таки астрономическую «вероятность, граничащую с уверенностью».

Таким образом, психозы являются специальными конstellляциями при раковых заболеваниях, причем зависшие конфликты также играют большую роль (обнаруживаемые на КТ), поскольку они все в своей сущности еще активны.

Депрессия может быть квази одно-конфликтной СБП (у левши), в то время как гормональный пат как одно-конфликтное событие может вызвать как депрессию (правый церебральный), так и манию (левый церебральный). Кроме того, эпилепсия сама по себе изначально означает только особую опасность или угрозу появления шизофрении при условии добавления еще одного СДХ, в то время как шизофрения означает конstellляцию двух очагов Хамера, противоположно расположенных в разных полушариях головного мозга. Так называемый психоз беременности обычно вызван тем, что бывший активный конфликт (или зависший конфликт), отмененный во время беременности, снова активируется родами или родовыми схватками, или добавляется новый СДХ. В конце концов, состояние делирия – это особое состояние внутри шизофренической конstellляции, при котором добавляется центральный конфликт, моментально вызывающий состояние делирия. (Или наркотик! Остерегайтесь так называемых анальгетиков!)

Политики мечтают стать президентами, теннисисты победить в Уимблдоне. Я надеялся, что в своей маленькой медицинской жизни смогу помочь пролить свет на взаимосвязи онкологических заболеваний и, если у меня останется еще немного времени, также взаимосвязи психозов. Я глубоко пристыжен и счастлив, потому что считаю, что и то, и другое удалось мне выше ожиданий.

2.6.4.23 Шизофреническая конstellляция у животных

2.6.4.23.1 Шизофреническая конstellляция из-за кесарева сечения у самки боксёра

СДХ с конфликтом фронтального страха из-за транспортирования в ветеринарную клинику во время родов. СДХ с конфликтом страха/испуга из-за интубации.

Боксерская собака Кимба впервые стала беременной в возрасте 8 лет. 5 ноября 1986 года начались роды. Первый щенок появился спонтанно - и был мертв. 10 часов у Кимбы были схватки, но ни одного щенка больше не родилось. Тогда мои взрослые дети, которые были одни в Риме с Кимбой, запаниковали. Привезли роженицу в ветеринарную клинику.

Теперь нужно знать, что рожаящая женщина, а также рожаящее животное в любом случае находятся в полном стрессе от родов. Вот почему роженица меньше всего нуждается в дополнительном возбуждении!

1-й СДХ:

1-м СДХ с конфликтом фронтального страха Кимба пострадала, когда её перевозили во время родов в полную опасностей для неё ветеринарную клинику в Риме.

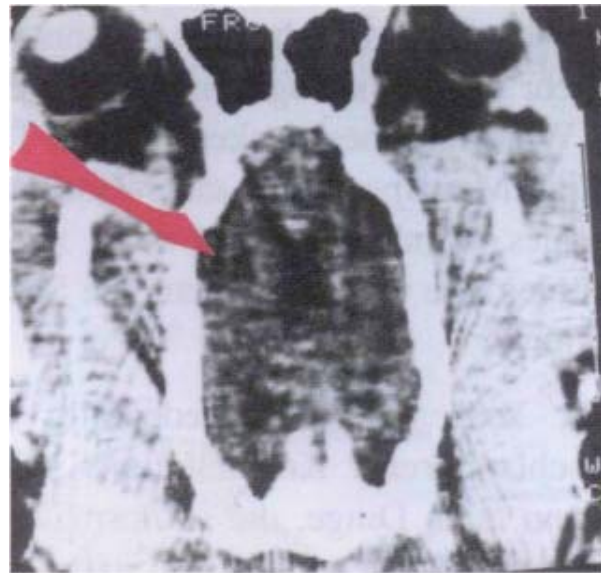
2-й СДХ:

В ветеринарной клинике в Риме Кимба была *интубирована*, что доставило значительные трудности и вызвало у нее СДХ.

Содержанием конфликта был ужас и страх задохнуться. «Органом успеха» здесь была гортань. Собака перенесла язвенный рак гортани.

С этого времени все шло по рельсу рака гортани. После операции кесарева сечения и удаления матки ее, уже проснувшись, продолжали интубировать. Позже её оставили наедине со своими маленькими щенками - в совершенно незнакомой обстановке. Собака была совершенно вне себя, потому что, кроме конфликта гортани и рака гортани, она пострадала еще и центральным конфликтом фронтального страха и тем самым находилась в «шизофренической конstellляции». Из-за фронтального центрального конфликта ни одно из двух полушарий больше не вибрировало в нормальном ритме, а из-за одновременного гортанного конфликта испуга/страха удушья левая сторона мозга дополнительно вибрировала в другом ритме по отношению к правой стороне полушария. Ночью в «шизофренической конstellляции» и мучимая болью Кимба покусала всех своих щенков до смерти!

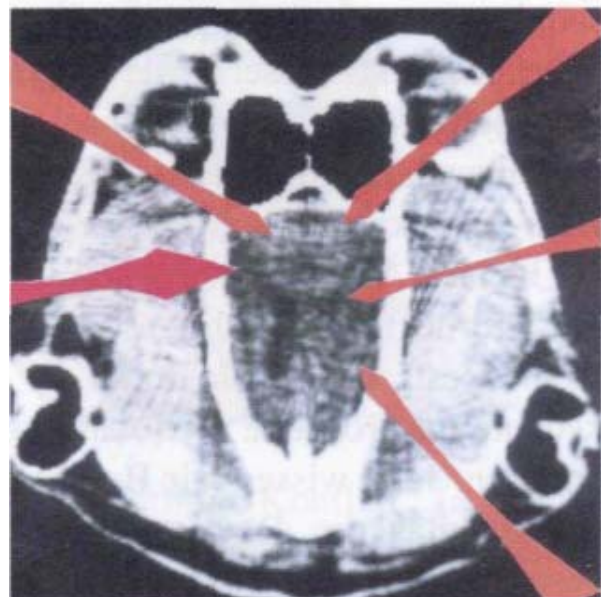Снимок КТ мозга: ясно находящийся на стадии уменьшения отёк гортанного конфликта страха/испуга с карциномой гортани, четко окруженный не натянутым, а скорее сморщенным белым краем. Больше никаких новообразований!



Пример для хронически рецидивирующей, каждый раз из-за рельса возникающей кортикальной шизофренической конstellляции у самки боксёра (Кимба).

Когда Кимба на следующее утро проснулась от своего безумия и наркотического воздействия и увидела, что она сделала, она перенесла следующий СДХ:

- а) двигательный конфликт в правом двигательном центре коры головного мозга для левой ноги «матери-ребенка», т. е. невозможно удержать своих щенков (см. очаг Хамера КТ мозга правая средняя стрелка).
- б) конфликт разлуки матери/ребенка (нижняя стрелка справа), быть отделенным от своих щенков, которые были мертвы.



В то время как конфликт гортани (из-за интубации) Кимба могла решить, по-видимому, только через долгое время (очаг Хамера смотри нижнюю стрелку слева), она, по-видимому, из-за блокировки рта не смогла решить окончательно

- фронтальный страх/отвращение и
- конфликт противления и
- Конфликт невозможности укусить
- Конфликт нельзя укусить (очаги Хамера верхние стрелки справа и слева),

потому что при каждой грызне с другими собаками она всегда попадала на рельсы на обеих сторонах со всеми 6 конфликтами. Мы всегда удивлялись, почему тогда всегда дрожала левая нога (эпилептический криз) и в шутку называли ее «дрожащей ногой». Поскольку у Кимбы не было матки после операции, она не могла достичь биологического решения своих ятрогенных конфликтных потрясений в течение всей жизни.

Мы, люди, часто думаем, что животные ничего не понимают. Блокировка рта перед анестезией – это что-то нормальное для любого ветеринара, чтобы собака не смогла укусить. Но животные думают и чувствуют, как мы, и имеют душу, как мы, и могут страдать от конфликтов, как и мы.

Вы видите, животное, во всяком случае, млекопитающее, может находиться в «шизофренической констелляции» так же, как и человек. И животное тогда тоже делает то, чего обычно не делает, что никто не может объяснить. Оно тогда «сумасшедшее», точно так же, как человек может быть сумасшедшим, когда он находится в «шизофренической констелляции».

Конфликт, а лучше оба конфликта, продолжался около месяца. Так долго длились перевязки, контрольные осмотры и т.д.

На Рождество 1986 года, когда конфликт был разрешен, мы заметили, что узлы страха на шее увеличились, и что Кимба задыхалась и хрипела при небольших усилиях, когда ошейник сжимал ее при ходьбе на поводке. В то время мы связывали это с простудой или с небольшими остаточными повреждениями, возникшими в результате интубации. Но Кимба задыхалась и хрипела в течение 6 месяцев. Мы все больше не могли себе этого объяснить. Теперь мы знаем. Заживление значительно замедлилось из-за повторной конфликтной активности конфликта маркировки территории с карциномой прямой кишки. В нормальном случае он длится не более 3 месяцев, даже если конфликт был очень сильным. Из-за симпатикотонного перенахлеста ваготония восстановления была заторможена.

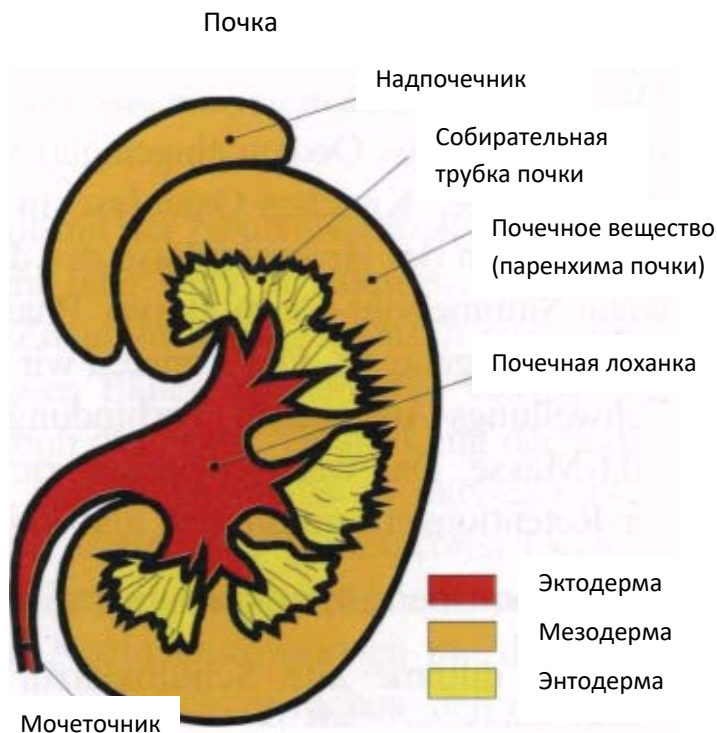
3 Синдромы в Новой Медицине

на примере фаз восстановления различных СБП с активным конфликтом беженца (карциномой собирательной трубки почек)

Мы видели в различных шизофренических конstellляциях, что само сочетание двух или даже нескольких активных биологических конфликтов, в свою очередь, снова имеет новый биологический смысл, то есть данная комбинация имеет свой биологический смысл в рамках данных биологических возможностей.

Данная глава рассматривает новый род комбинации, а именно PLC-фазы одной СБП с активной фазой другой СБП, здесь со Специальной Биологической Программой конфликта беженца (= чувствовать себя одним-одинёшеньким) с адено-карциномой

собирательной трубки (желтая группа, ствол мозга). Синдром для фазы восстановления костного остеолитиза (= лейкоз) нам уже знаком, его никто не мог объяснить раньше. Мы называли его ПОДАГРА.



Сначала мы должны разъяснить некоторые основные аспекты:

Если PLC-фаза одной СБП комбинируется с СА-фазой другой СБП, то мы могли бы представить себе биологический смысл только в PLC-фазе СБП группы люкс (скелет, лимфатические узлы, яичники, почечная паренхима) в сочетании с активной фазой другой СБП, потому что только в так называемой группе люкс биологический смысл находится в конце PLC-фазы. Для такого рассмотрения хорошо подходит подагра (остеолитизы вблизи сустава с т. н. суставным ревматизмом и лейкозом в сочетании с карциномой собирательной трубки в СА-фазе). Но для систематики, применяемой и к другим зародышевым листкам, такой биологический смысл плохо можно себе представить.

Наоборот, очень хорошо можно себе представить, что природа устанавливает так называемые предпочтения, поэтому различает: Что сейчас является самым важным и что в данный момент менее важно?

Это именно то, что здесь, похоже, имеет место.

Для человека или животного, которым в пустыне грозит смерть от жажды, каждая капля воды жизненно необходима. Эта необходимость, по-видимому, имеет абсолютный приоритет у

наземных живых существ. Потому что без воды метаболизм⁶⁰ не работает. Таким образом, если в рамках какой-либо PLC -фазы в нашем организме образовывается отек, например гепатит, киста почек, киста яичников, остеолит костей при рекальцификации или отек груди в фазе восстановления язвенной карциномы молочных протоков, то при добавлении карциномы собирательной трубки в активной фазе вода удерживается чрезмерным образом. Мы до сих пор не могли себе этого объяснить, потому что пытались связать масштаб отека с конфликтной массой. Это было правильно лишь условно. Условно означает: до тех пор, пока не началась программа удержания воды, то есть не было активной карциномы собирательной трубки.

Мы встречаем еще одну неожиданность:

Для глупой официальной медицины повышение так называемых печеночных трансаминаз⁶¹ считалось признаком «заболевания» гепатитом. Теперь мы знаем, что это не так. Однако лабораторные факты при этом не оспариваются. Чем выше поднимаются трансаминазы, тем больше казалась конфликтная масса, тем мощнее протекание восстановления, тем выше опасность эпилептоидного криза (называется печеночной комой) со скоплением желчи⁶² или без скопления желчи (безжелтушный гепатит).

Теперь к этому добавляется совершенно новый аспект, который мы ранее не могли знать, но который по-новому корректирует наше прежнее представление в Новой Медицине: Не только предшествующая конфликтная масса имеет решающее значение для степени отека какого-либо органа или его окружения (при так наз. транссудативном выпоте), но и одновременный сопутствующий конфликт беженца с карциномой собирательной трубки в активной фазе. Но для увеличения трансаминазы сам отек, по-видимому, является решающе важным моментом. Поэтому прямым текстом: Также при гепатите, который сам по себе является безобидным (по конфликтной массе), могут устремляться ввысь трансаминазы, особенно чувствительные гамма-ГТ⁶⁴, если печень из-за дополнительного активного конфликта беженца (например, страх попасть в больницу) вызывает огромную гепатомегалию⁶⁵.

То же самое - *mutatis mutandis* - относится ко всем PLC-фазам других Специальных Биологических Программ, даже к самой паренхиме почек (клубочкам), управляемой белым веществом головного мозга. В таких случаях кисты почек или яичников или селезенки часто достигают огромных размеров и нередко лопаются.

Для людей, которые еще не так хорошо разбираются в Новой Медицине, такие соображения, возможно, покажутся более или менее «академическими рассуждениями». Для опытных эти взаимосвязи имеют клинически огромное значение, т. е. безобидные случаи могут превратиться в очень тяжело контролируемые случаи, прежде всего тогда, когда благодаря усилению симптоматики для больного усиливается опасность необходимости попасть в больницу. Тогда такой пациент находится в замкнутом круге. Потому что в больничной палате (концлагере) пациент обычно уже не властен над происходящим, но должен день и ночь вести дискуссии с невежеством врачей. И его неврачебные противники слишком часто мстят за «неповиновение» своего «противника пациента» путем коварного, тайного введения морфина - против явной

⁶⁰Метаболизм = обмен веществ

⁶¹трансаминазы печени = ферменты печени

⁶²Скопление желчи = желтуха

⁶⁴Гамма-ГТ = гамма-глутамилтрансфераза

⁶⁵Гепатомегалия = увеличение печени

воли и без ведома пациента, - после чего пациент скоро умирает, т. е. его убивают, чего он так сильно боялся и, к сожалению, по праву! И тогда глупый как осёл главврач опять «оказался прав»!

В связи с этим необходимо знать, что карцинома собирательной трубки в глупой официальной медицине известна гистологически только как карцинома почечной клетки. Никто там не знает, что она исходит из трубочек, и что она (в благоприятном случае) идентична почечному туберкулезу в PLC-фазе, если в момент СДХ присутствовали туберкулёзные микобактерии. Конечно, никто ничего не знает о причинах, биологическом смысле или связанном с ним конфликте, лежащем в основе этой симптоматики. Поэтому с глупой традиционной медициной уже невозможно дискутировать, потому что она ничего в этом не смыслит, даже намеренно не хочет понимать, чтобы не признать, что Новая Медицина правильна. Если пациент в клинике хочет объяснить что-то подобное, он только слышит: «Все ерунда», хотя корифей детской нефрологии⁶⁷ в Германии, проф... в Гейдельберге, открыто заявил мне: «Мы с моими главными врачами - после тщательного прочтения Вашей «документации Целлера» - провели конференцию, и пришли к мнению: «Хамер действительно может быть прав»!»

Поэтому нам не остается ничего другого, как спокойно продолжать исследования и просвещать наших пациентов и где мы можем, разрешать конфликт беженца. Сложность при этом в том, что я безоговорочно признаю, что из-за широкого искоренения туберкулёзных бактерий официальной медициной решение конфликта может принести мало или вообще никакой пользы, если во время СДХ не было микобактерий. Потому что они размножаются в СА-фазе. Но, по крайней мере, отпадает сильная постоянная жажда.

Поскольку этот синдром является клинически чрезвычайно важным явлением, давайте рассмотрим для наглядности несколько случаев, однако каждый в очень сокращенной форме, но при этом важные связи должны быть узнаваемы.

Это был всего лишь вопрос времени, и мы должны были увидеть или найти систематику для частого процесса, когда обнаруживается архаичная СБП в одно и то же время с более молодой СБП, причем это может возникать в одной фазе или в разных фазах. Разные фазы могут тогда значить, что архаичная (управляемая древним мозгом) СБП находится в СА-фазе, а молодая (управляемая большим мозгом) - в PLC-фазе или наоборот.

Если такие СБП протекают параллельно или частично параллельно, т. е. в «различных фазах» (= одна в СА-фазе и одна в PLC-фазе), тогда организм в любом случае должен принимать решение о том, какая из двух СБП является биологически важнее. Это не только при конфликте беженца, который мы хотим изучить здесь более подробно, но и в принципе в каждой комбинации СБП, контролируемой различными регионами мозга. Также, если две СБП, например, управляемые древним мозгом, протекают в различных фазах (одна в СА-фазе, другая в PLC -фазе), даже в случае односторонности, например, активная карцинома собирательной трубки с пользой включится в процесс PLC-фазы. Мы увидим такой случай, попавший в прессу: Оливия Пильхар - туберкулез печени и активная карцинома собирательной трубки (только позже ещё и туберкулёз почки).

Мы должны обратить внимание ещё на кое-что важное: Даже отекание очага Хамера в мозге, то есть интра- и перифокальный отеки в очаге Хамера, при одновременном активном конфликте беженца чрезвычайно огромно!

⁶⁷нефрология = учение о устройстве и функционировании почек, а также о болезнях почек и их последствиях

3.1 Смысл синдрома карциномы собирательной трубки

Организм использует или пользуется областью, органом или частью мозга, которая уже затоплена отёком ваготонной фазы восстановления, в качестве дополнительного резервуара для воды, потому что каждая капля воды сохраняется и накапливается. По-видимому, для такого накопления лучше всего подходят органы или части органов, которые и без того уже отекие. Но и затопленные транссудатом излияния или отеки оставляются, то есть не всасываются. Здесь следует еще раз подчеркнуть, что дело не в том, находим ли мы эти процессы для нашей так называемой цивилизованной жизни хорошо или полезно, но только в том, зарекомендовала ли себя эта комбинация биологически за последние многие миллионы лет. Мы можем только наблюдать, регистрировать и ориентироваться на неё! Как бы хорошо ни зарекомендовало себя биологически это сочетание такого активного водного конфликта с фазой восстановления другой СБП в природе, для нас в медицине как раз рецидивы этого водного конфликта в высшей степени опасны и могут закончиться смертельным исходом!

Прежде всего, они могут появиться с минуты на минуту - и у пациента тогда мало или почти не выводится жидкость. И орган, только что находившийся в PLC-фазе, затем значительно набухает, хотя пациент мог уже далеко отдалиться от «холодных дней», то есть на самом деле нормализация уже была более или менее осязаема.

Конфликт удержания воды (= конфликт чувствовать себя одним-единёшеньким) возникает особенно

- а) при страхе попасть в больницу, которую страшатся больше всего потому, что оттуда обычно не выходят живыми,
- б) если чувствовать себя в бездушных, подобных лабораториям больницах, «как отправленными на Луну» или просто чувствовать себя там одним-единёшеньким,
- в) если дома чувствовать себя недостаточно обеспеченным, т. е. почувствовать себя дома одним-единёшеньким.

Конфликт удержания воды (карцинома собирательной трубки) часто является большим осложнением для клинического течения, как я уже сказал, потому что в настоящее время мы всегда опаздываем на шаг, когда мы не очень внимательны. Он усложняет фазу восстановления существующей СБП различными способами:

1. в дополнение к уже имеющемуся «ваготонному отёку» включается еще «симпатикотонный отёк» в уже отёкшие регионы тела или органов. Сначала подозревают рецидив, уже вступивший в решение. То есть подозревают дополнительный ваготонный отёк. До тех пор, пока не замечено, что пациент выделяет значительно меньше мочи. При конфликте удержания воды количество выводимой жидкости не получается увеличить даже с так наз. диуретика⁶⁹.
2. Даже если новый конфликт беженца известен, разрешить его нелегко. Кто знает, как трудно заставить тяжелобольного пациента почувствовать себя окружённым хорошей заботой и обеспечением, тот испытал это на своей шкуре. Дело не в том, что нам кажется, что о пациенте «достаточно заботятся». Он сам должен в это верить и даже настолько быть в этом убежден, чтобы разрешить свой конфликт беженца.

⁶⁸транссудат = транс: за пределами; sudare: сочиться; из-за скоплений в полостях тела с низким содержанием белка обычно серозная жидкость

⁶⁹диуретика = мочегонное средство

3. Даже если пациент чувствует, что теперь хорошо обеспечен, реальность часто делает свои поправки. Поскольку, обусловленный прежней активностью конфликта беженца, трансудативный плевральный выпот или асцит может сильно увеличить гепато - или спленомегалию⁷⁰, то пациент фактически при разумном взвешивании за и против должен получить хорошее клиническое лечение. Но это может сразу же преподнести пациенту новый рецидив конфликта беженца или, если он еще не разрешился, стать продолжением конфликта.
4. Из «небольшого конфликта неприятностей на территории» в стадии восстановления, которую мы называем гепатитом, может возникнуть грозная гепатомегалия, которую пациент в конечном итоге после 10-го рецидива больше не переживет. Из безобидного трансудативного плеврального выпота из-за восстановления лейкемией парастернального⁷¹ остеолита ребра, который обычно проходит незаметно или почти незаметно, и даже не может объективироваться на КТ, потому что организм всасывает трансудативный выпот в том же темпе, в каком он появляется, внезапно возникает сильно затрудняющий дыхание плевральный выпот, который нужно прокалывать и т.д. и т.п.
5. Отсутствие туберкулёзных микобактерий:
Очень серьезное осложнение означает для нас, людей, наше прежнее невежество в медицине, благодаря тому, что медицинские ученики волшебника стремились «искоренить» туберкулёзные микобактерии. К счастью, они не успели. У многих, особенно молодых людей, больше нет туберкулёзных бактерий, которые они должны были бы иметь во время СДХ по воле природы. Ведь они размножаются только в активной фазе конфликта.
Если размножение микобактерий в СА-фазе не удалось сделать из-за отсутствия туберкулёзных микобактерий, опухоль карциномы собирательной трубки в PLC-фазе не может быть разрушена.
Но если опухоль не разрушается, то удержание воды остается, хотя конфликт уже разрешен.
6. Раньше мы говорили о «почечной недостаточности» или уремии⁷². Это, конечно, неправильно, но у нас в НМ есть и другие проблемы.
7. Смешанная иннервация:
И еще одна существенная проблема, принцип которой нам знаком, это т. н. «смешанная иннервация», потому что пациент, если сказать это коротко: спит до 3-х часов утра из-за своей ваготонии и, начиная с 3 часов ночи, не спит из-за своей симпатикотонии. Так что спит он недолго, неглубоко и не отдыхая. Психически-органические последствия этого тяжёлые: пациент быстро раздражается и тогда, как «нервный пучок», уже не в состоянии спокойно и хладнокровно выработать свои планы на жизнь и на выздоровление, не говоря уже о том, чтобы их реализовать.
8. Замкнутый круг синдрома карциномы собирательной трубки:
Пациент пострадал от конфликта оставления одним-единёшеньким, потому что он просто не умеет себя содержать. Из-за раздражающей смешанной иннервации и осязаемых органических осложнений, иногда делающих необходимым клинические вмешательства, или хотя бы клинического ухода, бездушного и жестокого в большинстве больниц, пациент все больше и больше может попасть в замкнутый круг. Не в

⁷⁰спленомегалия = увеличение селезёнки

⁷¹перестернальный = рядом с грудиной

⁷²уремия = почечная недостаточность

последнюю очередь пациент часто чувствует, что «тонет в собственной воде» из-за снижения выделения мочи и необоснованно большого потребления жидкости. Хотя он мог бы легко контролировать и определять потребление воды и выведение мочи, но программа удержания воды означает:

- а) выделять мало воды, и
- б) поглощать как можно больше воды.

Мы всегда должны размышлять при этом: если бы мы были беженцами в пустыне, перечисленные вещи были бы очень разумными и позволили бы нам выжить.

Для так наз. цивилизации такое управление не предусмотрено. Ни одно животное не позволило бы запереть себя добровольно в такой бездушной жестокой больнице, из которой, например, при раке только 3-5% пациентов выходят живыми на относительно продолжительное время.

9. Шизофреническая констелляция ствола мозга (конфликта беженца):

Полноты ради надо ещё добавить, что у пациента может быть два активных конфликта беженца, причем на каждой стороне ствола мозга один очаг Хамера. Затем в качестве еще одного большого осложнения добавляется топографическая или пространственная дезориентация.

10. Этот нефизиологически увеличенный отек мозга внутри и вокруг очага Хамера, в свою очередь, может создавать дополнительные проблемы.

В принципе, программа удержания воды и уремия с увеличением мочевыводящих веществ практически идентичны. Тем не менее, увеличение креатинина и мочевины в сыворотке крови, по-видимому, очень отличается индивидуально.

Так же надо знать, что в принципе организм с так наз. олигурией⁷³, то есть с выделением малого количества мочи (150-200 мл), может выводить все необходимые для вывода мочой вещества. Ранее часто цитируемая «уремическая спутанность» была просто шизофренической констелляцией стволового мозга двух конфликтов беженца, стоящих в оппозиции друг к другу в стволовом мозге.

Даже если мы говорим об осложнениях, особенно обусловленных нашей т. н. цивилизацией, то СБП собирательной трубки всё же остается Специальной Биологической Программой.

В последующем мы хотим обсудить 8 достаточно типичных случаев, однако только основные факты, составляющие этот синдром карциномы собирательной трубки:

1. а) тогда 4-летняя девочка, замещающим образом пострадавшая в 1996 г. обрушением самооценки остеолиза кости 4-го ребра слева. Когда конфликт разрешился, и добавилась карцинома собирательной трубки левой почки, слева образовался большой плевральный выпот.
- б) та же девочка, ныне 6 лет, снова перенесла замещающим образом остеолиз правой скуловой кости. Снова наступило разрешение конфликта, и снова добавилась карцинома собирательной трубки левой почки. Из-за невежественной инцизии⁷⁴ периоста вытекший каллус образовал огромную остеосаркому.

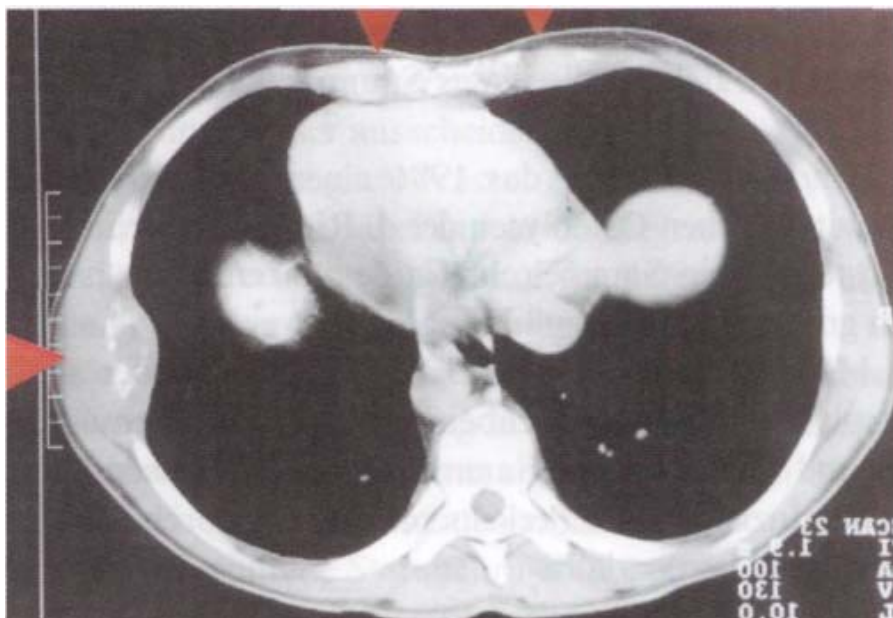
⁷³Олигурия = снижение производства мочи

⁷⁴Инцизия = разрез ткани

- У 69-летней пациентки трансудативный плевральный выпот малой величины увеличился до огромных размеров после того, как добавилась карцинома собирательной трубки (страх попасть в больницу).
- У 55-летней пациентки с трансудативным выпотом перикарда последний значительно увеличился после прибавления карциномы собирательной трубки левой почки. Пациентка могла спать 5 месяцев только сидя.
- Подагра пятки.
- Гепатомегалия с подагрой из-за карциномы собирательной трубки (страх попасть в больницу).
- Случай девочки Оливии Пильхар: гепатомегалия при туберкулёзе печени и почечной кисте с карциномой собирательной трубки правой почки.
- Гепатомегалия после туберкулёза печени с карциномой собирательной трубки у 45-летней пациентки.
- Ранее т. наз. острая почечная недостаточность у моего сына Дирка.

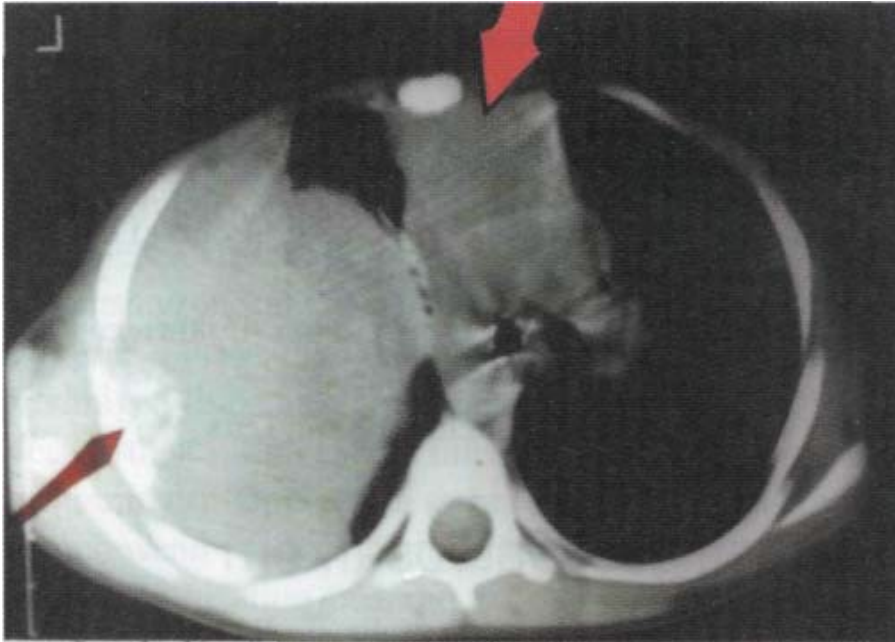
3.2 Пример: Огромная остеосаркома

Правша, в то время 4-летняя девочка, видит, что родители ссорятся, даже с рукоприкладством. При этом правша мать по-боксёрски ударяет левшу отца по ребрам слева. Или отец ударяет мать по левому ребру. Точно мы не знаем. Маленькая девочка переносит на себя этот боксерский удар замещающим образом и получает остеолит ребра на месте боксерского удара. В фазе восстановления (с «небольшим лейкозом») вокруг рёбра всё опухает.



Такое место (стрелка слева) с высоким внутренним давлением жидкости давит «трансудативно», то есть через надкостницу наружу и внутрь. Снаружи, таким образом, возникает отек, внутри - плевральный выпот. Обычно в таком случае трансудат

всасывается плеврой так же быстро, как и образуется. Поэтому обычно видно мало или вообще ничего - как здесь. Две верхние стрелки указывают на незначительный остеолит рёбер с обеих сторон, парастернально в заживлении.

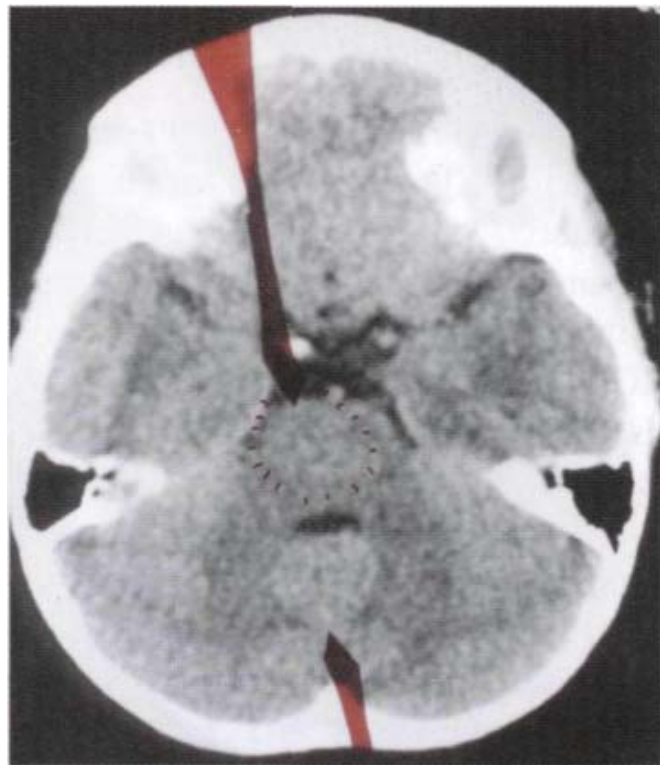

Ребенок попал, как обычно, в больницу с химио (включительно центральный венозный катетер = конфликт атаки на сердце) болями в сердце и т. д. Позже серьезное хирургическое вмешательство с удалением 4-го ребра слева. Из-за помещения в больницу: конфликт беженца. С

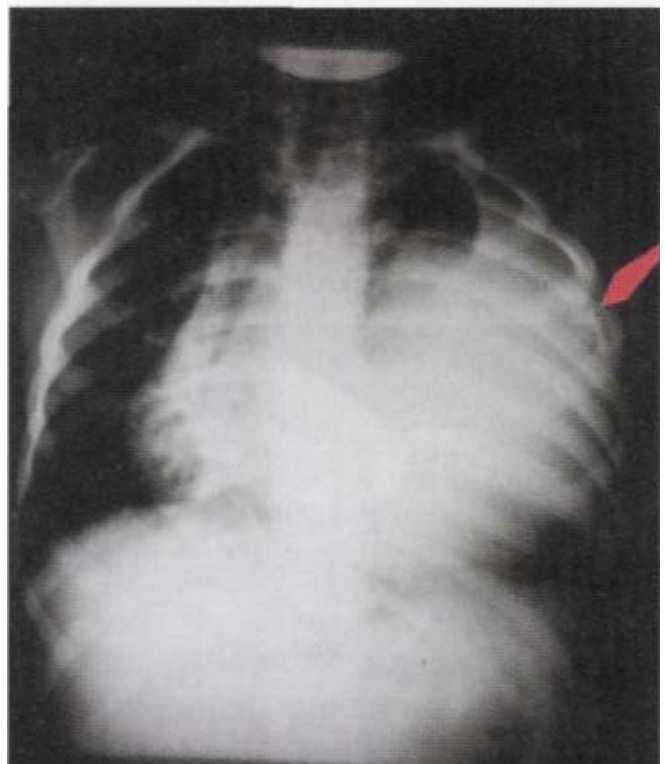этого момента ваготонный небольшой плевральный выпот больше не всасывается из-за симпатикотонного активного конфликта беженца и, таким образом, превращается в большой плевральный выпот. Кроме того, экссудативный⁷⁵ (возникший в результате атаки на сердце из-за центрально-венозного катетера) выпот сердечной сумки (= PLC-фаза) также усиливается конфликтом беженца (верхняя толстая стрелка).

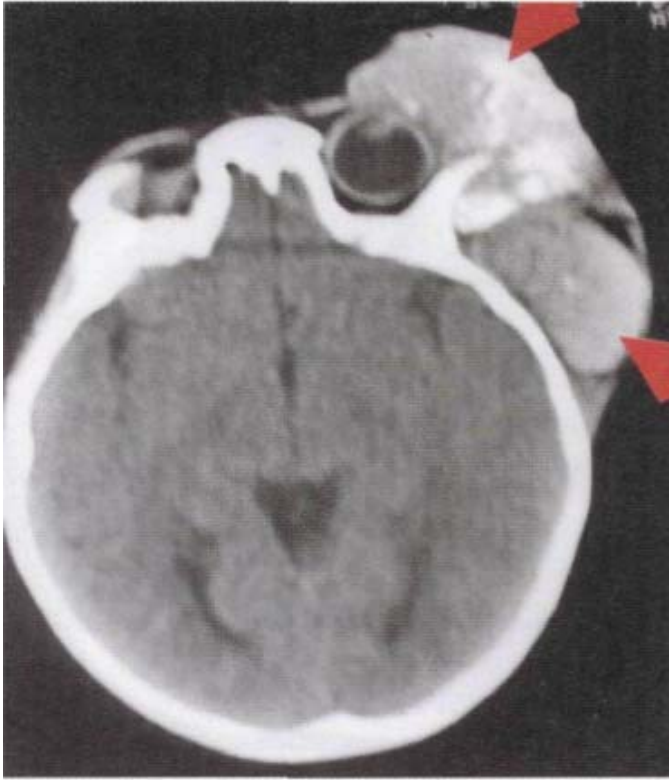⁷⁵экссудативный = связанный с экссудацией (выделением)

Верхняя стрелка указывает на круг очага Хамера в реле собирательной трубки для левой почки. Нижняя стрелка указывает на реле сердечной сумки, очаг Хамера которого уже окрашивается, то есть уже находится в решении. Состояние после тампонады сердечной сумки (и выпота) как фаза восстановления конфликта атаки на сердце из-за центрально-венозного катетера в правом предсердии.



На снимке грудины 1996 года левая сторона грудной клетки находится справа, а правая - слева. Стрелка, идущая справа, указывает на остеолитический дефект ребра слева в PLC-фазе, с большим выпотом, спровоцированным активным конфликтом беженца.

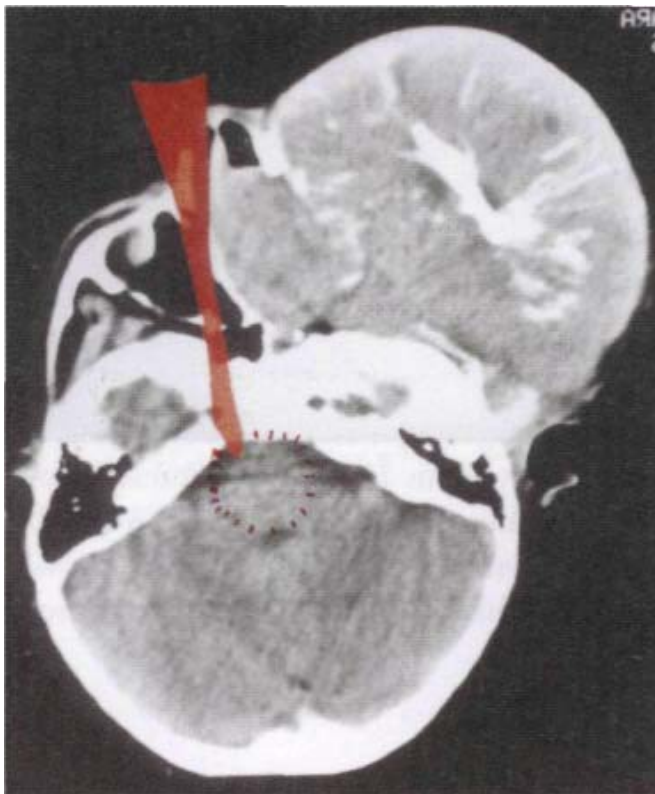




Тогда удалось смягчить, как говорится, положение оперативно, потому что целое 4-е левое ребро было удалено, и таким образом у выпота больше не было никакого питания.

2 года спустя, в 1998 году, между родителями снова произошла большая ссора. Один из них получил сильную оплеуху. И снова теперь уже 6-летняя девочка получила замещающим образом обрушение самооценки. Она перенесла остеолиз на правой скуле и в заключение - восстановление (= «небольшой лейкоз»). По несчастью девочка была снова доставлена в больницу на «пробное иссечение», т. е. надкостница была разрезана так, что каллус теперь смог вытечь: возникла остеосаркома (верхняя стрелка).

Но в результате повторного пребывания в больнице конфликт беженца был возобновлен. И из-за этого конфликта беженца вытекающая жидкость больше не всасывается (нижняя стрелка) и даже сдвигает остеосаркому к центру.



Стрелка указывает на очаг Хамера в реле для собирательной трубки левой почки.

Из-за активного конфликта беженца остеосаркома становится чудовищной, это значит, что глупость официальной медицины - разрез надкостницы, - который вообще сделал возможной «остеосаркому», по величине еще больше увеличилась из-за пребывания в больнице, а именно из-за спровоцированного рецидива СБП конфликта беженца.

Вообще-то, такие «шары» остеосаркомы можно было бы удалить хирургическим путем довольно легко. Но хирурга мы не нашли. Все были слишком трусливы. Родители были практически вынуждены продолжать

химиотерапию.

3.3 Пример: Большой плевральный выпот

Эта 69-летняя пациентка-левша пережила конфликт потери после смерти матери в 1992 году. После разрешения этого конфликта потери развилась обычная киста яичников, но, к сожалению, была обнаружена врачами. Операция (полное удаление органов) была сделана не сразу, а еще немного отложена. В течение 3 недель до операции она постоянно думала об операции (= атака на живот). Таким образом, пациентка перенесла конфликт атаки на сердце с перитонеальной мезотелиомой. При проведенной затем операции по удалению органов хирург обнаружил «брюшину, полную метастазов».

Когда после операции она немного успокоилась и, зная Новую Медицину, перестала верить в прогноз скорой смерти, то получила свой «обязательный асцит». Тут же хирург хотел немедленно снова оперировать! Она сбежала из больницы. Больница с тех пор является для неё синонимом 2 рельсов:

- а) новый страх перед «метастазами»
- б) конфликт чувства оставления в одиночестве (конфликт беженца).

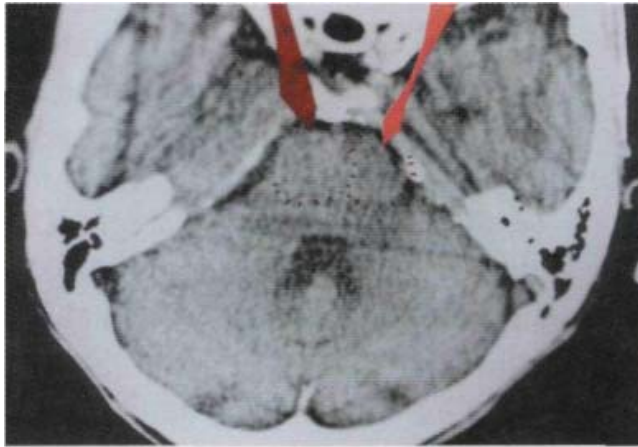
С тех пор над ней висят дамоклов меч повторной операции и с тех пор она находится на рельсе «атаки на живот» или перитонеального карциноза, решением которого всегда является новый асцит. Так продолжается уже 7 лет. Между тем ей приходилось снова и снова прокалывать асцит, если он становился слишком большим. Дни в клинике всегда были адом, потому что ей постоянно хотели сделать химиотерапию (оба рельса!!).

В таких случаях она всегда попадает на свой старый рельс конфликта беженца (больница). В заключение асцит снова увеличивается, становится даже больше, чем раньше. Настоящий замкнутый круг.

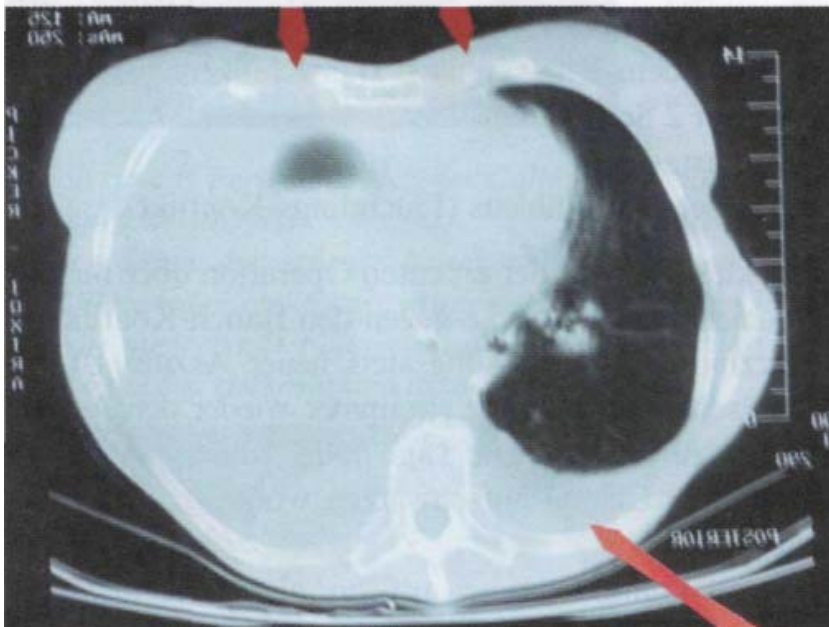
И поскольку официальные медициники не могли объяснить себе асцит в течение столь длительного времени гипотезой метастаза, они сказали ей: «Это исходит от сердца, сердце больше не работает адекватно».

Связанное с этим обрушение самооценки - это парастернальные доли ребер и грудина перед сердцем. Там она получила декальцинацию, а на этапах восстановления плевральный выпот и выпот в перикард, но там правда ТРАНССУДАТИВНЫЙ.

Таким образом, теперь ей всегда прокалывают и то, и другое; экссудативный асцит и трансудативный плевральный выпот. И то, и другое является таким чрезмерным только потому, что постоянно существует активизирующийся снова и снова конфликт беженца. На самом деле, это два конфликта беженца, по одному на каждой почке. В результате пациентка постоянно находится в шизофренической констелляции стволового мозга с топографической дезориентацией.



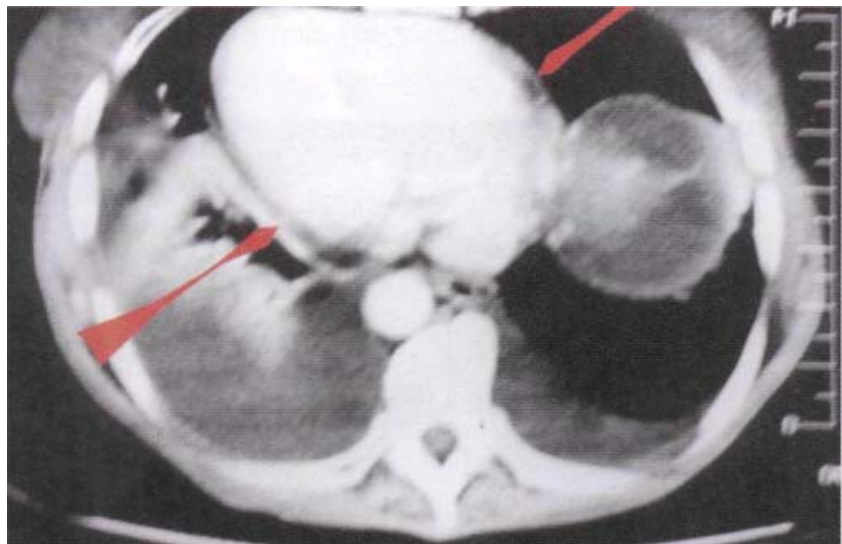
КТ-снимок августа 1999 года со срезом древнего мозга. Обе стрелки указывают на два активных очага Хамера в реле для собирательных трубок обеих почек; поэтому карцинома собирательной трубки с обеих сторон.



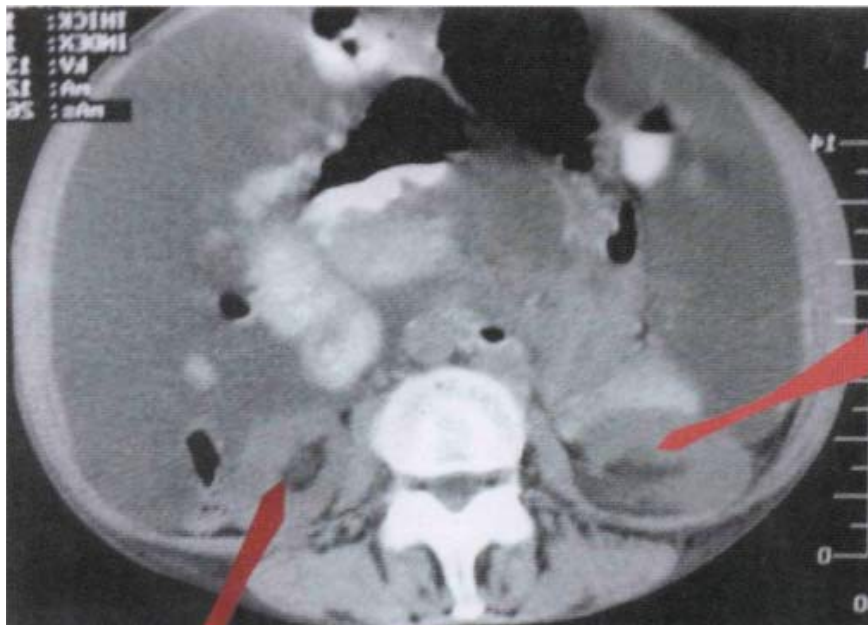
КТ-разрез грудной клетки: левая плевра полностью заполнена выпотом. Правая плевра имеет умеренный выпот (стрелка внизу справа). Вот как это выглядело до 3-кратной пункции левого плеврального выпота. При втором прокалывании появился пневмоторакс, но, к счастью, при этом в

течение нескольких дней левое крыло легкого снова надулось. Каждый раз выкачивали 1 литр. Причина транссудативного выпота в плевру и перикард с обеих сторон видна в парастернальном остеоллизе рёбер, который транссудировать жидкость в фазе восстановления. Связанный с этим конфликт обрушения самооценки был: «Там, на сердце, я больше ни на что не гожусь». Затем в фазе восстановления выпот проталкивается через надкостницу. Обычно такой транссудативный выпот всасывается плеврой обратно. Не так, если существует или возникает активный конфликт беженца. Тогда каждая капля воды по возможности удерживается или хранится там, где жидкость находится в данный момент.

После 3-х пункций с выкачиванием по 1 литру транссудата слева сейчас виден также выпот в перикард (стрелки справа сверху и слева снизу).



На этом изображении видно брюшину с обильным асцитом. Если бы не два конфликта беженца (страх попасть в больницу), 69-летней пациентки был бы небольшой асцит, которого она даже не заметила бы, и которого, - поскольку тогда она уже не боялась бы больницы - даже



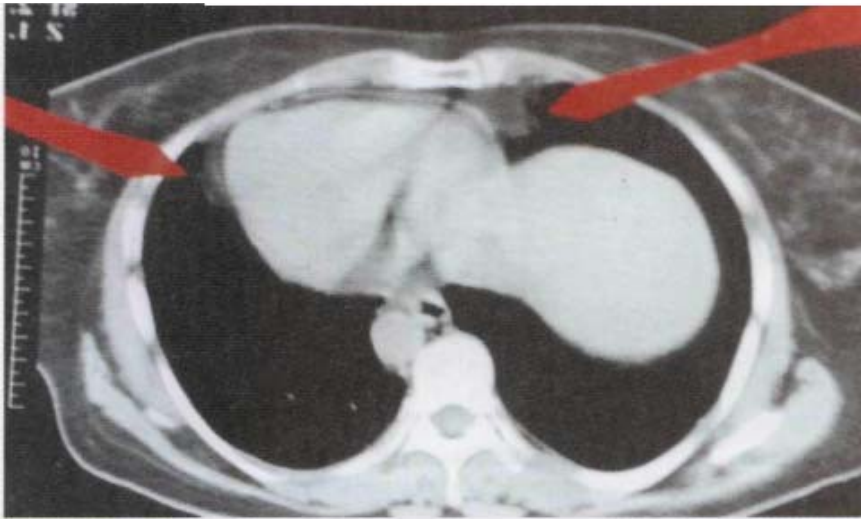
через короткое время вообще бы не было, потому что конфликт тогда был бы окончательно разрешен. Но обе карциномы собирательной трубки, которые, как мы знаем по КТ-мозга, обе активны, т. е. растут, приводят к тому, что асцит принимает огромные размеры. Таким образом, замкнутый круг сохраняется.

3.4 Пример: Большой выпот в перикард

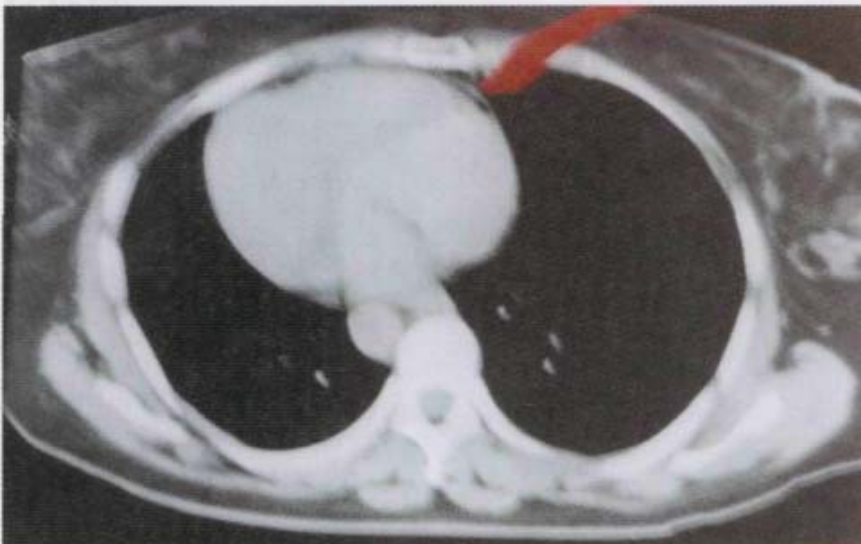
Если приходится покинуть свою квартиру и переехать - и если находиться еще и в климактерии, можно с тем же конфликтом пострадать

- а) территориальным конфликтом (с депрессией из-за гормонального пата) и
- б) конфликтом беженца.

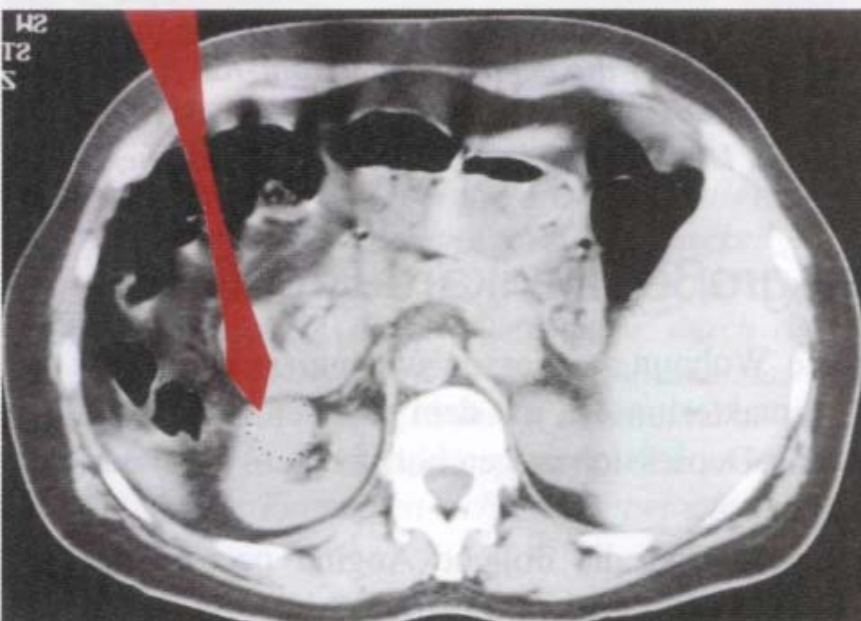
Если территориальный конфликт вызывает обычную стенокардию (боль в сердце), то такая пациентка часто страдает конфликтом обрушения самооценки: «Там на сердце я уже ни на что не гоюсь». Если территориальный конфликт разрешится раньше, чем конфликт беженца, то тогда у нас появляется такая картина:



PLC-фаза остеолизов ребер парастернально справа и слева. Правая стрелка указывает на накачанную медиастинальную плевру, через которую транссудативный отёк надкостницы далее передаётся на сердечную сумку (выпот в перикард чётко виден!).

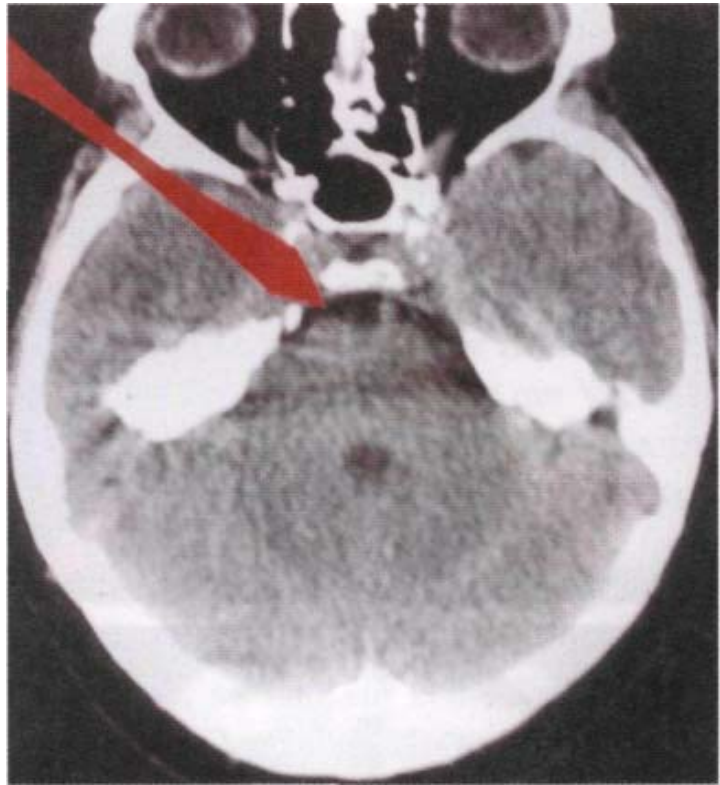

Выпот в перикард из-за утолщения между сердечной сумкой и плеврой (1-е изображение стрелки справа и слева), на обоих изображениях совсем в начале. Пациентка могла спать 5 месяцев только сидя. Когда конфликт беженца разрешился, наваждение прошло.



Стрелка указывает на карциному собирательной трубки левой почки.

Снимок датируется полгода спустя: стрелка показывает очаг Хамера в PLC-фазе в реле собирательной трубки левой почки.

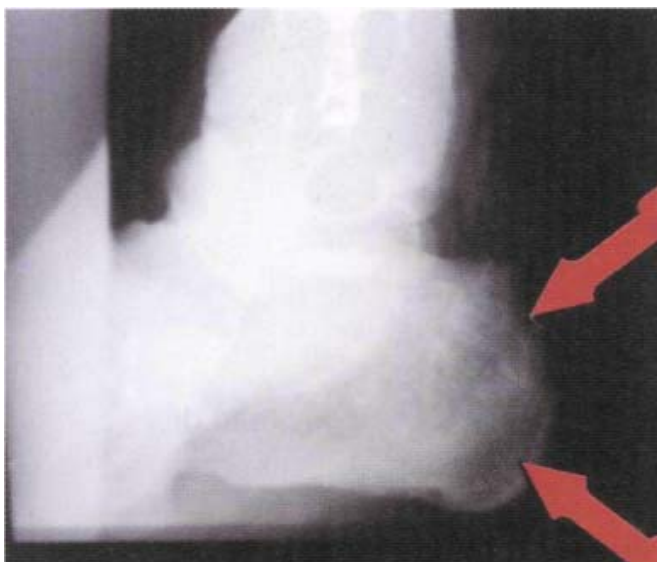

3.5 Пример: Подагра

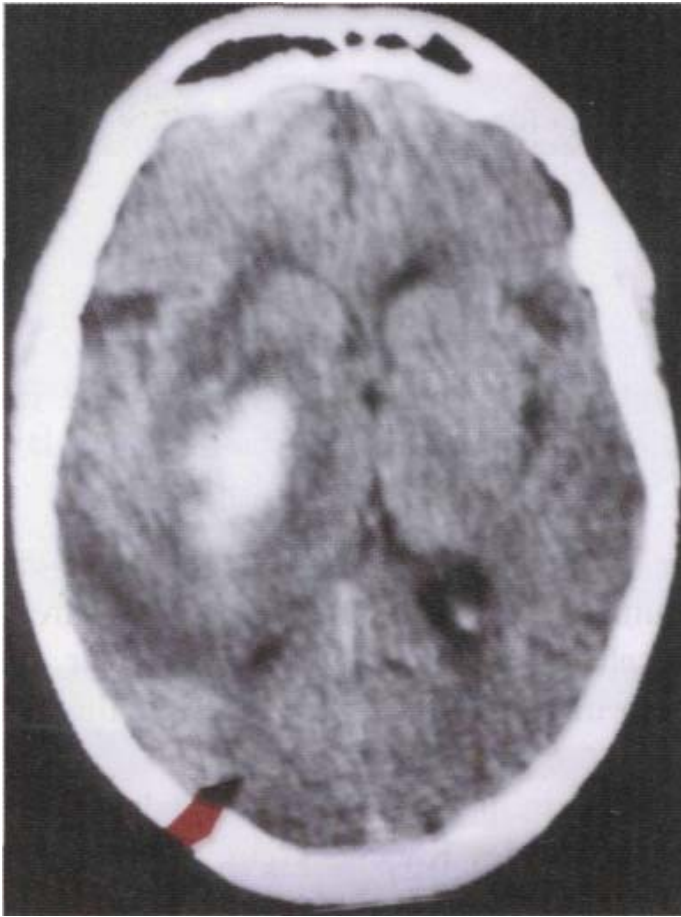От этого 45-летнего пациента с подагрой (11 мг% мочевой кислоты в сыворотке крови) я не смог получить изображение стволового мозга и КТ почек.

Подагрой до сих пор называли воспаленные болезненные суставы, которые не были воспалены в целом, как при остром суставном ревматизме, но имели «подагрические узлы», которые были очень болезненными. Постоянно была повышена мочевая кислота в сыворотке крови, поэтому раньше старались облегчить страдания путем (свободной от мяса) диеты, т. н. «диеты бедной пуринами».

Теперь в Новой Медицине подагра представляет собой синдром; столкновение фазы восстановления рака кости, а именно лейкемии, с активной фазой конфликта беженца.



На рентгеновском снимке мы видим остеолиз правой пяточной кости, который простирается до сустава, а на КТ-срезе большого мозга – конфликт таламуса в PLC-фазе (белое пятно) с костным остеолизом в позвоночнике и в правой пяточной кости (стрелка слева снизу).



Отек пятки стал огромным из-за конфликта беженца. Ведь при подагре активный конфликт обязателен. Как только он разрешен, и соответствующая карцинома собирательной трубки очищена (туберкулёзом), уровень мочевой кислоты также снижается до нормального значения.

3.6 Пример: Страх попасть в больницу

Эта 60-летняя пациентка левша трагично и, собственно, без надобности умерла от страха попасть в больницу, т. е. от двух активных конфликтов беженца.

Пациентка, как левша, должна была пережить два сексуальных конфликта до 1992 года. В 1989 году умерла мать пациентки, что было для нее конфликтом потери. Затем в PLC-фазе после разрешения конфликта у пациентки развилась киста яичников. Когда в 1992 году при экстирпации правого яичника из-за кисты яичника также случайно нашли карциному шейки матки и аденокарциному большого сальника, пациентке сказали, что у нее практически нет шансов. В это время она познакомилась с Новой Медициной, достаточно поняла взаимосвязи, чтобы у нее больше не было паники, и следующие 7 лет она была в порядке. Содержание сексуального конфликта она мне не раскрыла, и я это уважал.

Из-за событий, связанных с операцией 1992 года (полное удаление органа), у пациентки был рельс панического страха перед больницей. В 1996 году она снова очень драматично попала на этот панический рельс, когда семейный врач обнаружил у нее повышенные показатели щитовидной железы. Был вечер пятницы, и он угрожающим тоном сказал ей, что ей нужно сегодня же вечером в клинику, потому что это могут быть только «метастазы» в щитовидной железе, каждая минута на счету. Надо немедленно прооперировать и химиотерапию и...

Но пациентка знала Новую Медицину и смогла еще раз предотвратить катастрофу. При ночных потоотделениях и субфебрильных температурах (туберкулёз) показатели щитовидной железы снова нормализовались.

Зато как признак конфликта фронтального страха, то есть конфликта страха перед раком, появились теперь кисты жаберных дуг на шее, которые правда через несколько месяцев снова исчезли, но держали бедную пациентку, которая постоянно чувствовала узлы на шее, в панике (замкнутый круг!).

Всё рассыпалось из-за смехотворно незначительного несчастного случая в марте 1998 года, когда пациентка неудачно ударилась о дверную ручку и сломала ребро правой грудной клетки. Рентген не был сделан. Только когда у неё возникла боль (фаза восстановления перелома ребра), семейный врач обследовал её на УЗИ, правда, не обнаружил перелома ребра, но зато множественную небольшую старую карциному печени, а лучше каверны старой печеночной карциномы, которую пациентка перенесла в детстве, когда ей, как почти всем детям Германии после войны, пришлось голодать. Теперь врач сказал ей, что боль в ребре происходит от метастазов яичников в печени, он сразу понял, что боль может быть вызвана только метастазами (декабрь 1998).

В 1945 году после войны мать всегда говорила ей: «Ты должна съесть свой молочный суп, иначе мы можем заказывать гроб прямо сейчас». В то время пациентке было 6 лет.

(Ошибочный) диагноз семейного врача стал рецидивом повторного конфликта беженца, возможно, обоих. Выделение мочи в последующем уменьшилось, жажда усилилась. К сожалению, креатинин, мочевины и мочевоы кислоты в сыворотке крови никогда не измерялись, все полностью были фиксированы на «метастазах печени».

По несчастью, теперь появилось еще кое-что, что протекало бы безобидно без этих активных конфликтов беженца. Пациентка пережила 3 конфликта неприятностей на территории в течение года - при все еще продолжающейся постмортальной шизофренической констелляции, поэтому при конфликтах неприятностей на территории практически не была накоплена конфликтная масса. Теперь буквально все стало проблемой:

- перелом ребра теперь вместе с активной карциномой собирательной трубки вызвал как плевральный выпот, так и прекостанальную⁷⁶ опухоль. Семейный врач: «Все метастазы!»
- безвредные гепатитиды, фазы восстановления разрешенных конфликтов неприятностей на территории, ни один из которых не длился более 4-6 недель, - с активной карциномой собирательной трубки - вызвали гепатомегалию, причем, конечно, и каверны увеличивались за счет набухания. Семейный врач: «Метастазы печени «растут» непрерывно!»
- конфликт обрушения сексуальной самооценки с остеолитом симфиза, который пациентка перенесла из-за потери либидо, разрешился с «небольшим лейкозом» (18 000 лейкоцитов) с легким асцитом (внутри) и пресимфизарным отеком (наружу). Семейный врач: «Еще один метастаз!»

Отчаявшаяся пациентка взяла с мужа обещание, что она ни в коем случае не попадет в больницу. Но все равно говорили только о «метастазах». И вот однажды пришёл родственник, который был врачом и категорически заявил, что при таком количестве метастазов ей СРОЧНО нужно в больницу.

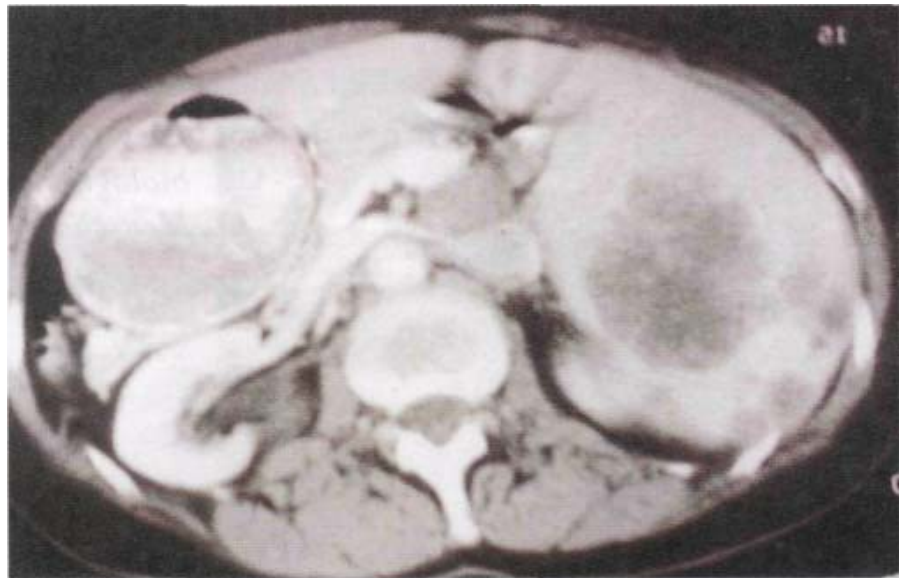
Она, правда, не пошла, но через 2 дня умерла - с показателями гамма-ГТ (фермент печени) более 1000.

⁷⁶costalis = принадлежащий ребру

Ранее количество так называемых трансаминаз печени, то есть печеночных ферментов, особенно гамма -ГТ, рассматривали как признак тяжести гепатита. В Новой Медицине мы узнали, что выраженность гепатита коррелирует с тяжестью и продолжительностью конфликта неприятностей на территории (у левшей женщины конфликта идентичности). Но и этому мы должны, вероятно, частично придать относительный характер: Возможно трансаминазы зависят «просто» от набухания печени, напр., так наз. гепатомегалия при активной карциноме собирательной трубки.

15.01.1999

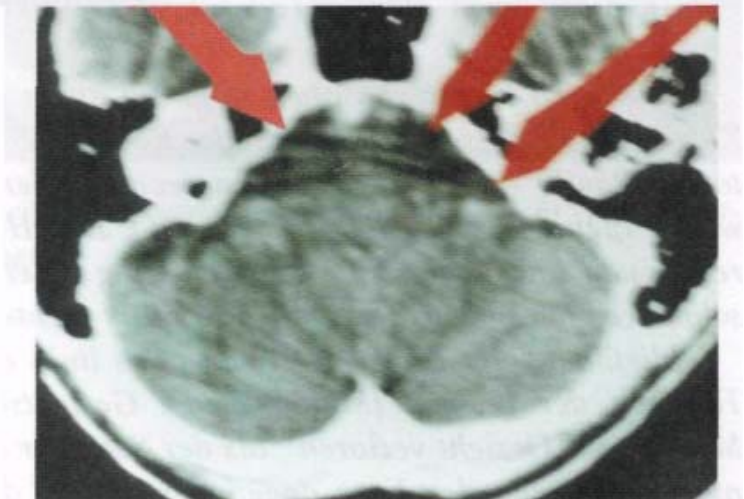
Старая каверна
печени из
послевоенных
времен, когда все
дети в Германии
должны были
голодать. Смотри
известковые края по
внешней кайме
каверны.



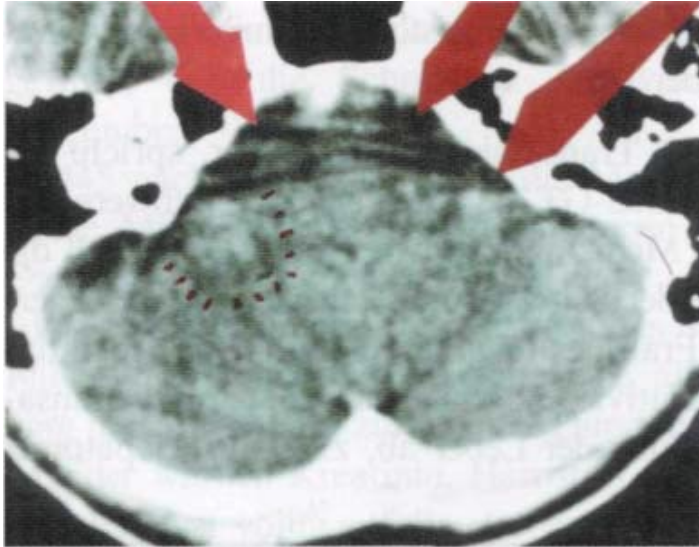
30.10. 1998

Нижняя стрелка
справа: старый очаг
Хамера, заживший (с
туберкулёзом) в реле
печени в стволе
мозга
(кальцинирование).

Верхняя стрелка
справа: отёк в реле
почечной
собирательной
трубки правой почки.

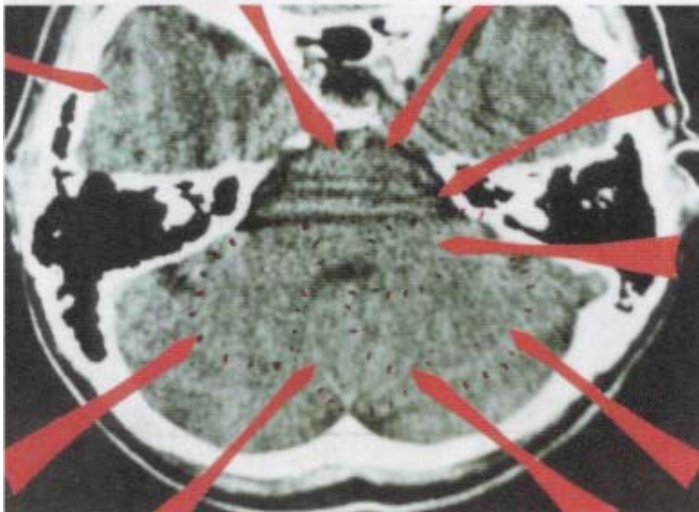


Стрелка слева: отек в реле почечной собирательной трубки для левой почки.



30.11.1998

Чаще всего мы привыкли видеть сначала активный процесс, а потом признаки решения. Здесь мы видим очаги Хамера для обоих реле собирательной трубки в решении после предыдущих конфликтов беженца. Сразу после этого снова ударил рецидив с обеих сторон из-за (ошибочного) диагноза семейного врача.



08.03.1999

Это КТ человека, находящегося в полной биологической панике: все конфликты этой пациентки снова активны.

Два конфликта удержания воды почечных собирательных труб (верхние стрелки справа и слева), даже конфликт смерти от голода (карцинома печени), потому что между тем печень сильно разбухла (опасность умереть с голода!).

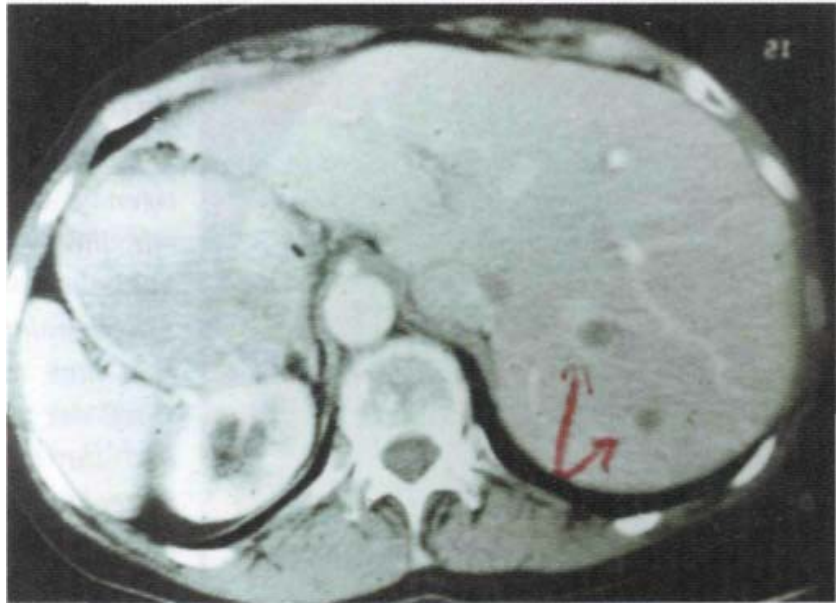
Также мы видим активный конфликт страха смерти (3-я стрелка справа сверху).

4-я стрелка справа сверху указывает на активный плевральный и брюшной конфликт, также и левые стрелки. Правый очаг Хамера больше для брюшной паники (= перитонеальная паника; старый рельс из-за правого яичника, 1992), левый активный очаг Хамера из-за плеврального выпота (см. грудную КТ). Реле сердечной сумки (самая нижняя стрелка справа и слева) показывает реактивацию во время решения из-за боли в сердце от 1-го сексуального конфликта право-церебрально.

Наконец 2-я стрелка сверху слева показывает активную «потерю лица», онемение правой (мать/ребенок) половины лица. Пациентка, как мать, «потеряла лицо», когда сын сообщил ей, что женился и теперь принимает фамилию жены. Для слишком заботливой матери ее единственный сын и носитель имени всегда был чем-то особенным.

15.01.1999

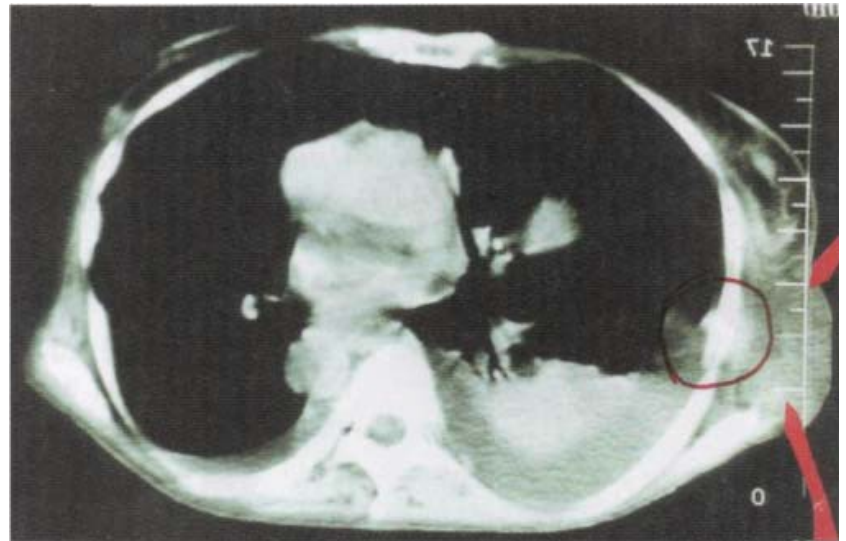
Это также очень старые каверны печени на более высоком слое, которые семейный врач установил с помощью ультразвука, когда искал причину боли в ребрах. Семейный врач: «Конечно, боль исходит от «метастаз» яичников в печень!»

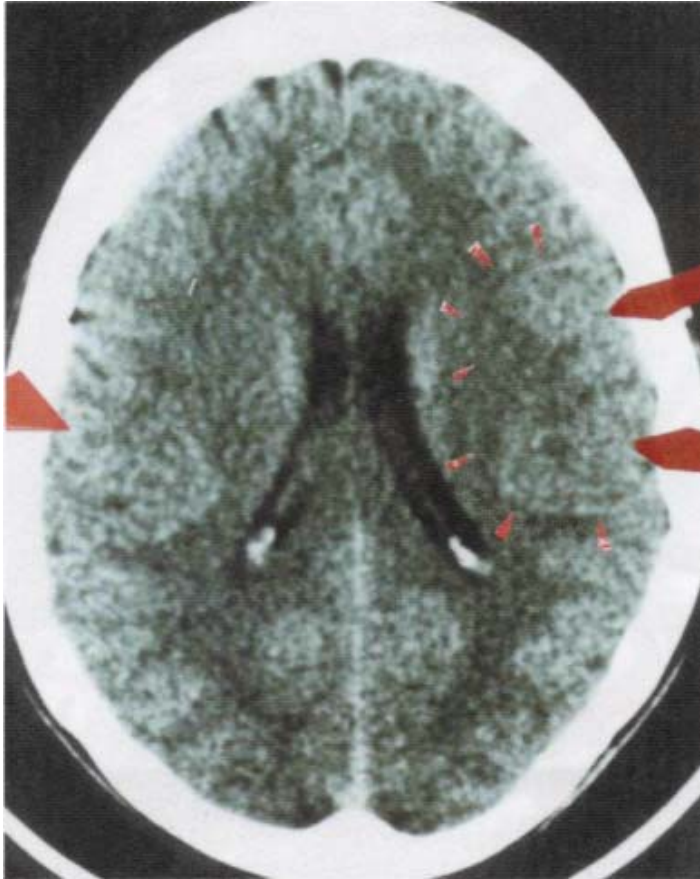


22.07.1999

Перелом ребра в заживлении (красный круг). Транссудативный плевральный выпот из-за остеолита рёбер (круг), PLC-фаза — дополнительно лейкоз.

Незначительный плевральный выпот также транссудативный, также слева. Справа сбоку образуется прекопальный подкожный отёк (стрелка) в соответствии с плевральным выпотом внутри.

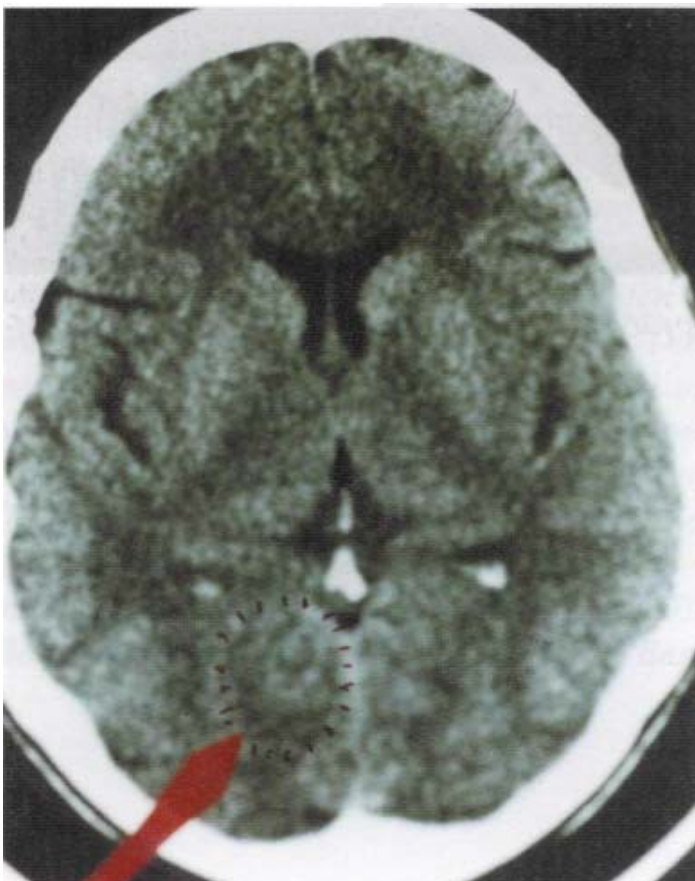




30.10.1998

Очаг Хамера справа активный сексуальный конфликт теперь с более поздним конфликтом неприятностей на территории после ожесточенной ссоры из-за денег с дочерью. Еще одна подобная денежная ссора у пациентки была со своим бывшим боссом, который пришел к ней домой и обвинил ее в некорректном выставлении счёта постфактум. Для пунктуальной жительницы северной Германии в значительной степени самое худшее, в чем её можно было обвинить! Это был предпоследний из 3 конфликтов неприятностей на территории, хотя и длился всего месяц, но насобирал большую конфликтную массу.

Несмотря на это пациентка от этого не умерла бы. Но многие люди, в том числе и родственники, постоянно говорили, что ей все-таки нужно в больницу. В результате она трагическим образом пострадала от двух активных конфликтов беженца ...

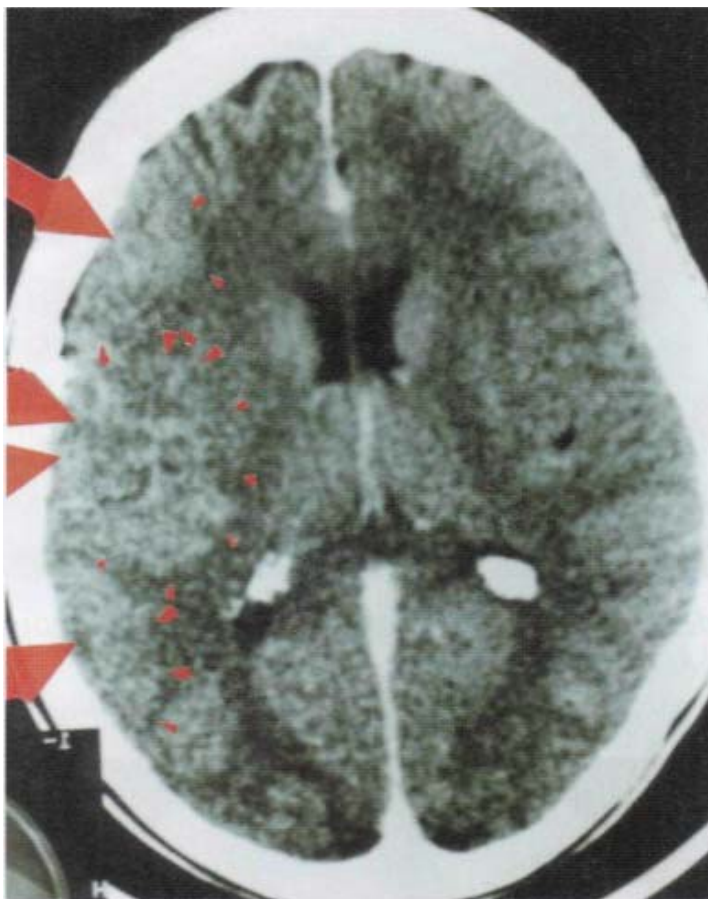


Старый очаг Хамера в реле яичника (стрелка). Пациентку оперировали в 1990 году (после разрешения потери матери, которая умерла в 1989 году) на кисту правого яичника (левша)!

27.07.1999

Слева-церебрально 2-й сексуальный конфликт пациентки левши. Соответствующая карцинома шейки матки, точнее изъязвления обнаружили гистологически после операции по удалению целого органа в 1992 году. Содержание сексуального конфликта, с которым левша пациентка попала в постмортальную (нимфоманиакальную) шизофреническую констелляцию, она не выдала. С этого времени она была маниакально-депрессивной.

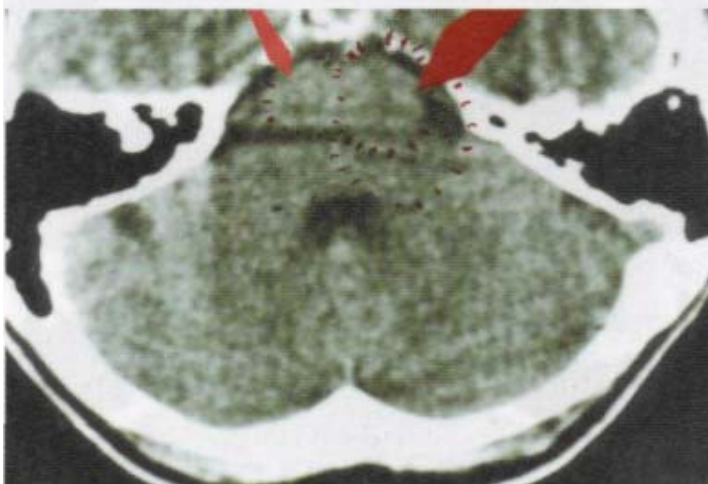
Одновременно ударяет конфликт страха/ужаса (очаг Хамера активный, верхняя стрелка) и конфликт идентичности (очаг Хамера активный, нижняя стрелка).



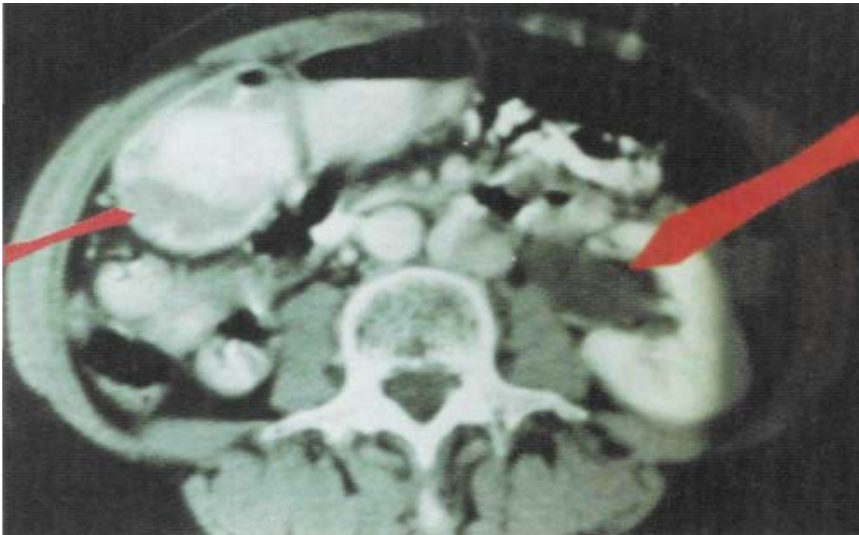
30.10.1998

Оба очага Хамера в обоих реле для собирательной трубки обеих почек.

По крайней мере, для правой почки в это время (30.10.98) можно увидеть хотя и большой зарубцевавшийся, но ясно находящийся в решении очаг Хамера. Левое реле невозможно совсем точно определить, вероятно, активно.



Большой круг справа в стволовом мозге показывает, что еще одно или несколько реле (щитовидная железа) реагировали, но теперь находятся в решении.



22.07.1999

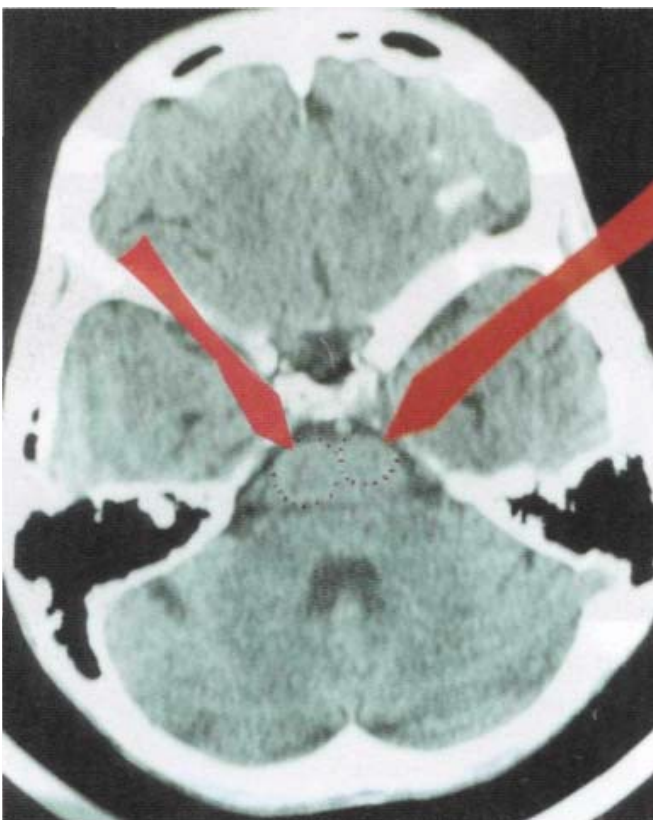
Правая стрелка:
карцинома
собирающей трубки
правой почки.

Левая стрелка:
только «случайно»
обнаруженная
карцинома восходящей
толстой кишки левого
перегиба
резорбтивного типа.

Такие более плоские

опухоли («уплотнения стенок») почти регулярно упускаются из виду радиологами (и здесь тоже), потому что они не выглядят как опухоль в виде цветной капусты.

Конфликт: страх не иметь возможности поглощать пищу.



22.07.1999

Стрелка справа: активный очаг Хамера
для карциномы собирающей трубки
правой почки.

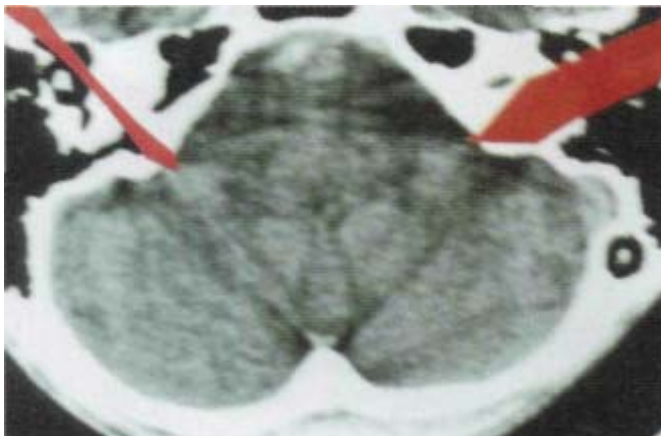
Также слева видна аналогичная
структура, только в данный момент,
по-видимому, не активная.

К таким диагнозам относится т.
наз. «деформированная почечная
лоханка», раньше считавшиеся
обычным делом как признак
прошедшего туберкулёза почки. Мы
находим это и в левой почке у этой
пациентки.

22.07.1999

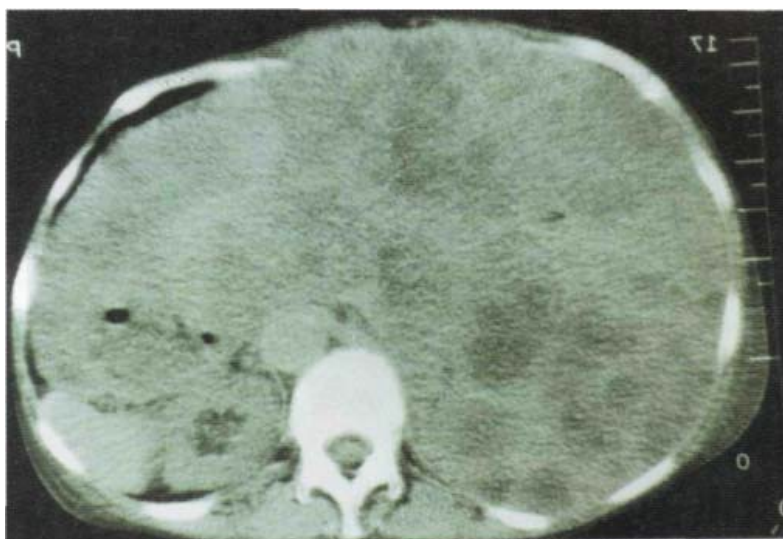
Большой находящийся в решении очаг Хамера в стволовом мозге справа, в этом случае соответствующий туберкулёзу печени (= заживление карциномы печени с образованием каверны).

Левая стрелка: ранее активный и разрешённый очаг Хамера, соответствующий карциноме колона (Flexura liscualis) резорбтивного типа (конфликт: страх неспособности поглощать пищу).



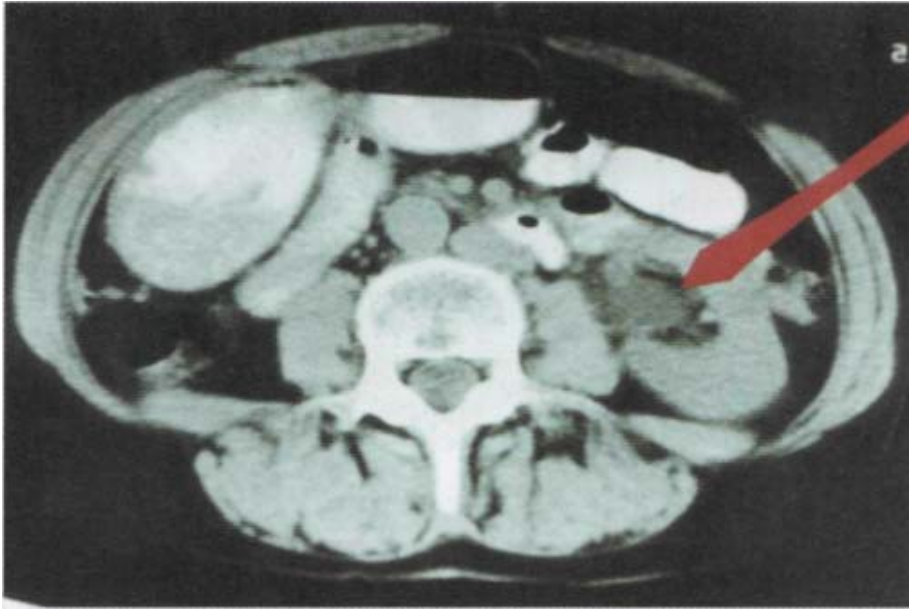
Чрезмерно увеличенная печень (гепатомегалия) при

1. карциноме печени в PLC-фазе. Кроме того, дополнительно существовавшие, равномерно увеличенные общим увеличением печени, очаги Хамера органа симулировали до сих пор в медицине увеличение рака печени. Огромное увеличение печени является

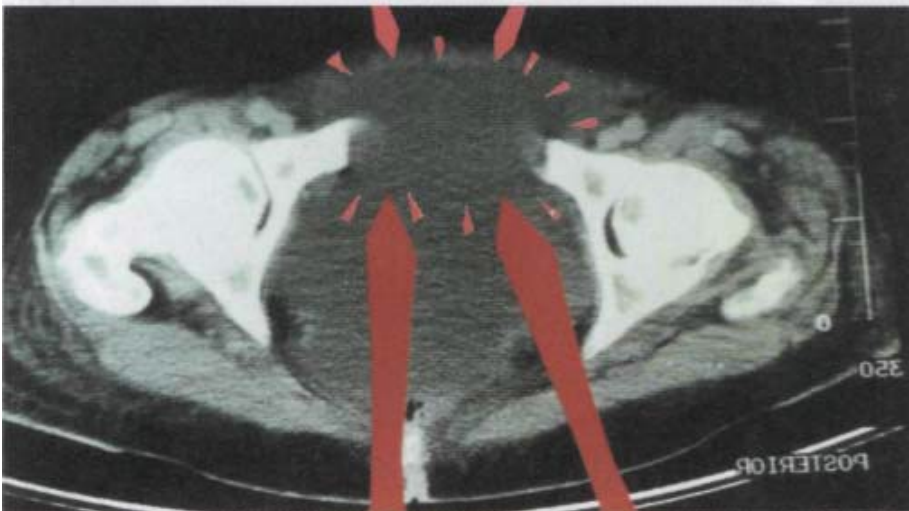

следствием трех последовательных гепатитов, небольшой печеночной карциномы и двух активных конфликтов беженца, по одному в каждой почке.

2. Гепатит с высоким уровнем трансаминаз (гамма-ГТ: 1010) при одновременно существующих активных конфликтах беженца (карцинома собирательной трубки правой и левой почек) и при активном конфликтном страхе, особенно попасть в больницу.

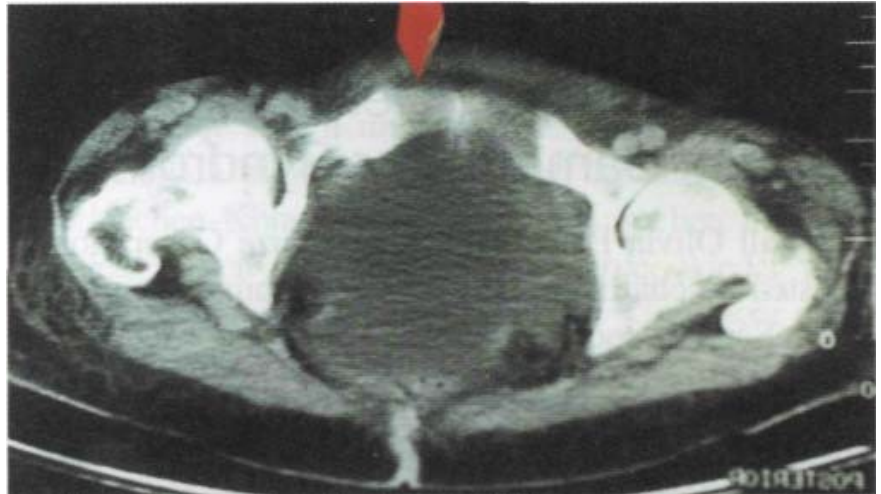


Карцинома собирательной трубки (конфликт беженца) правой почки.



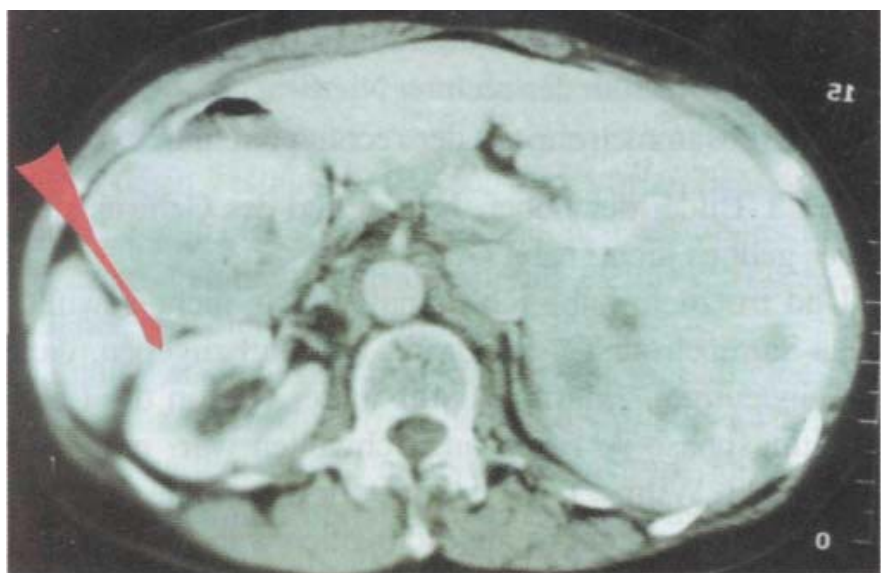*22.07.1999
Остеолиз лобковой кости в PLS-фазе при лейкозе. По причине гистерэктомии с эктомией яичников в 1992 году обоих яичников из-за кисты яичника производство эстрогена 60-летней*

*пациентки, по-видимому, оставался относительно повышенным в течение некоторого времени, именно из-за кисты яичника. Но поскольку оба яичника отсутствовали, количество эстрогена *simta simtagit* было слишком низким, а либидо значительно снизилось. Разумная реакция мужа привела к решению. Мы видим, как жидкость транссудативно вытекает из надкостничного мешка как вентрально ??? так и дорсально (асцит). Из-за конфликта беженца (страх попасть в больницу) отек значительно усиливается. Сочетание между костной кальцинацией (лейкозом) и активным конфликтом карциномы собирательной трубки мы называем подагрой.*



15.01.1999

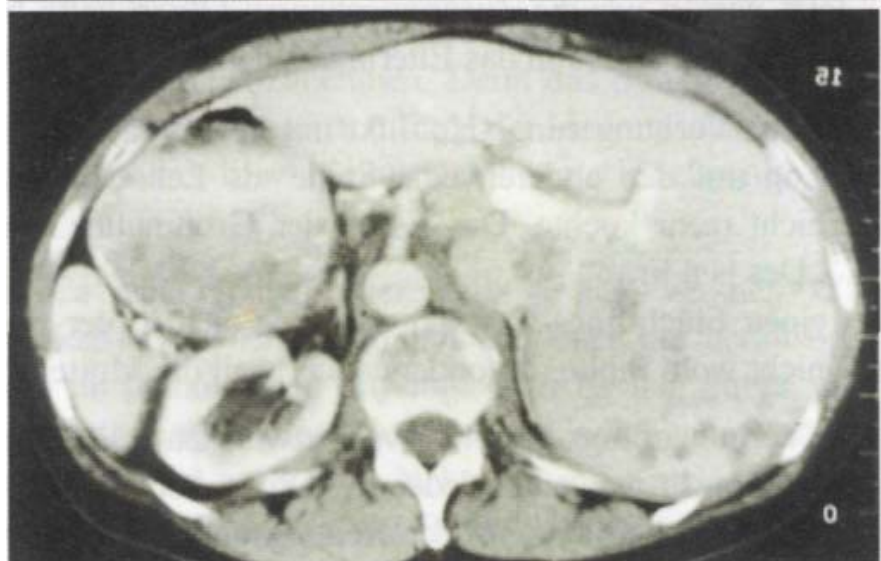Стрелка слева: левая почка. Утолщение латеральной паренхимной губы зажившей карциномы собирательной трубки.



15.01.1999

Левая почка с типичной «деформированной» бокаловидной системой почек.

Правая доля печени: Маленькие, в большинстве старые очаги карциномы печени.



Пациентка мирно скончалась от того, что мы раньше называли «печеночной комой» не зная, что это такое. Мы знаем теперь, может быть, один вид печеночной комы, но, возможно, есть еще и второй и третий, например, при полной закупорке желчных протоков. Мы не должны прекращать исследования.

3.7 Пример: Случай Оливии Пильхар, ещё один пример синдрома собирательной трубки

Случай Оливии Пильхар ещё будет занимать целые поколения медиков и юристов. Здесь он еще раз должен быть освещен с особой медицинской стороны.

Мои тогдашние диагнозы, которые были подтверждены шефом университетской клиники радиологии Барселоны, проф. Риусом, были также в ретроспективе, я думаю, вполне правильными:

- Аденокарцинома печени в туберкулезной фазе восстановления
- Нефробластома правой почки
- карцинома собирательной трубки правой почки в конфликтном разрешении.

КТ-снимки печени, почек и мозга настолько однозначны, что однозначнее просто не может быть.

И все же в то время я не знал того, что знаю сегодня: синдрома карциномы собирательной трубки. Должен признать, что тогда у меня еще не было однозначного объяснения, почему печень в период туберкулезного восстановления так огромно набухла, возможно, и почечная киста («Вильмса»), которая была близка к концу индурации (= нефробластома) ещё раз набухла.

Теперь мы знаем взаимосвязи: Оливия столкнулась с двумя конфликтами при переезде из родительского дома отца в родительский дом матери:

- конфликт смерти от голодания с карциномой печени из-за того, что мать с одного дня на другой устроилась учительницей и больше не готовила. Еда бабушки не понравилась Оливии, «это что за жратва».
- конфликт беженца из-за того, что она еще не чувствовала себя комфортно в новой обстановке, особенно потому, что мать обычно отсутствовала.

Между тем конфликт смерти от голода был разрешен, потому что мать вернулась домой и снова готовила для Оливии. Типичные симптомы туберкулеза печени в фазе восстановления после карциномы печени: ночное потоотделение, субфебрильные температуры и крайняя усталость, невозможно было не заметить. А вот «конфликт беженца», который был ответствен за карциному собирательной трубки почки, - так наз. «конфликт удержания воды» - был снова зависшим активным, ведь семья ещё не вернулась обратно к родителям отца, но находилась в буквальном смысле «в бегах»!

Мы также знали это, потому что видели на компьютерной томографии мозга, что он снова активен.

И последствия, которые мы с родителями, как я считаю ответственно взяли на себя, а именно, что семья, согласно официальному обещанию, данному за подписью австрийского консула, что ребенку ничего не будет сделано против воли родителей, снова улетела в Австрию, были правильными. Потому что мы верили, что ребенок не может решить «конфликт беженца в бегах».

И все же мы кое-что не знали, что мы сегодня называем синдромом карциномы собирательной трубки. В этой констелляции – туберкулёз печени и нефробластома в конце фазы восстановления с активной карциномой собирательной трубки, которая снова была активна с момента побега семьи от суда, - печень и (правая) почка неизмеримо набухают, потому что отек удерживается. Удержание воды имеет приоритет.

Кроме того, мое заблуждение состояло в том, что я считал наличие отека в очаге Хамера в реле правой собирательной трубки признаком заверщенного процесса восстановления, в то время как на самом деле он уже снова имел признаки новой активности.

Тогда я никак не мог объяснить, почему туберкулез печени, уже совершенно очевидно прошедший пик восстановления, и «почти-нефробластома», т. е. киста почки, в данный момент находившаяся уже в конце периода восстановления, то есть почти уже нефробластома, в июне 1995 года после начала бегства семьи от власти и суда опять начали увеличивать отек вместо того, чтобы его уменьшать. Ведь синдром карциномы собирательной трубки приводит к тому, что до самого последнего момента фазы восстановления будет собираться или оставаться максимальное количество воды в отеке. Тогда я еще не мог этого знать.

В карциноме собирательной трубки правой почки, кроме КТ, также гистологически нет никаких сомнений. Потому что о прооперированной правой почке в патологически-гистологическом отчете, кроме нефробластомы - обозначение «Вильмс» тогда вдруг было совсем забыто - в нижнем почечном полюсе говорится и о «некрозах с отложениями извести», обычно типичный результат для истекшего туберкулеза почек.

В мае 1995 года конфликт беженца был, очевидно, решен, в июне в начале бегства он предположительно снова стал активен, на КТ-снимках мозга от 13.06.1995 он снова активен.

12.08.1995 он по-прежнему активен, когда Оливия после остановки сердца и клинической смерти от 1-й химиоинфузии 31.07.1995 лежала с реанимацией, серией перелома ребер и пневмотораксом справа, в реанимационном отделении. Произошло ли после этого до экстирпации почки через месяц разрешение, потому что мать теперь была с ней днем и ночью, мы не знаем.

Туберкулёз печени был жестоко сбит примерно 10 кобальтовыми облучениями после того, как химиотерапия привела к клинической смерти Оливии, а печень все еще продолжала набухать.

Несомненно, что сразу после операции, когда Оливия была переведена в хирургию из общего детского отделения больницы, снова произошел конфликт или рецидив беженца, и уровень креатинина в сыворотке крови увеличился до 2,7 мг%. Поскольку даже в городской больнице Вены уже читали мои книги, и должны были предположить, что этот новый конфликт беженца связан с переводом Оливии и с тем, что не допускали мать к ребенку в хирургическое отделение, то Оливию как можно скорее вернули в общее детское отделение, где маме снова разрешили с ней быть.

Еще кое-что очень интересное следует упомянуть здесь вкратце. Во время активного конфликтного периода водного конфликта Оливии, разрешение которого привело к кисте почки и последующей нефробластоме, - как известно, тетя Оливии Вероника во время плавания на надувной лодке с Оливией, когда через дырявый клапан вытекал воздух, кричала пронзительным паническим голосом: лодка тонет, они тонут, помогите, помогите, помогите! - во время этой активной фазы конфликта у Оливии было высокое кровяное давление (у детей обычно от 140 до 150 мм рт. ст.), которого, однако, никто не заметил. При клинической смерти во время 1-й химиотерапии Оливия пострадала снова конфликтом жидкости и снова повышенным кровяным давлением.

Оно нормализовалось только после (символической, т. е. минимально дозированной) химиотерапии. Поскольку в середине сентября 1995 года правая почка была вырезана, а высокое кровяное давление все еще присутствовало, (активный) конфликт жидкости должен был «продолжаться», по крайней мере, на левой почке, если он не затронул левую почку с самого начала.

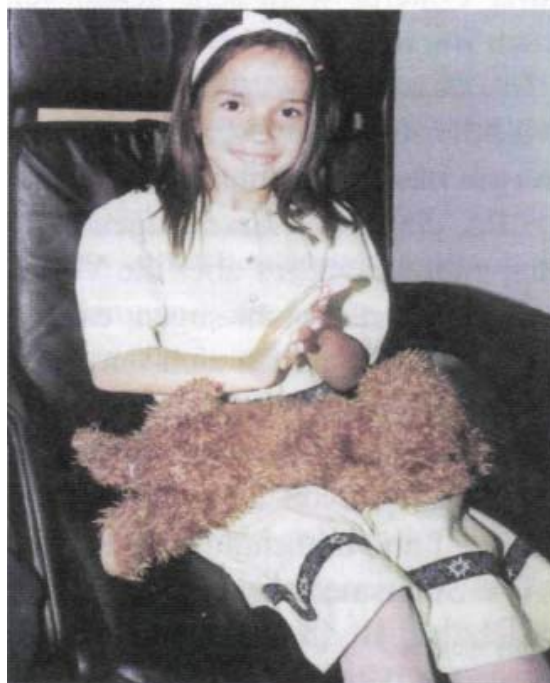По правилам Новой Медицины Оливия должна была на этапе восстановления получить новую, хотя и относительно небольшую почечную кисту на левой почке. Левая почка теперь также описывается рентгенологами как «компенсаторно увеличенная». Это может быть связано с тем, что почечная киста осталась «внутрипаренхиматозной», то есть не выступила наружу.

«Случай Оливии» - предварительное медицинское заключение

(Смотри также книгу Хельмута Пильхара «Оливия – дневник одной судьбы», издательство «Amici di Dirk», Испания)

Оливия, этот чудесный ребенок, которого я люблю, как своего собственного, которого из-за своей скромной, симпатично-очаровательной манеры может любить каждый человек, этот бедный ребенок попал между жерновами медицинского спора и спора медиков.

Со времени мученичества Оливии все знают, что есть 2 «медицины»: человеконенавистническая жестокая медицина, у которой бесконечное количество гипотез, никаких аргументов против противоположных доказательств - но зато есть власть. Она сама является совершенной «властью», которая единственно имеет слово как «государственная медицина», и которая также называется «признанной медициной», поскольку она тесно интегрирована в государственный и правительственный аппарат.



Тот, кто выступает против них, подвергается психотеррору и порче репутации, а также психиатрической терапии.

Вторая медицина – это Новая Медицина. У нее есть все естественнонаучные аргументы, которые вообще существуют, потому что она основана на 5 доказуемых биологических законах природы, воспроизводимых на любом пациенте. До сегодняшнего дня она не могла быть опровергнута официальной медициной ни в одном обследовании. Поэтому, искушённо можно сказать, что она «непризнанная».

Если бы Новая Медицина возобладала, мы могли бы отказаться от «химиотерапевтического крысиного яда» так же, как от дорогих кобальтовых бомб и от двух третей наших больниц, где в основном распространяется паника.

Поэтому этот спор «медиков» понимается представителями «государственной медицины» как экономическая война и проводится с беспощадной жестокостью «через трупы».

В эти шестерни маленькая Оливия трагически попала без ее участия. Если кто-то думает, что Оливия так и не поняла всего того, что происходило вокруг, ему просто нужно было посмотреть в ее умные глаза. Она даже понимала то, что совсем не было произнесено! Как обычно, некоторые врачи в палате Оливии совершенно не стеснялись! Оливия прекрасно понимала экзорцизм своих мучителей! Она страдала и страдает, как ни мала она, зная!

Через десятилетия Австрия не сможет забыть и отменить невыразимые страдания этой храброй маленькой девочки, которые на глазах у всех проходили прямо у них в квартирах!

Все, кто не хотел ничего подвергать сомнению, но хотел верить в «химию», а особенно ответственные лица и носители государственной власти, все они не могут сказать, что это была ошибка. Судьям или медикам пришлось бы потратить всего один день, чтобы понять, что Новая Медицина логична, правдоподобна и понятна всем. Тогда и тысячи других вдали от света рампы мучительно страдающих детей имели бы еще один шанс. Таким образом, целая страна становится соучастницей «убийства по частичкам».

Государственная медицина может работать секретно и при этом охраняется властями. На сегодняшний день (1996) у родителей Оливии нет результатов или текущих КТ и результатов исследований. Это буквально государственная тайна! Кроме того, на семикратный запрос немецкой прокуратуры эти файлы не были выданы...

По этой причине также в настоящий момент невозможно дать правильную медицинскую оценку текущего состояния здоровья Оливии. Таким образом, это зарезервировано для более позднего времени (в томе 2 дневника Хельмута Пильхара), когда власти и медики должны быть вынуждены, наконец, вытащить эти данные и присоединиться к обсуждению!

Однако медицинская история быстро рассказана:

Весной 1995 года у Оливии был

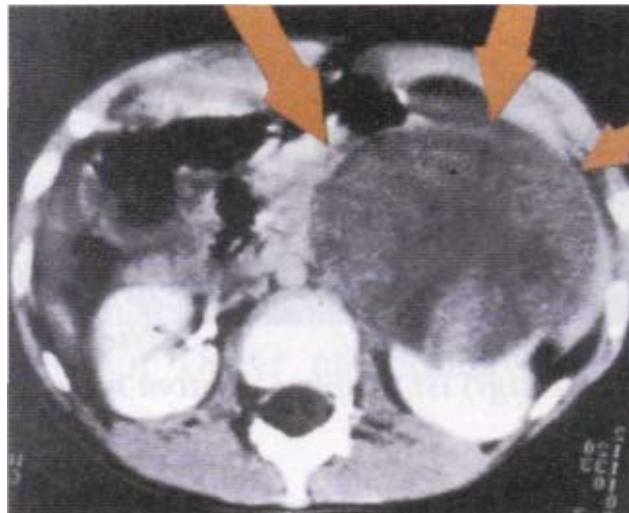
уже трехлетний активный конфликт жидкости:

В 3 года она сидела с тетей в надувной лодке, которая была дырявой. Тетка, не умеющая плавать, страшно кричала, хотя родственники купались неподалеку. Оливию охватила паника утонуть и, как уже сказано, она пострадала от конфликта жидкости, соответствующего некрозу (распаду тканей) в правой почке на уровне органов. С этого времени Оливия строго избегала купания и катания на лодках.

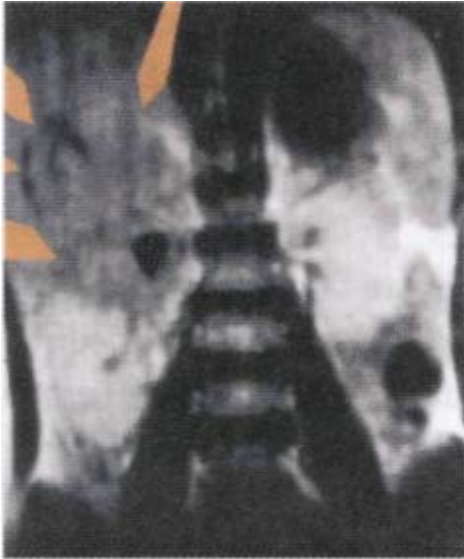При более длительном конфликте воды или жидкости можно обнаружить при этом на органическом уровне на КТ почки некроз почки, если «поймать» пациента еще в активной фазе конфликта.

Одновременно можно всегда констатировать как симптом конфликтной активности или некроза почки повышенное кровяное давление. Но это, конечно, не было обследовано, потому что тогда еще никто ничего не «подозревал». Повышенное кровяное давление должно как бы функционально компенсировать почечную ткань, уменьшенную некрозом (дыры в почечной ткани), чтобы можно было выводить достаточное количество мочи и мочевины. Биологический смысл этого события, который мы называем специальной программой, лежит здесь в фазе восстановления. На этом этапе восстановления после разрешения конфликта, которое произошло у Оливии в августе 1994 года, когда она снова любила купаться, из некроза почки образовался вырост, заполненный жидкостью. Мы называем это почечной кистой, наружная стенка которой прирастает к окружающей ткани, в то время как внутри кисты происходит сильное размножение клеток, в конце которого через 9 месяцев вместо жидкости образовывается крепкая клеточная ткань с собственной системой кровеносных сосудов. Эта так называемая «индурированная почечная киста» (= уплотнённая почечная киста = нефробластома) затем является частью почки и производит мочу. Почка теперь может позволить себе больше, чем раньше, кровяное давление возвращается в норму к концу фазы восстановления. В первые 5-6 месяцев, когда киста еще частично жидкая, но уже частично плотная, в официальной медицине называли «опухоль Вильмса». Обозначение бессмысленное, поскольку это всего лишь переходное состояние. Таким образом, биологический смысл – это увеличение почки. При понимании этого факта у Оливии, как выяснилось позже, не было бы необходимости оперировать индурированную почечную кисту размером всего 450 куб. см, называемую нефробластомой. Только медицинский бред («злокачественный») ответственен за такое безобразие.

Высокий срез правой и левой почек. Левая почка обычно локализована выше, чем правая. Также и на этого снимка от 22.05.1995. Именно здесь видна киста почки («Вильмс»), которая здесь еще имеет небольшие, наполненные жидкостью части. Таким образом, почечная киста правой почки, находящаяся в процессе индурации, исходит от верхнего почечного полюса и давит в вентральном направлении (вперед). Теперь нужно знать, что правая почка расположена забрюшинно (= за брюшиной) и ниже печени.

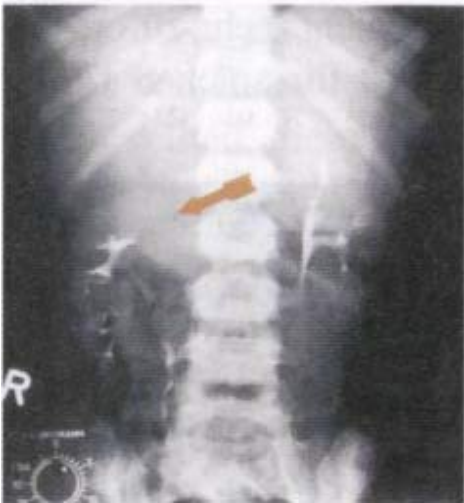


Уплотняющаяся киста почки выдавливает брюшину перед собой. Поэтому, если доктор Вася Пупкин должен объяснить, как «переползают» предполагаемые «метастазные клетки» из почки в печень, тогда он просто говорит, что это ведь так близко от почки до печени. На самом деле никогда не наблюдаемые маленькие «ползунчики» должны сначала пересечь почечную капсулу, дважды, затем так наз. париетальную брюшину (= покрывающую брюшину) и потом еще *peritoneum viscerale* печени (брюшину вокруг органа) - прямо-таки авантюрная задача! Но раз уж начали этим заниматься, то фантазируют дальше. Что «стремительные маленькие штучки» продвигаются еще дальше, поперёк через всю печень, потом через брюшную полость печени, опять через париетальную брюшину под диафрагмой. Затем – хоп, хоп – через диафрагму, потом еще два раза через реберную плевру, затем еще немного прямо насквозь в легкие, где они, наконец, вызывают «метастазы в легких». Главный врач городской больницы сказала г-ну Пильхару в конце химиотерапии: «Теперь, согласно стандартному допущению, есть еще около 10 миллионов злокачественных клеток, которые нам все еще нужно убить».



Вертикальный разрез МРТ от 22.05.1995 сквозь обратную сторону печеночной и почечной области (левое здесь справа!).

Три верхних стрелки указывают на рак печени, нижняя стрелка указывает на индурирующую почечную кисту в верхнем почечном полюсе правой почки. Карцинома собирательной трубки здесь не видна.



Пиелограмма почки с контрастным веществом от 22.05.1995 (левое здесь справа). Верхняя бокаловидная система выглядит, несмотря на индурирующую кисту почки довольно нормально. Уплотняющаяся киста почки выпячивается из почки наружу и не сдавливает бокаловидную систему, но сама заметно сдавливается карциномой собирательной трубки нижнего почечного полюса. Этого никто не мог понять, потому что не хотел понимать Новую Медицину. Стрелка указывает на индурирующую почечную кисту, которую, когда она полностью

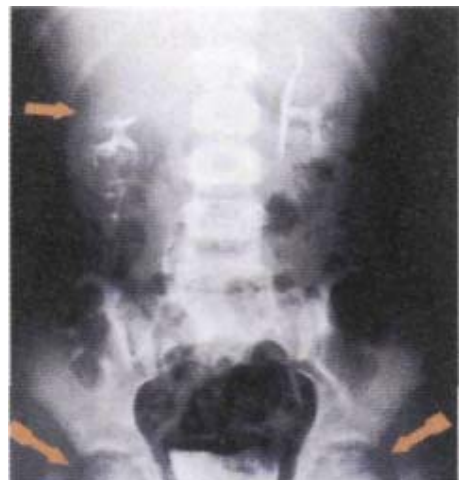индурирована (уплотнена), называют нефробластомой.

Почти такой же снимок того же дня. Для лучшей наглядности я поместил оба снимка здесь.

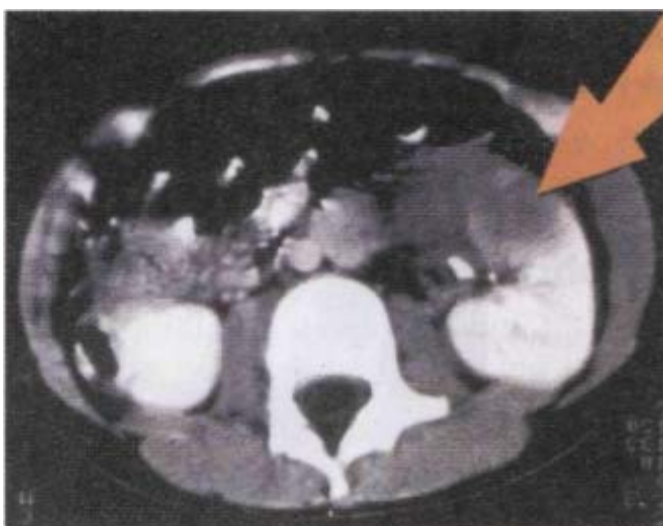
Далее у Оливии был

- **конфликт беженца с раком почечной собирательной трубки и**
- **конфликт смерти от голода с раком печени.**

Оба конфликта Оливия получила в 1-й учебный день (4 сентября 1994 года) после летних каникул, когда матери предложили работу учительницей в регионе своей родной деревни Майерсдорф, и поэтому вся семья должна была в буквальном смысле слова «переехать сломя голову» к бабушке и дедушке по материнской линии. Но и это было мало: мама Эрика, отличная кухарка, теперь не могла больше готовить, а бабушка теперь часто готовила для внуков шницель на масле. Оливия: «Это что за жрачка!»



Оба конфликта разрешились примерно одновременно, когда мать Эрика уволилась 17 мая 1995 года из-за Оливии. Исцеление началось только в конце июня 1995 года из-за посещения различных клиник, и, как это обычно бывает при наличии туберкулезных микобактерий, с сильным ночным потоотделением и субфебрильными температурами из-за одновременного туберкулеза почек и печени, с помощью которого раковые клетки снова разрушаются. Так было и с Оливией. И правая почка, и печень сильно опухли при таком туберкулезном процессе заживления - правая почка независимо от нефробластомы. В конце остаются каверны (полости в тканях) в почке и печени, обе с кальцинациями. Для почки этот процесс, вероятно, был уже в значительной степени завершен при возвращении в Австрию, о чем свидетельствует гистология правой почки (некроз с отложением извести), у печени все еще продолжающийся процесс заживления был жестко остановлен облучением и химиотерапией и тем самым искусственно (ятрогенно = вызванный врачами) произвел цирроз печени. При таком циррозе печень может только плохо или вообще не расщеплять белки. Больных необходимо постоянно кормить аминокислотными вливаниями внутривенно.



КТ-срез через нижнюю часть правой почки от 22.05.1995. Стрелка помечает карциному собирательной трубки (рак выводных протоков) правой почки. При внимательном рассмотрении здесь также можно обнаружить типичную органическую конфигурацию стрелковой мишени в вентральной паренхиме (брюшной почечной ткани) нижней части правой почки.

Для многих читателей сначала может показаться странным, если они представят, что туберкулез, который раньше был таким страшным, рассматривается здесь как в принципе хорошее лекарство от рака печени или почки. Но это действительно так! Раньше рак ещё невозможно было определить, потому что наши диагностические аппараты были ещё технически не развиты, но зато туберкулез в фазе восстановления нельзя было не заметить по таким симптомам, как ночное потоотделение под утро, субфебрильная температура, потеря белка и т. д. Если у ребенка, например, была протеинурия (белок в моче) и он плохо выглядел, то мы устанавливали у него часто «кислотостойкие палочки», т. е. микобактерии туберкулеза в моче. Тогда мы знали: у ребенка туберкулез почек. Сегодня с нашими хорошими аппаратами часто обнаруживают рак уже в активной фазе конфликта. Для туберкулезного периода восстановления матушка-природа часто вообще не получает возможности.

1. Потому что тогда сразу применяется онко-псевдотерапия и отравление химиотерапией мгновенно останавливает любое исцеление.
2. Потому что часто нет даже микобактерий туберкулёза больше.

Ибо в нашем гигиеническом бреде мы, медики, считали, что туберкулезные бактерии «злокачественны», они являются причиной «болезни» туберкулеза. Вот почему мы пытались их

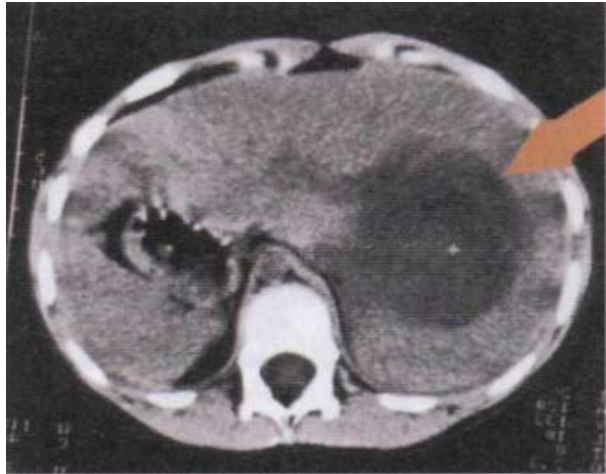
искоренить. Но мы пытались искоренить нашу «службу утилизации рака», наших храбрых мусорщиков просто из невежества.

У Оливии все еще были такие туберкулезные бактерии, и они собирались разрушить рак почечной собирательной трубки (не нефробластомы/Вильмс) и рак печени (специальное выражение: створаживание).

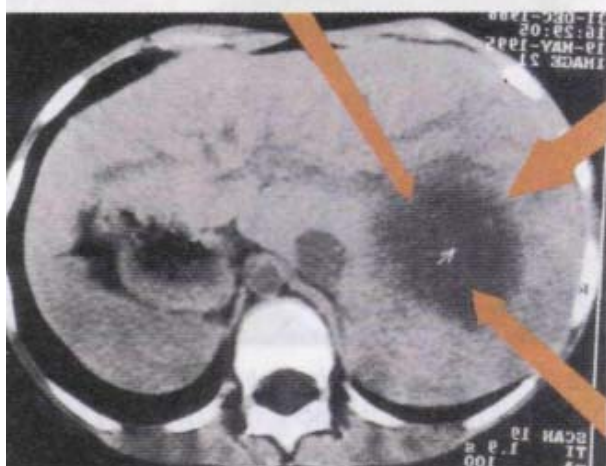В конце обычно остаются так называемые каверны (= полости) с известью, именно то, что гистопатологии нашли в почке Оливии после операции - кроме нефробластомы, которая к этому не имеет никакого отношения.

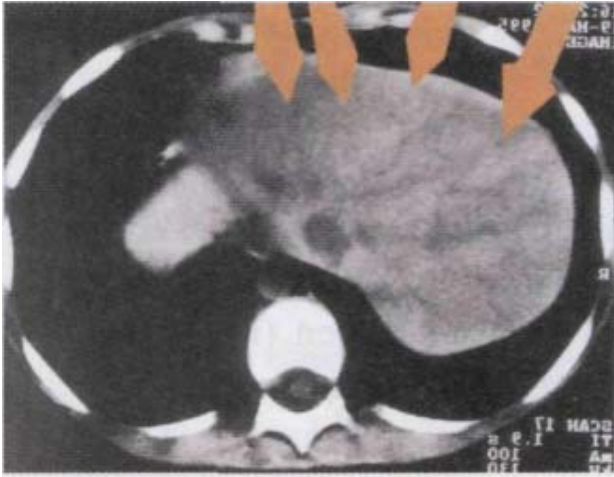
Поскольку мы знаем процессы в Новой Медицине, мы также могли довольно точно сказать, что примерно к середине сентября отек правой почки и печени снова спадёт, правая почка, конечно, только в той части, что касается собирательной трубки. Потому что для нефробластомы биологический смысл заключается в том, что должен быть образован дополнительный кусок почки, биологический смысл, таким образом, находится в конце фазы восстановления. Итак, эта новая почечная паренхима (почечная ткань) должна остаться (в случае Оливии 450 куб. см), чтобы почка могла быстрее выделять мочу и мочевины при повторном конфликте жидкости. Мы видим, что для того, чтобы правильно понять это, мы должны правильно классифицировать в этом «разумное» также в связи с историческим развитием!

КТ от 18.05.1995. Мы видим большую карциному печени (рак). В большом темном пятне, представляющем рак печени, без труда видны круги стрелковой мишени, признак того, что процесс в это время психически и органически все еще активен.

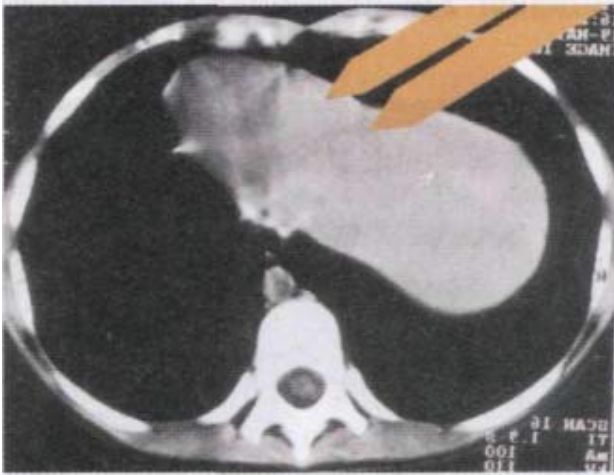


КТ печени от 19.05.1995, только на день позже, чем предыдущий снимок. Срез проходит через купол печени, то есть выше, чем предыдущий снимок. Опять же, мы видим ряд стрелковых мишеней, которые означают свежие активные круглые очаги печени. Мы должны представить себе это так, что внутри конфликта смерти от голода могут добавляться совершенно новые аспекты конфликта, и новые конфигурации стрелковых мишеней приводят к тому, что они тогда выглядят «моложе», т. е. «еще не так далеко зашедшие», как другие, ранее начавшиеся.

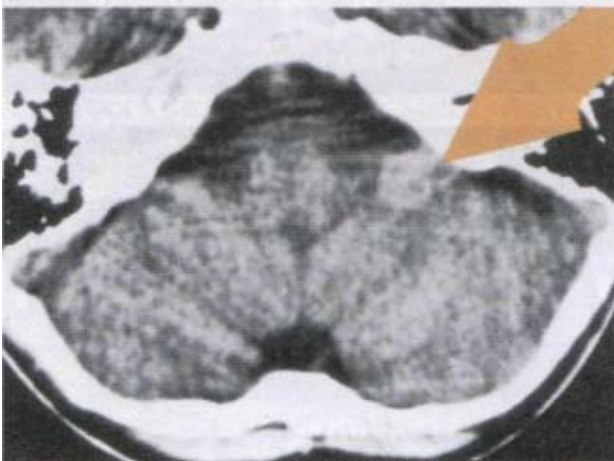



КТ от 19.05.1995. Также здесь подобный срез, как на снимке от 18.05.1995. Здесь тоже есть конфигурация стрелковой мишени, так называемая «органическая конфигурация стрелковой мишени», заметная внутри темного рака печени. Т. е. проще: процесс всё ещё активен.



Снимок от того же дня (19.05.1995), но опять же срез через купол печени. Большие стрелки снова указывают на органические кольца стрелковой мишени, которые сигнализируют о конфликтной активности. Радиолог тоже это заметил. Он пометил его маленькой яркой стрелкой на другом месте.



Снимок КТ головного мозга от 23.05.1995 через ствол мозга и мозжечок. Проф. Лукайя, один из самых престижных детских радиологов Европы из радиологической клиники университета Барселоны (шеф проф. Риус (Rius)) здесь диагностировал так называемый «метастаз в мозг». Хотя их нет, потому что клетки мозга не могут размножаться после рождения человека. Поэтому термин «опухоль мозга» или

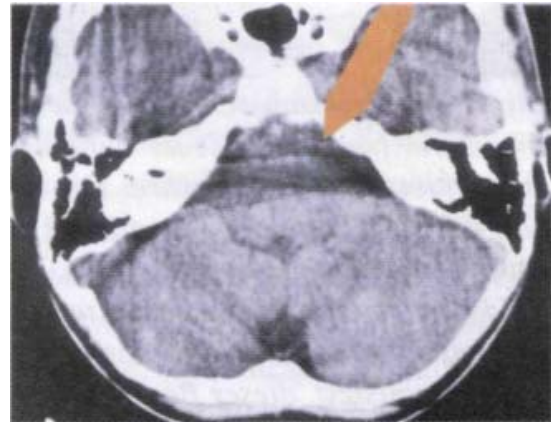
«метастазы в мозг», которые, кстати, никто не может различить, - просто глупость. Но, конечно, белое пятно, на которое указывает стрелка, что-то значит: там, в печеночном реле ствольного мозга, накапливается соединительная ткань. В качестве интерпретации существует только два способа, при которых такое реле мозга может окрашиваться в белый цвет из-за накопления соединительной ткани глии. Либо раньше имел место процесс в печени (рак печени) и в реле мозга для печени и разрешился - либо нынешний процесс за 8,5 месяцев своего активного существования имел маленькие фазы решения. Например, Оливия могла надеяться, что мать не вернется больше в школу после Рождества 1994 года.. Возможно, это было какое-то разрешение, но через некоторое время реальность, что мать

все-таки продолжала ходить в школу, снова вернула процесс к активности. Оливия потела в ту или иную ночь, родители вспоминают об этом.

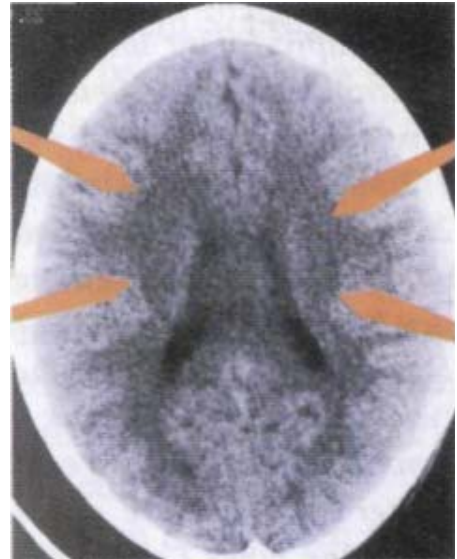
Неужели так трудно представить, что мысли, надежды, желания и опасения маленькой девочки кружат не вокруг новой машины или нового дома, а вокруг того, вернется ли мама домой и будет ли снова готовить?

Дальнейшие реле в мозге:

Снимок КТ мозга от 22.05.1995. В вентральной области ствола мозга справа стрелка указывает на реле трубочек (выводных протоков) правой почки с карциномой собирательной трубки. Отчетливо видна конфигурация стрелковой мишени, признак повторной активности принадлежащего ей конфликта беженца.

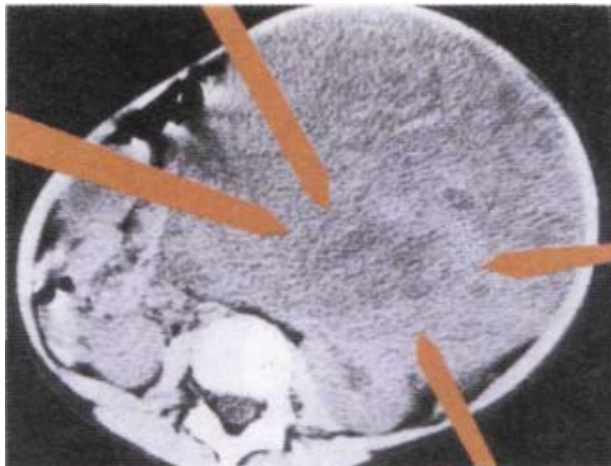


КТ мозга также от 22.05.1995. Мы видим большую, круговую формацию, темно окрашенную относительно белого вещества головного мозга, но здесь не видно - и вышележащего кортекса (коры головного мозга). Когда мы видим такую формацию, знаем, что здесь перед нами именно двигательный конфликт с органом (мускулатурой), который находится в разрешении и затрагивает как руки/кисти, так и ноги/ступни. Конфликт сравним с обезьянкой, оторванной от её матери: невозможность удержать в объятиях рук и ног.



- то

Существующий спастический паралич Оливии на руках/кистях (меньше) и ногах/ступнях (больше) вызван безумием, по которому официальные медициники в этой фазе восстановления двигательного центра коры и мышечного белого вещества вдавливают в нее свою идиотскую химиотерапию. Процесс исцеления разрушается мгновенно - часто необратимо.



КТ живота от 19.07.1995 в университетской клинике города Малага:

На рисунке очень ясно показана почти полностью индурированная нефробластома (бывшая «опухоль Вильмса»), которая имеет объем почки (450 куб. см). Внешне мы видим огромную печень, которая является «неоднородной», о кавернах (полостях) которых мы можем только догадываться,

потому что они, естественно, сжаты. Огромный отек восстановления печени уменьшился бы сам по себе (спонтанно) в течение 4-6 недель, если бы процесс восстановления был завершен. А официальные медики, чтобы драматизировать дело в своем смысле, посчитали всю печень как «опухоль почки» и при этом по-разному доходили до 4,2 - 6 кг объема. Конечно, авантюрная глупость, которой пресса охотно и без критики верила, чтобы очернить Новую Медицину. Для этого постоянно показывали по телевидению изображение начала июля и драматизировали, что этот живот может «лопнуть» в любой день, если сразу не сделать «хорошую» химиотерапию и облучение, что и продал производитель химиотерапии и министр по делам семьи Бартенштейн. Теперь облучали и отравляли печень, которую неправильно истолковали как опухоль почки, и тем самым достигли

1. мгновенную остановку дыхания Оливии с мнимой клинической смертью и
2. мгновенный спад (туберкулезного) восстановительного отека печени и (туберкулезного) восстановительного отека частей правой почки с карциномой собирательной трубки.

После этого радовались: «Опухоль отступила!» Интеркуррентная клиническая смерть Оливии, которую можно было реанимировать только путем немедленной интубации (причем из-за суеты был выбит зуб), была полностью скрыта. Она всплыла через несколько месяцев во врачебном письме, как будто это было что-то совершенно нормальное. Такое облучение отека печени в комбинации с химиотерапией, приводит, как это можно прочитать в любой книге по медицине, к так наз. циррозу печени, т. е. к сморщиванию печени с ограничением функции. Тогда печень больше не может расщеплять белки, может обрабатывать только аминокислоты, которые она уже с трудом может синтезировать (соединять). То есть печень практически необратимо разрушена, возможно, на всю жизнь. Теперь, наверное, все понимают, почему власти, судьи и врачи так заботливо скрывают свои общие глупости и злодеяния в отношении маленькой девочки и держат медицинские записи под замком. В противном случае пришлось бы возбуждать уголовные дела против австрийского государства, властей, придворных советников, судей, министра Бартенштейна, главврачей и врачей...

Конфликт обрушения самооценки на поперечном отростке 2-го поясничного позвонка сзади от правой почки:

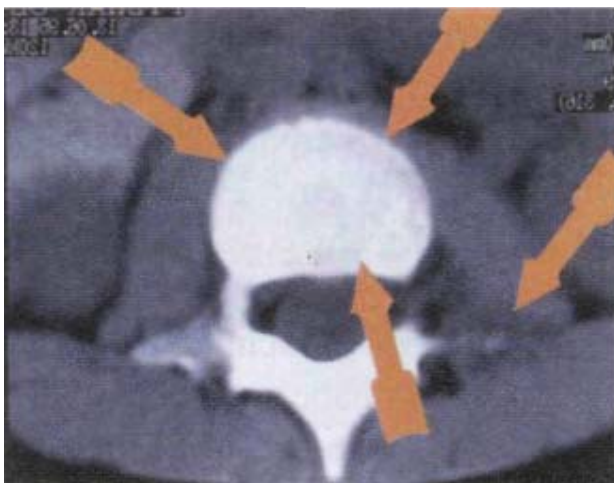
«Там я бесполезна». Ведь именно там была обнаружена опухоль почки. В конце июля у Оливии там была боль и лейкемия с 19500 лейкоцитами, о которых, однако, в больнице никто больше не хотел знать ничего более точно.

Опять же, некоторые, которые не знают Новой Медицины, удивятся. Потому что лейкемия, как мы считали раньше, означает почти верную смерть. Итак, как можно говорить о лейкемии, как будто она безобидная болезнь? Еще больше удивятся, если подумают, что нам уже 21.07.1995 было известно (см. опубликованном коммюнике от 21.07.95), что у Оливии, должно быть, уже тогда был лейкоз, потому что у нее была боль в правом поперечном отростке 2-го поясничного позвонка.

Ну, на самом деле лейкемия - это даже не целая «болезнь», а только фаза восстановления, а именно после рака костей и/или лимфатических узлов. Активная фаза конфликта, предшествующая этой лейкозной фазе, показывает типичную потерю костной массы или остеолиз, некроз при лимфатических узлах, это отверстия, как в швейцарском сыре, в дополнение к этому обязательную анемию с лейкопенией (мало лейкоцитов). В костях и лимфатических узлах это происходит почти одинаково. Фаза восстановления означает восполнение остеолизов или некрозов лимфатических узлов костным каллусом/тканью лимфатических узлов, и это происходит с болью, потому что надкостница (костная кожа) растягивается и именно с лейкозом,

потому что костный мозг является производителем крови. Принадлежащий конфликт – это всегда конфликт обрушения самооценки (например, «я была плохой партнершей, матерью, дочерью», «я была неспортивной», «я не достаточно силен, чтобы выдержать это» и т. д.)

У Оливии это было обрушение самооценки: «Там в правой почке я теперь бесполезна». Конфликт она получила при первом диагнозе 17.05.1995. Правый поперечный отросток (= исторический остаток ребра) разрушается в таком случае как знак, что она чувствовала, что на этом месте она теперь бесполезна. Боль и лейкоцитоз или лейкоз с 19500 лейкоцитами показывают, что этот поперечный отросток позвонка снова рекальцинируется (= снова кальцинируется). Лейкемия это ничего более. Если хотите, у большинства людей часто в жизни бывает «маленький лейкоз», слава богу, их почти не диагностируют чересчур усердные официальные врачи. Так он может сам по себе – то есть путем разрешения конфликта самооценки – снова нормализоваться.



КТ сквозь 2-й поясничный позвонок от 13.06.1995:

Видно, что правый поперечный отросток находится в остеолизе (без извести). Там Оливия чувствовала себя в своей собственной ценности обокраденной, потому что после диагноза, 17/18 мая 1995 года (опухоль почки справа) она поверила: «Там справа я теперь бесполезна». В конце июля 1995 года в связи с непрекращающейся болью, которая была у неё там, сзади, как знак

рекальцинирования, т. е. лейкоза, были измерены 19.500 лейкоцитов.

Конфликт страха смерти возник 21.07.1995 в Малаге с очагами рака легких, вызванный редактором «Шпигель». Диагноз был также подтвержден и в больнице.

В отеле Лас-Вегас в Малаге произошла ужасная «проверка на деле»: редактор «Шпигель-ТВ» закричал мистеру Пильхару, Оливии и мне, когда мы проходили через холл отеля – я вёл Оливию за руку – с расстояния в 2 метра: «Господин Хамер, что вы будете делать, если Оливия послезавтра умрет?»

Оливия стала мелово-белой и испуганно посмотрела на меня. Я сразу же высказался тогда, когда Оливии больше не было, что это классическая ситуация для СДХ с конфликтом страха смерти. С этого момента мы должны были ожидать, что Оливия получит круглые очаги в легких (адено-карцинома круглых очагов в лёгких). И действительно эти очаги в легких, которых до сих пор у неё не было (рентгеновские снимки от 19.07.95), неделю спустя были обнаружены в больнице города Тульн, т. е. Оливия всё это время боялась умереть. Это ужасное переживание, столь типичное для грубого бездушного журналиста, было для меня решающим поводом позвонить доктору Маркович, - которая только что улетела без Оливии, - и сказать ей: «Госпожа Маркович, Новая Медицина может быть хоть сто раз правильной, но бедная маленькая Оливия не может выздороветь при такой охоте на ведьм. Власти, суды, врачи и отстойные журналисты, всегда от 100 до 200 в количестве, охотятся за бедным ребенком с утра до вечера. Если австрийское правительство даст гарантию, что с ребенком ничего не случится против воли родителей, то я лично позабочусь о том, чтобы родители Пильхар с Оливией добровольно

вернулись в Австрию. В Майерсдорфе Оливия, безусловно, могла бы поправиться в домашнем покое лучше, чем здесь, в Малаге, с этими гиенами журналистами».

Конфликт жидкости, теперь затронута левая почка,

появился 31 июля 1995 года при остановке дыхания и клинической смерти Оливии, когда она капающую химиотерапию могла опознать как причину или хотя бы как сопутствующие обстоятельства смерти с остановкой дыхания. С этого момента было зафиксировано повышение артериального давления на 140/100, что очень много для ребенка.

Мы должны представить себе это так: Оливия видит, что химический яд капает из бутылки. Против этого яда яростно сопротивлялись родители, и она, следовательно, знает, насколько он опасен. Теперь она терпит худшее из всех СДХ, к тому же она одна, без матери!, с худшим биологическим конфликтом: «Я умираю!»

Если читатель прочтет мои предостережения в письмах и объяснениях, он обнаружит, что я настоятельно предупреждал о том, чтобы в таком чрезвычайно ваготонном, туберкулезном и лейкемическом процессе восстановления не делать ядовитые вливания. Это как 20 градусов мороза на свежие цветы. Но это именно то, что сделали невежды под улюлюканье и крики ожесточившегося медиа-сброта.

Мы знаем в Новой Медицине, что очень многие, возможно, большинство людей, умирающих сознательно, испытывают еще один биологический конфликт при умирании. Многие попадают тогда в т. н. «шизофреническую констелляцию» полушарий большого мозга и смотрят на себя квази параноидально как «парящие в пространстве». Они действительно это видят, и могут потом об этом вспомнить.

Оливию реанимировали, но конфликт остался. Повышенное кровяное давление как признак активного конфликта жидкости сохранялось в течение нескольких месяцев. Но, по-видимому, за это время произошло решение конфликта, потому что кровяное давление, повышенное до 140/100 мм рт.ст., к настоящему времени снизилось. Таким образом, должна была возникнуть новая небольшая почечная киста, гораздо меньшая, чем у правой почки, конфликт с которой длился годами. Эту маленькую почечную кисту с последующим «маленьким Вильмсом» и теперь уже почти маленькой нефробластомой (= индурированная почечная киста) государственные медики не хотели воспринимать. Они просто говорили об «увеличенной левой почке», представляя это как процесс компенсации, потому что осталась только одна почка.

Конфликт страха/испуга, затрагивающий слизистую оболочку гортани и/или мускулатура гортани

также 31.07.95 при остановке дыхания и последующей сердечно-легочной реанимации и интубации (где из-за суеты Оливии был выбит зуб).

Этот предполагаемый конфликт мы также еще не можем доказать с помощью КТ мозга, потому что в больнице намеренно не делают его. Но у нас есть не только анамнестические, но и другие «криминалистические» зацепки и «признаки». Оливия – правша. Но, как и все маленькие девочки, Оливия уже маленькая женщина. Таким образом, она может отреагировать на страшный конфликт (инфузию химиотерапии) либо еще на левом полушарии головного мозга в реле гортани, либо уже – из-за остановки производства гормонов (которые уже есть и у ребенка) химиотерапией, на правом, мужском полушарии большого мозга. На левой стороне головного мозга мы должны были бы наблюдать маниакальный компонент, на правой стороне - депрессивный. И именно это родители всегда наблюдали у Оливии в последующий период: если девочка получала химиотерапию, она мгновенно впадала в депрессию, если химиотерапию останавливали на несколько дней или неделю, она вместо этого становилась маниакальной. Наши наблюдения выявили, что мы наблюдаем это явление особенно часто тогда, когда

производится всё меньше гормонов, например, в климактерии, в котором вырабатывается примерно одинаково мало женских (эстрогены) и также мало мужских гормонов (тестостерон и прогестерон). Это явление, называемое в Новой Медицине гормональным патом, играет большую роль при возникновении психозов в таких случаях.

Конфликт атаки на сердце:

Этот конфликт Оливия пережила в городской больнице Вены при первом вливании яда прямо в правое преддверие сердца через сердечный катетер. Этот конфликт, который вызвал бы мезотелиому (рак) сердечной сумки, не доказан, но настоятельно подозревается.

В Новой Медицине мы всегда говорим о «биологических конфликтах», а не о «психологических конфликтах», которые в основном сконструированы. Одним из таких биологических конфликтов является конфликт «атака на сердце». Если засунуть катетер в правое предсердие сердца и вливать туда яд, то это сильно пугает организм, потому что правое предсердие очень чувствительно. Для организма это все равно, что вонзить кинжал в сердце, из которого еще и вытекает яд. Биологический смысл возникающего конфликта таков: укрепить сердечную сумку, чтобы кинжал не смог проникнуть еще раз.

В какой-то момент, когда организм осознает, что катетера больше нет в сердце, произойдет разрешение этого биологического конфликта. Затем между сердцем и сердечной сумкой образуется экссудативная жидкость (экссудативный = выделенный из сердечной сумки). Мы называем это тогда выпот в перикард, или тампонада перикарда. У пациентов, у которых все еще есть туберкулезные бактерии, они снова очистят возникший рак сердечной сумки. Этот процесс снова имеет биологический смысл. Не имеет смысла, однако, то, что наши ученики волшебника натворили своим ядом в сердечной сумке пациента. Она часто становится чрезвычайно тонкой из-за химиотерапии. Таким образом, возникает замкнутый круг часто вследствие того, что эта в принципе полезная штука выпота в сердечную сумку комбинируется с искусственно созданной, совершенно нелепой, небологической вещью, т. е. теперь тонкая сердечная мышца может быть раздавленной, так что сердце больше не сможет биться. Это является позже острой причиной смерти у большинства детей, обработанных химио-ядом через сердечный катетер.

У Оливии также сильно подозреваются связанный конфликт и последствия химиотерапии, только она еще не находится в фазе восстановления своего конфликта атаки на сердце.

Конфликт беженца с раком собирательной трубки левой, оставшейся почки,

по случаю перевода Оливии с общего отделения, к которому она привыкла, в детское хирургическое отделение. В то время в знак конфликтной активности уровень креатинина подскочил до 2,6 мг%. Он, видимо, пришел в норму, потому что уже через несколько дней Оливию снова перевели в прежнее отделение.

Этот пережитый в то время конфликт, который приводит не только к увеличению мочевыводящих веществ, но и к биологическому смыслу, заключающемуся в удержании воды, мгновенно заставляет организм удерживать жидкость в качестве «меры экономии жидкости». Мать Оливии точно сообщает, что Оливия на время операции (18.09.95) «была сильно опухшей». Она это заметила, но связывала с большим количеством лекарств и с операцией. От родителей скрыли, что уровень креатинина (показатель мочевыводящих веществ) вырос выше 2 мг%. При 3 мг% некоторые крутые официальные медики уже начинают диализ.

Когда Оливию перевели из хирургии обратно в общее отделение, уровень креатинина вернулся к нормальному уровню, так как конфликт длился всего несколько дней.

От врача доверия доктора Л., тогда ничего не подозревавшего, когда ему из больницы сообщили показатели креатинина, между тем потребовали из городской больницы, ни в коем

случае больше не показывать результаты родителям Пильхар, потому что доктору Хамеру нельзя быть правым. Он придерживается «закона молчания» и сказал родителям, что, вероятно, это были «ошибочные результаты».

До сих пор это могло бы стать позже чисто академическим спором, если бы у Оливии и там не было бы «рельса». Потому что каждый раз, когда этот уже довольно долго висящий активный конфликт приходит в решение, например, когда она «официально» и в полной форме была выписана из больницы 27.03.96 домой, она потеряла много мочи и этим потеряла 2 кг жидкости за два дня как признак решения и вымывания удержанной воды. Поэтому, когда ей пришлось вернуться на ночь с 20,5 кг веса для парентерального (внутривенного) питания в городскую больницу, у нее с большой вероятностью произошел сильный рецидив конфликта беженца, который, по-видимому, привел к повторному удержанию воды. Врачи в городской больнице, не зная взаимосвязей и показателей креатинина, ошибочно приняли это за реальное увеличение веса. Начиная с этого 1 апреля у Оливии ледяные руки и ноги. Теперь она живет в постоянном страхе вернуться в клинику (конфликт беженца) и трогательным образом пытается «сделать вес», постоянно имея что-то съедобное с собой, что, однако, она просто грызет, как мышка.

При таком типе кратковременных конфликтных рецидивов уровень креатинина больше не должен расти так значительно. «Для безопасности» городская больница больше не обследует значения креатинина, то есть только через большие отрезки времени до тех пор, пока также и там описанные в «документации Целлера» познания станут известны.

22.05.1996: Дополнение во время печати:

Оливия решила этот конфликт беженца, когда 17.05.1996 неумело вставленный петлёй в яремную вену и вросший в сердце центральный венозный катетер при операции в три четверти часа был удалён. Теперь, подумала Оливия, ей больше не нужно стационарно в клинику, так как катетера для внутривенного питания уже не было. 21.05.1996 года у Оливии поднялась температура 38,4°. Родители должны были сегодня поехать с ней в городскую больницу, и там вылезли «по кусочкам» дополнительные информации:

У Оливии снова был лейкоз с более чем 10 000 лейкоцитами в периферической крови и протеинурия с 30 мг белка в моче, а также лейкоцитурия. Именно это называется в официальной медицине тяжелый нефроз (см. «документация Целлера»), но в Новой Медицине это туберкулезная фаза восстановления конфликта беженца с карциномой собирательной трубки почки. Теперь, вероятно, будет окончательно ясно, почему больничные акты со всеми результатами и значениями этой принудительной псевдо терапии так тщательно берегли как государственную тайну!

Последствия химиотерапии для некроза сердечной мышцы:

Этот пик химио-безумия означает, что из-за сильного клеточного яда больше не могут образовываться новые клетки сердечной мышцы. Сердечная мышца становится все тоньше. Затем в любой момент может произойти разрыв сердечной мышцы. Причиной смерти большинства детей, обработанных химиотерапией, если они не усыплены морфием, является такой разрыв сердечной мышцы.

Городская больница Вены при многократных исследованиях должна была признать, что основная сердечная мышца Оливии левого желудочка уже настолько тонкая, что она выполняет только 33 процента своей нормальной работы.

Очень трудно увидеть смысл в мученичестве этого прекрасного, невинного ребенка Оливии, так трудно надеяться, что этот бедный, замученный ребенок все еще может избежать этого

инфернального государственного безумия и быть одним из 8%, которые могут выстоять это отравление химиотерапией живым. Этот храбрый ребенок с его умными, понимающими глазами, который страдал от этого вдвойне и втройне, действительно заслужил бы этого!

Если бы мученичество Оливии повлияло на то, что этому признанному государственному безумию, можно сказать, этому преступному государственному безумию, для всех других детей этого мира, наконец, положен окончательный конец, как подразумевает Новая Медицина, то, возможно, бесконечные мучения и страдания так горячо любимой всеми Оливии могли бы иметь смысл для всех других детей, которым это пойдет на пользу.

Доктор медицины Рике Геерд Хамер
в апреле 1996 г.

Оливия была 29.07.95 принудительно терапирована химиотерапией (суббота). Во время химиотерапии она перенесла остановку сердца, что обычно происходит в 10% случаях.

Ее реанимировали

- с попыткой массажа сердца: при этом серийный перелом ребер справа и слева.
- из-за перелома один осколок воткнулся в легкое и вызвал так называемый пневмоторакс.
- с попыткой интубации клинически мертвой Оливии, сломав ей зуб. Интубация, наконец, удалась.
- до 11.08.95, то есть в течение 14 дней под искусственным дыханием, ждали, что легкое может быть, снова надуется само собой спонтанно. Но этого не произошло.
- до 11.08.95 был наложен так называемый «дренаж по Бюлау» для создания отрицательного давления в грудной полости, чтобы этим снова надуть легкое. Это, видимо, в конце концов, удалось.

У нас есть КТ-снимки, которые были случайно выданы родителям Пильхар, от 03.08.95 и от 11.08.95 с дренажем по Бюлау и перед натяжением правого крыла легкого. Эти снимки настолько очевидны, что каждый студент 1-го семестра может ясно увидеть все обстоятельства.

03.08.95 мы видим уже, что наложен дренаж по Бюлау. Но, видимо, травма легкого была настолько существенной, что раздутие правого крыла легкого из-за отрицательного давления еще не удалось.

Дренаж по Бюлау, по-видимому, оставался наложенным, как сообщила мать Оливии. Когда именно легкое оправилось настолько, что оно снова надулось, мы не знаем точно: где-то после 11.08.95.

На КТ печени 11.08.95, после того, как 14 дней было проведено облучение кобальтом, печень в значительной степени снизила отечность, т. е. туберкулёз печени был искусственно прерван. На этом снимке, где теперь, конечно, нет сдвигов давления, каверна печени (состояние после туберкулёза) видна очень ясно.

Государственное мошенничество с подделкой документов произошло следующим образом:

- родителям никогда не говорили, что коллапс правого легкого был вызван реанимацией, то есть множественным переломом ребер.
- родителям никогда ничего не говорил о дренаже по Бюлау.
- чтобы отец (инженер) этого не заметил, его под каким-то предлогом не пускали в палату 2 недели.

- все записи о мерах реанимационного отделения, включая дренаж по Бюлау, отсутствуют в актах, которые родители Пильхар получили только незадолго до апелляционного слушания (то есть только в сентябре 1997 года). Они получили за свой счет около 250 КТ и рентгеновских снимков.
- в актах почти все врачебные письма подделаны задним числом, для сокрытия реанимации и предыдущей клинической смерти Оливии. Подделки такие неуклюжие, потому что оригинальные письма были давно отправлены, и должны были быть написаны новые письма, часто на скорую руку оставляя «новые оригинальные письма» в досье, которое получили родители Пильхар.
- Подделала документы больница, но с ведома и от имени властей, судов, прокуроров, министерств, федерального президента и царей прессы. Все знали об этом государственном преступлении.

Когда само государство становится преступником ...

... тогда у нас есть диктатура Лож и лжи.

Государственная диктатура Лож и лжи, в которой государственные преступники сами подделывают акты, удерживают акты, заказывают новые фиктивные письма врачей, чтобы скрыть дело и чтобы пропагандировать «государственную химию» для безумия мирового господства и реанимировать труп официальной медицины, такая диктатура лжи/лжи еще гораздо опаснее диктатуры примитивной. Потому что это прикрывается мантией демократического верховенства права.

Государственные преступники осуждают невинных и ставят на них печать преступников. И бесконечные миллионы бедных пациентов должны были умереть за это ужасное преступление подавления познания.

И вся эта шумная пресса, принадлежащая именно этим государственным преступникам, послушно подчиняется. То она кричит по всему миру - везде одинаковыми словами: «Чудодейственный лекарь, шарлатан, заприте его! Ругайте его! Прикончите его! Убейте его (репутацию) намертво!» То официальная проверка Новой Медицины замалчивается совершенно по всему миру ... Всегда послушно следуя девизу: «Чей хлеб жую, того и песенки пою!»

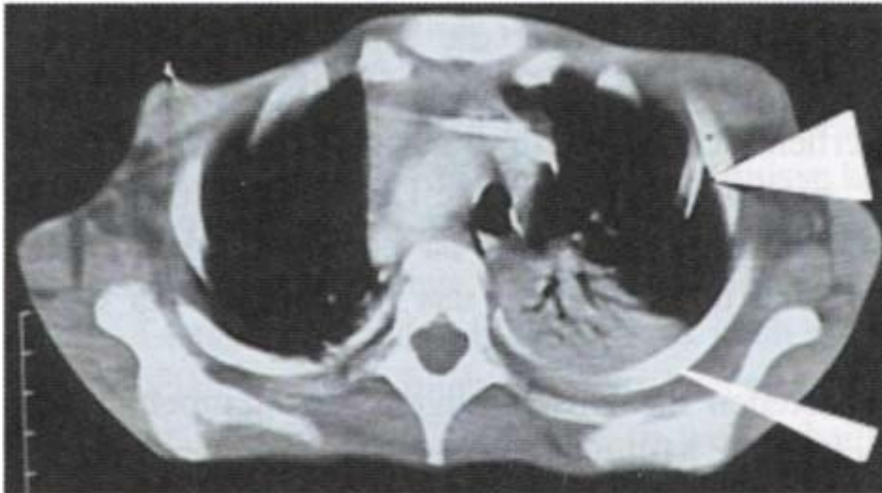
Надо себе только представить, что такое опереточное государство Лож как Австрия имеет наглость устроить против меня в Германии процесс и поставляет для этого 14% иллюстративного материала государственной университетской клиники в Вене, удерживает все акты реанимационного отделения о клинической смерти Оливии, доставляет сто поддельных врачебных писем и – самая большая дерзость: немецкие члены масонской ложи судьи и прокуроры занимаются этим преступлением, точно зная все преступные взаимосвязи, и не стесняются пустить в ход уголовное дело за «мучения Оливии», для которого, тем не менее, заказчик, Австрийское государство, не поставляет никаких или только сфальсифицированные государством документы. Тогда такой скупщик краденого еще хуже воровки...

Можно было бы посмеяться над преступной энергией государственных преступников и их пособников, если бы за это государственное преступление не пришлось умереть многим миллионам несчастнейших пациентов.

Как метко сформулировал главный онколог Словакии, проф. Коретц (Koretz) 09.09.1999, после 13 лет пребывания в Америке: «Да, это правда. Мы почти ничего не знаем о взаимосвязях рака в официальной медицине. И мы лечим, ничего не зная. При этом мы делаем вид, что что-то знаем. И когда господин Погарди (Pogardy) (профессор психиатрии университета) говорит, что такая

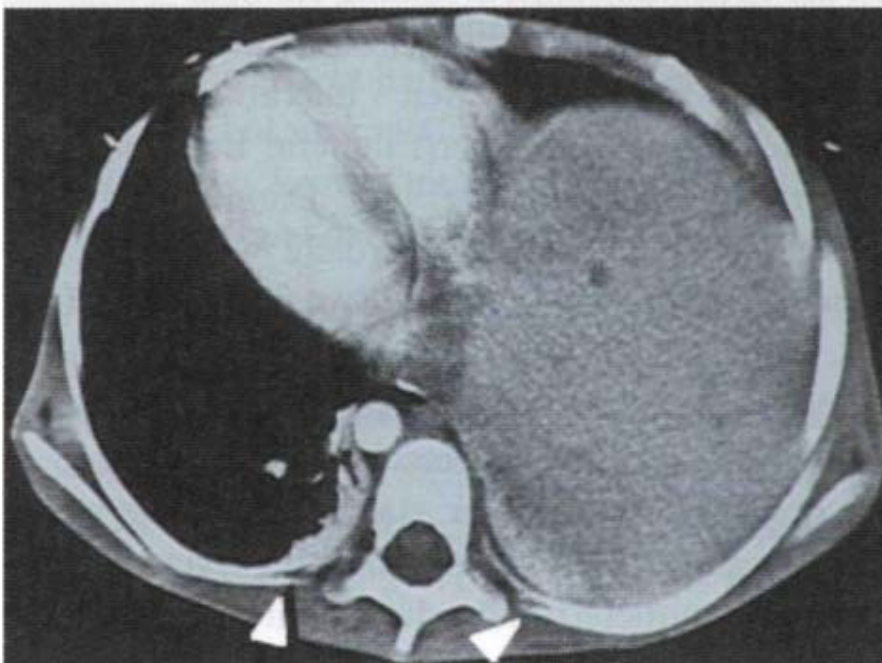
терапия, при которой почти все больные умирают от химиотерапии и морфия, является преступлением, он говорит правду».

К этому, наверное, нечего добавить.



03.08.1995

Широкая стрелка показывает на дренаж по Бюлау в правой грудной полости при коллапсе легкого (узкая стрелка).

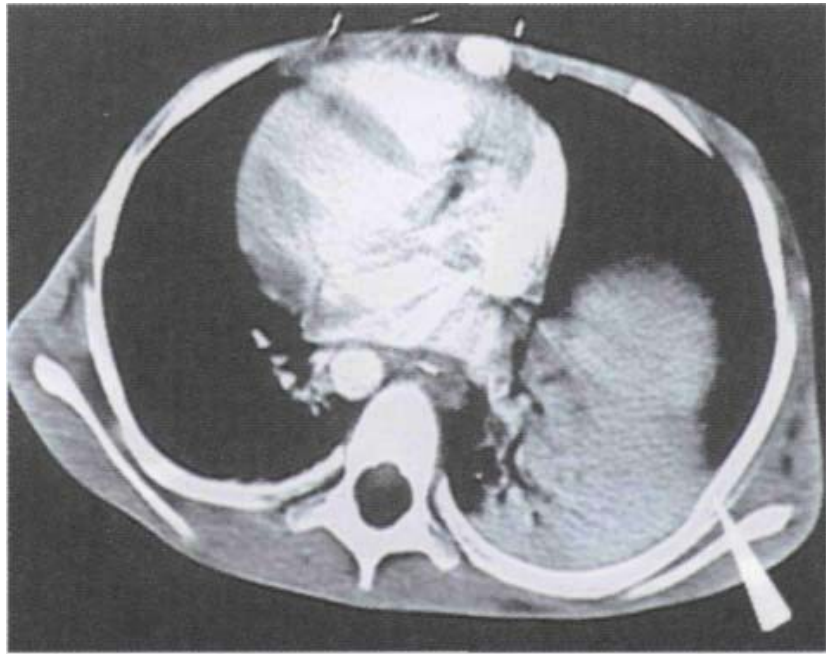


11.08.1995

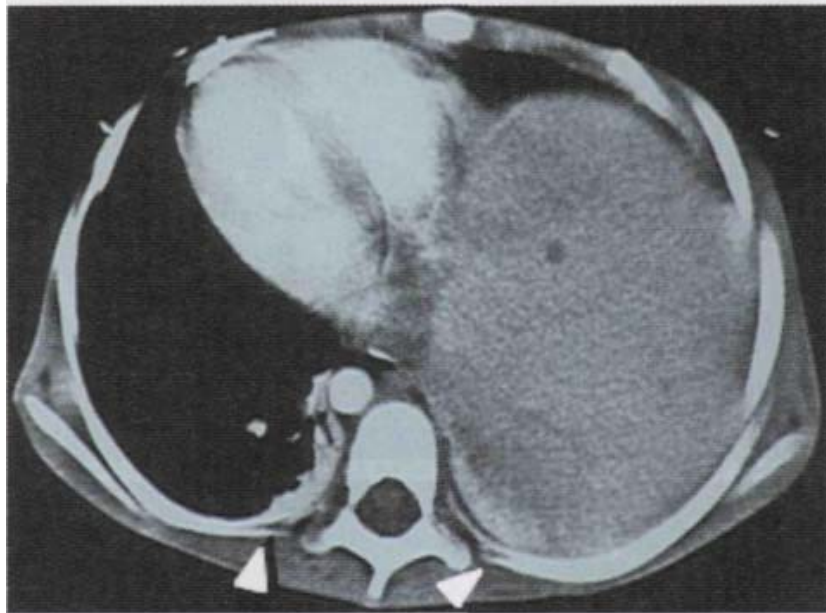
Стрелки указывают на расщеплённые переломанные ребра.

11.08.1995

Коллапс правого легкого
из-за пневмоторакса.

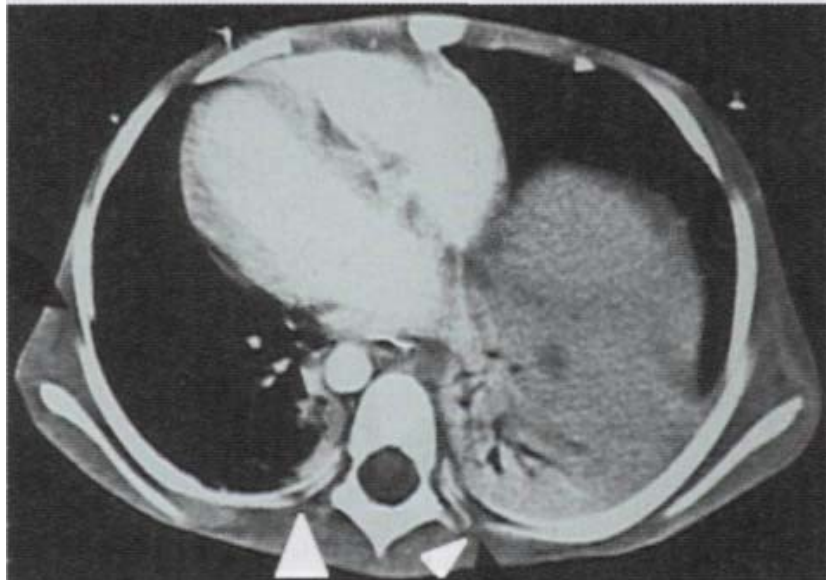


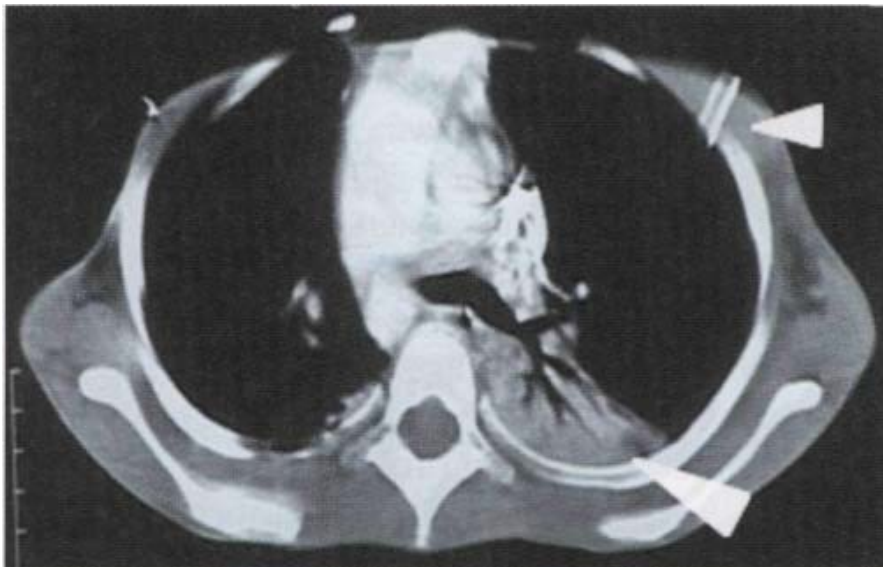
11.08.1995



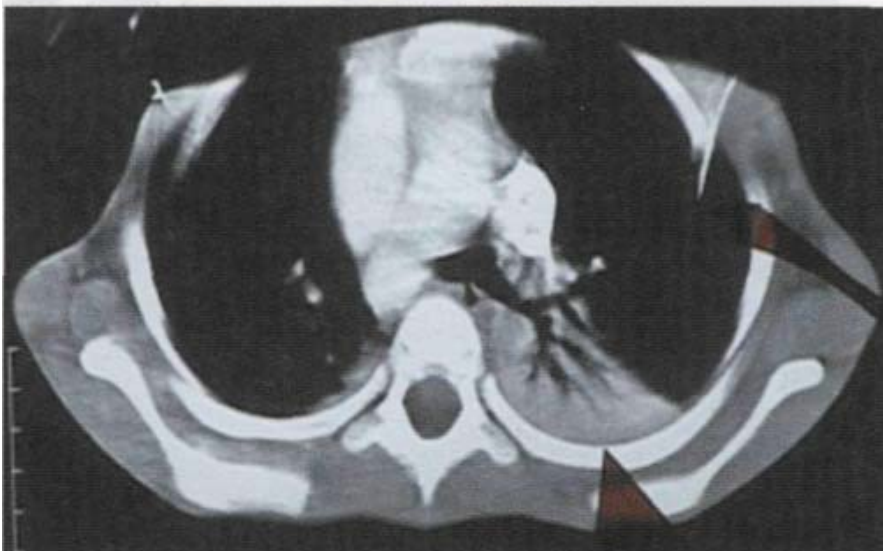
11.08.1995

Стрелки показывают
множественные переломы
ребер справа и слева.

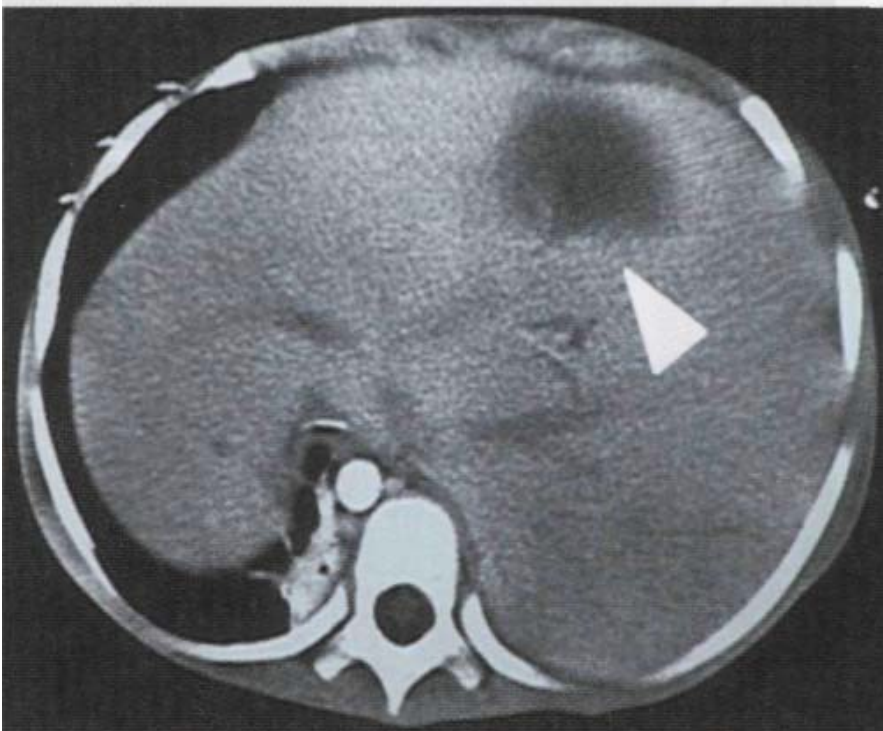




11.08.1995
Верхняя стрелка:
Дренаж по Бюлау в
правой грудной
полости.
Нижняя стрелка:
Коллапс лёгкого из-
за пневмоторакса.



11.08.1995
Коллапс легкого и
дренаж по Бюлау.



11.08.1995
Каверна в печени.

Оливия летом 1999 года с её другом Рольфом, которого нарисовала маленькая художница. Оба знакомы с мая 1995 года, когда она была у меня в гостях в Кельне.



3.8. Пример: Чувствовать себя оставленной в одиночестве

Эта 43-летняя пациентка левша, разведенная и мать 11-летней дочери, даст Бог выживет. Но она находилась на краю и совсем еще пока не выкарабкалась. Без помощи ее матери, которая, когда она, наконец, поняла взаимосвязи, нашла реальный формат, и без ее психиатра, который должен был срочно изучить Новую Медицину, мы бы этого не сделали. Больше всего можно восхищаться самой пациенткой, учительницей, которая успела постичь Новую Медицину как раз вовремя, прежде чем над ней обрушились валы урагана официальной медицины с прогнозами безнадежности. В настоящее время она лежит, вялая и усталая, но счастливая дома в кровати, позволяет своей матери её баловать и лечит остаток туберкулеза легких, а также двусторонний туберкулез почек с ночными потоотделениями и субфебрильными температурами. Огромная гепатомегалия⁷⁸, одновременно вызванная карциномой печени в PLC-фазе, гепатитом и двусторонней карциномой собирательной трубки, отступает, и оба конфликта удержания воды разрешены с тех пор, как пациентка чувствует себя комфортно под опекой матери. Таким образом, удержание воды больше не является проблемой, она выделяется обильно, ежедневно больше, чем она принимает.

⁷⁸Гепатомегалия = увеличение печени

Так может быть у большинства пациентов, так должно быть, если бы мы могли мотивировать не только пациентов, но и их окружение тем, что объясняем им взаимосвязи. Тогда почти все пациенты могли бы выжить, как те, которых в антропософской клинике подсаживают на морфий с замечанием, что там все равно уже ничего поделывать нельзя, и с утра до вечера рассказывают ей о смерти.

Все это было чепухой, как видите, дорогие читатели, ведь пациентка выжила, у неё нет боли - без морфия.

История пациентки рассказана быстро:

В 12 лет она пережила свой первый биологический конфликт с СДХ (конфликт идентичности, из-за леворукости справа церебрально). Детская и юношеская дружба, длившаяся 6 лет (от 6 до 12), закончилась с сегодня на завтра. С этого момента пациентка была в депрессии. Незадолго до этого в 12 лет у неё началась менструация.

В 13 лет она пострадала своим 2-м СДХ (конфликт страха/испуга), когда мать во время крупной ссоры «кричала до мозга костей». С тех пор голос матери был для нее рельсом, особенно если та возбуждалась, и голос срывался или даже снова становился резким до мозга костей.

С этого времени она находилась в аутично-шизофренической кортикальной констелляции. В 18 лет у нее был друг, которого она платонически боготворила, но который оставил ее с одного на другой день. Вскоре после этого она впервые спала с мужчиной, но это ей не понравилось. В любом случае, только манипулируя, она могла испытать клиторальный оргазм. Потому что право-церебральный конфликт идентичности с депрессией оставался активным. Точнее сказать, пациентка, начиная с 13-летнего возраста, находилась в маниакально-депрессивной констелляции (аутизм) с акцентом на депрессию. Так что на «рельсе мужчины» она испытывала только несчастья. Даже с отцом ее 11-летней дочери все было так же. Через год они снова разошлись.

Этот «рельс мужчин» сыграл позже большую роль, потому что здесь она могла найти, хотя бы временно, решение. Однако последовавший за этим гепатит вместе с туберкулёзом печени совпал с синдромом карциномы собирательной трубки. Сначала пациентка чувствовала себя дома, будто о ней не заботятся, или «одной единёшенькой». Когда обеспокоенный психиатр направил ее в антропософскую клинику, первые несколько дней она чувствовала себя комфортно и хорошо. Но через неделю там говорили только о смерти, отказывали ей в искусственном внутривенном питании и давали ей - сначала без ее ведома и против ее явной воли, позже с квази принудительного согласия - морфий... чтобы она умерла.

Теперь обе почки снова были в активном конфликте удержания воды. Выделение мочи снизилось до 200 куб. см. Оставался только один-единственный шанс: сбежать из жестокой человеконенавистнической клиники! Это было ее счастьем.

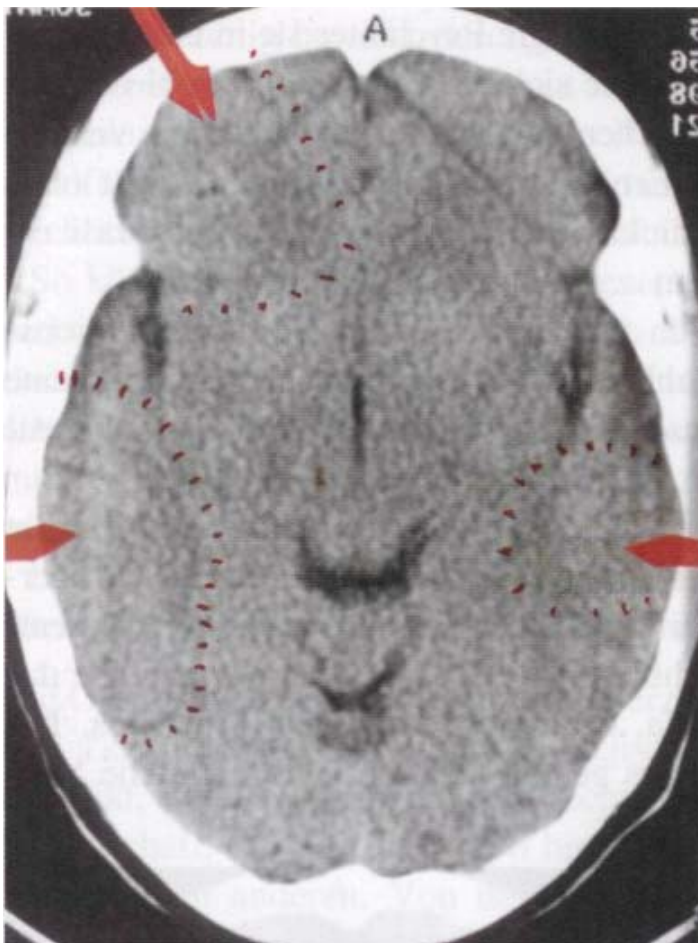
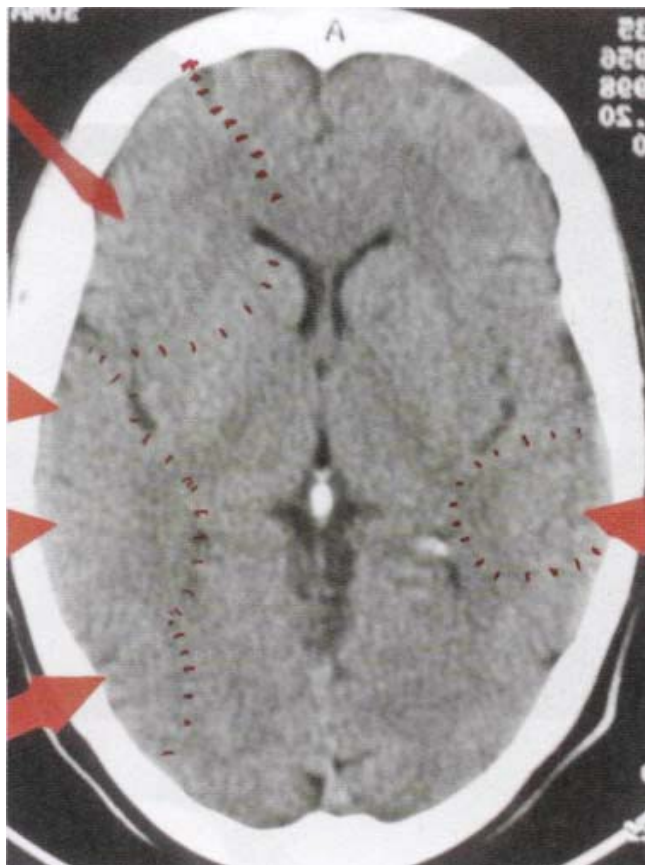В конце 1995 года пациентка пострадала уродливым неудобоваримым конфликтом (карцинома Collum /Colon ascendens – шейки/восходящей толстой кишки) и конфликтом смерти от голодания (карцинома печени), когда она была уволена ректором подлым злобным образом. «У нас больше нет для Вас учеников». Это вызвало карциному шейки/толстой кишки и карциному печени, потому что после этого она была безработной. Разрешение конфликта смерти от голода удалось благодаря тому, что богатая мать подарила ей 60 000 марок.

КТ от 30.11.1998

Стрелка слева сверху: активный очаг Хамера конфликта страха/испуга.

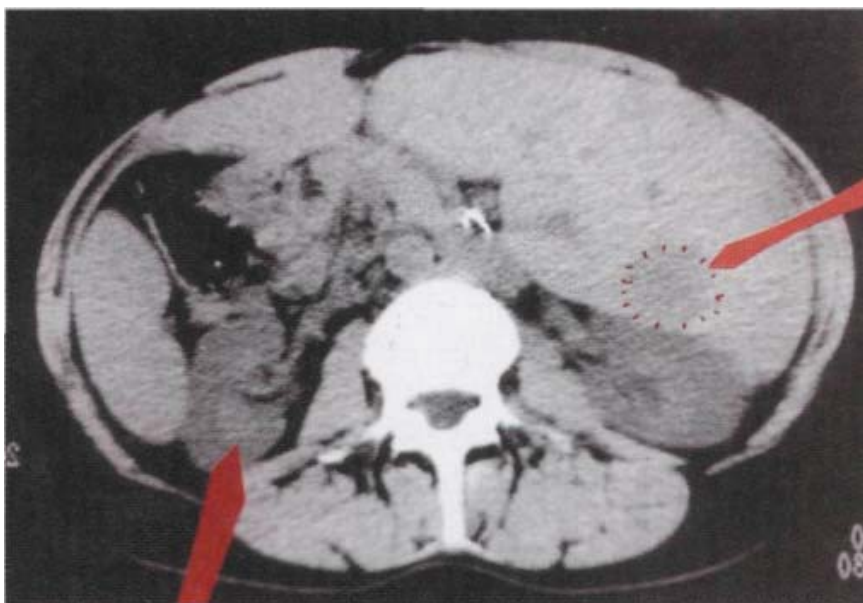Стрелка справа: конфликт идентичности в активности пациентки левши. Эту констелляцию вместе, когда оба конфликта активны, мы называем «аутистичной» констелляцией.

Три нижних стрелки слева: сексуальный конфликт, конфликт идентичности и конфликт внутренней маркировки территории, все активные. Конфликт идентичности (средняя стрелка из 3 нижних стрелок) вместе с конфликтом идентичности (стрелка справа) мы вместе называем «агрессивно-биоманиакальной» или «биодепрессивной» констелляцией.



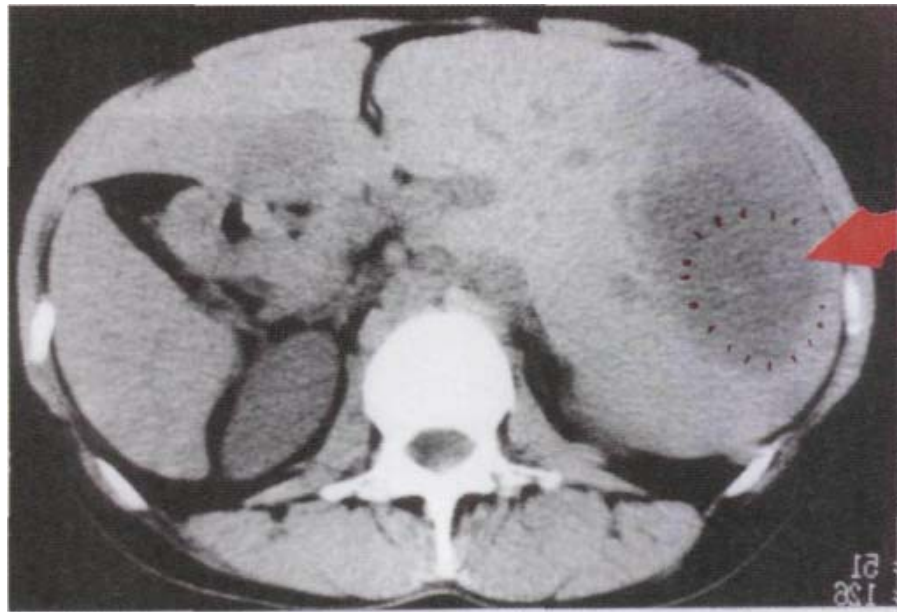
Такие пациенты всегда напряжённо агрессивны, могут взорваться в любой момент, если левосторонний конфликт подчеркнут. Таким образом, у этой пациентки на момент снимка была как аутистичная, так и биоманиакальная констелляция. При преобладании право-церебрального конфликта из «агрессивно-биоманиакальной» констелляции также может сразу стать «биодепрессивная» констелляция, направленная против себя.

Она находится на лечении у психиатра.

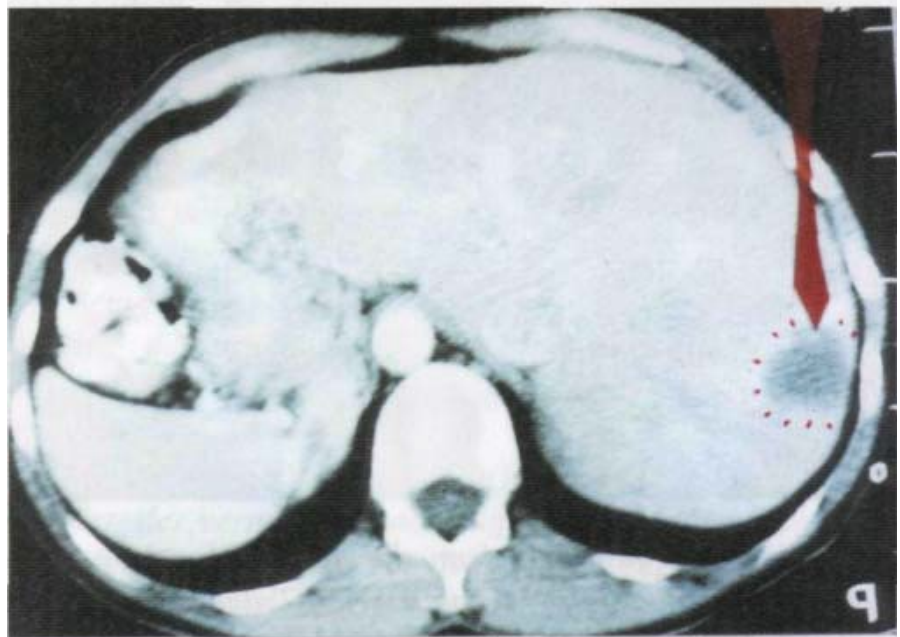


14.04.1999
Карцинома
собирательной трубки
левой почки (стрелка)
и карцинома печени
(правая стрелка).

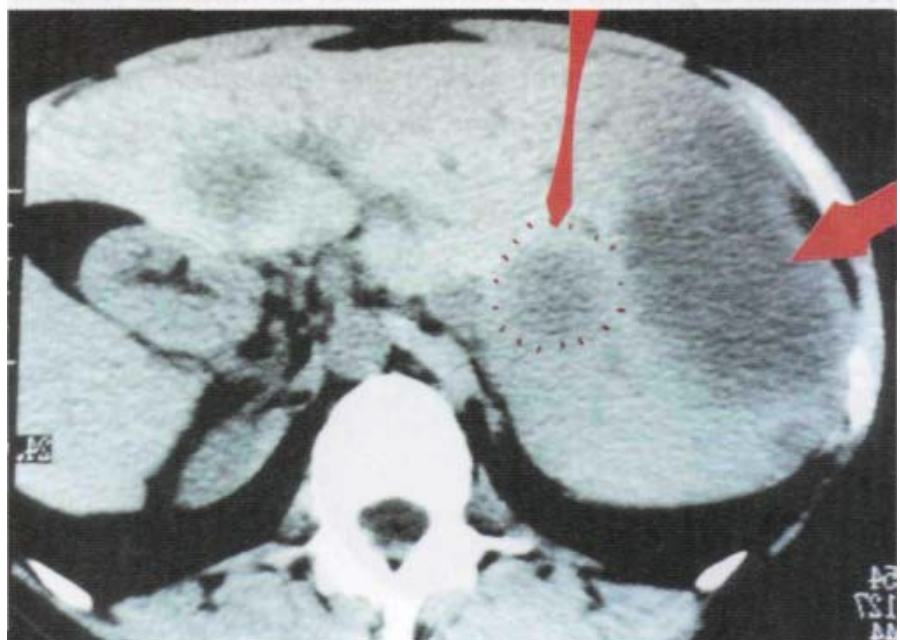
Карцинома печени в полу-PLC-фазе, рядом видны (смотри предыдущий снимок) новые активные круги стрелковой мишени печени; Иногда она думала, что всё же не умрёт от голода, а иногда думала противоположное.



Карцинома печени от 07.09.1998 в СА-фазе.

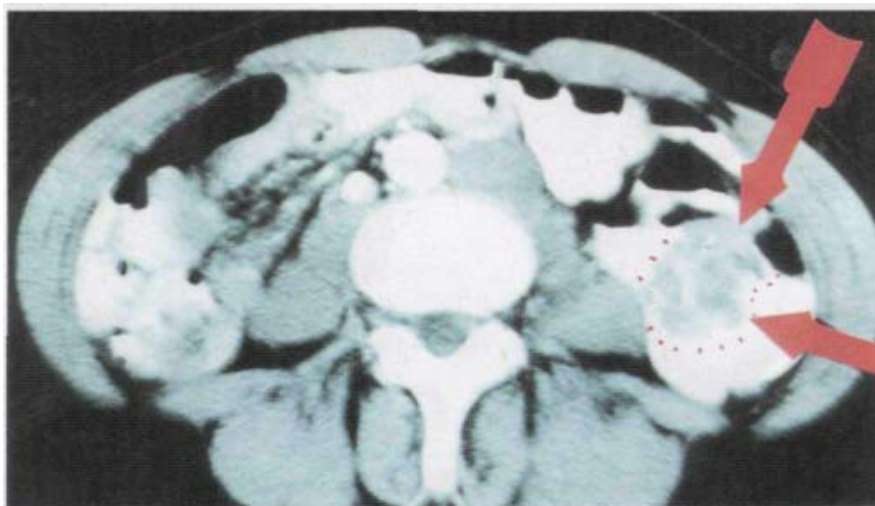

Печень 19.04.1999 в полу-PLC-фазе (стрелка справа), но рядом мы видим (стрелка сверху) новую активную стрелковую мишень. Признак новой активности конфликта смерти от голода.

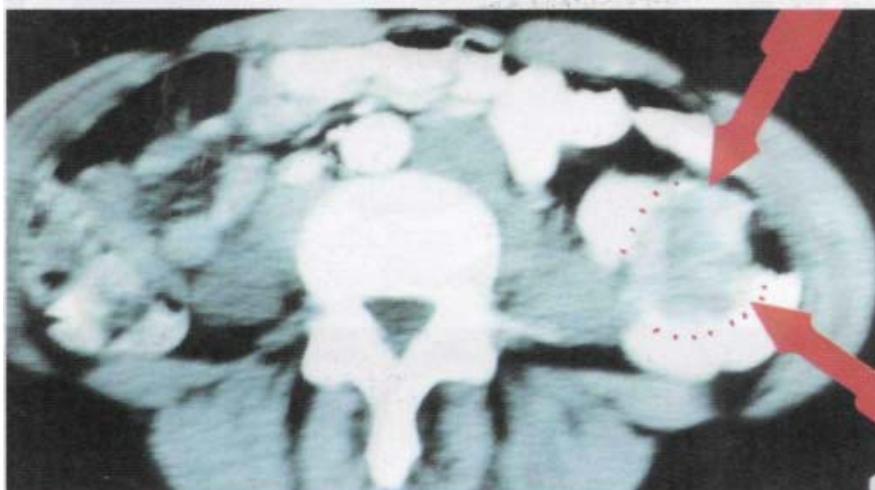

Человек живёт, думает и чувствует

далее. Завтра его КТ может выглядеть совсем по-другому. Поэтому мы часто видим рядом «ещё активные» и «уже решённые» симптомы и наоборот.



*Карцинома толстой кишки, 07.09.1998
Этот и следующий снимки уникальной выразительности для каждого опытного специалиста.
Стрелки показывают опухоль в восходящей толстой кишке, то есть справа.*



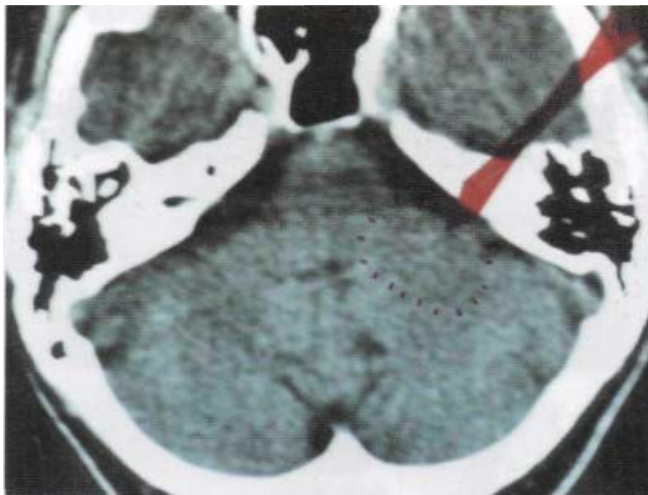
Белая контрастная каша здесь меньше, т. е. контрастная каша течет мимо опухоли. При внимательном рассмотрении не понадобилась бы большая операция - проведенное через неделю оперативное удаление правой

толстой кишки, потому что пища хорошо проходила. Опухоль, поскольку пациентка была носителем микобактерий, самопроизвольно разрушилась бы створаживанием при разрешении конфликта. Риск при этом минимален (кишечное кровотечение). Никакого сравнения с риском такой серьезной операции. Кроме того, государственные медики уже не оставляли пациентке надежды выжить из-за якобы неоперабельных метастазов печени.

3.11.98

Очаг Хамера в реле печени с еще более отчетливыми кругами стрелковой мишени как признак существующей активности конфликта смерти от голодания.

Очаг Хамера толстой кишки слева трудно оценить по этому снимку.



30.11.98

Левая стрелка вверху: активный конфликт беженца.

Правая стрелка снизу: активный перитонеальный конфликт (атака живот).

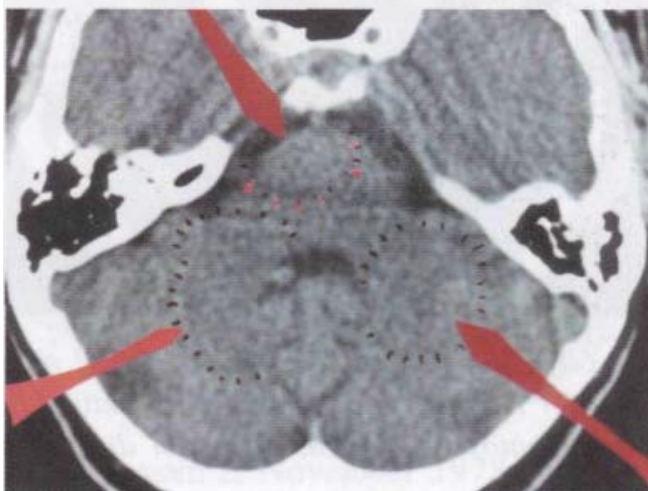
Очень интересно здесь то, что очаг Хамера для левосторонней карциномы брюшины находится «на неправильной стороне». Это связано тем, что хирург обычно показывал

пациентке рентгеновский снимок толстой кишки, где левая сторона означает правую сторону. Также слева (для правой брюшины) слабо сформирован очаг Хамера, который, вероятно, появился позже, когда пациентка поняла, что опухоль находится справа. Особенность: пациентка в это время все еще была и находится в 3-кратной шизофренической констелляции.

а) ствола мозга (снова)

б) мозжечка (как следствие)

в) коры головного мозга (все еще)

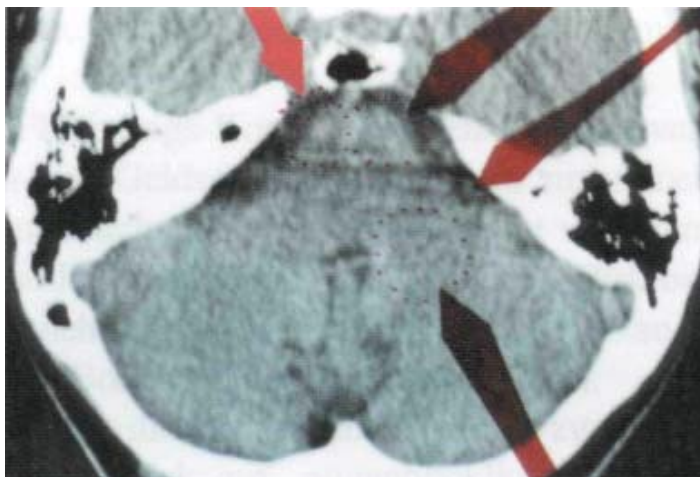


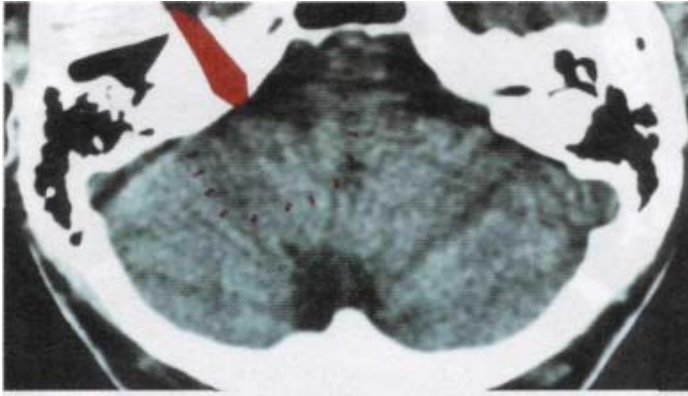
на

с

19.04.1999

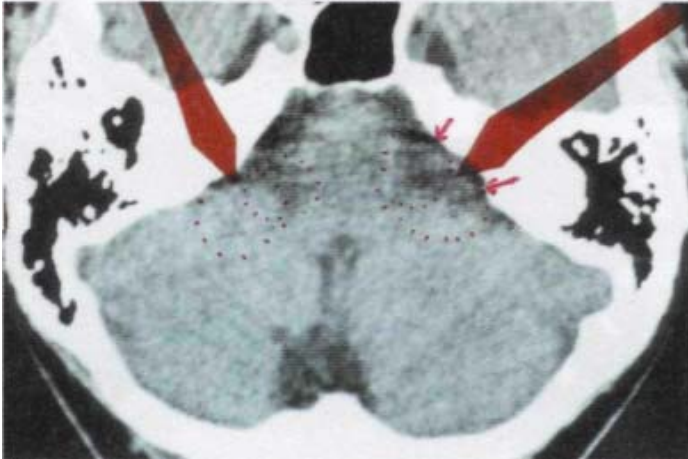
К этому времени очаги Хамера собирательной трубки справа в решении, слева ещё активный. Нижняя стрелка справа показывает очаг Хамера в реле альвеол, что означает активный конфликт страха смерти с очагами в лёгких.





30.11.1998

На этом снимке вероятно конфликт толстой кишки решён. Школьный ректор перед лицом новой проблемы (рак!) перестал быть проблемой.



19.4.99

Шизофреническая констелляция ствола мозга = констернация.

На этом снимке виден очаг Хамера в реле печени по-прежнему или снова активный. Всё же у него есть и отек решения. Таким же образом показывается очаг Хамера *duodenum* (двенадцатиперстной кишки) / *Jujupit* (тонкой кишки).


Потому что мать подарила 60 000

марок в феврале 1999 года (маленькая стрелка в правом верхнем углу). С левой стороны находится очаг Хамера для толстой кишки снова полуактивный. Очевидно, конфликт толстой кишки фантомно возобновился после того, как худшая беда голодания была предотвращена.

На органическом уровне этот процесс протекал только «фантомно» из-за операции в сентябре 1998 года.

3.9 Пример: Острая почечная недостаточность у моего сына Дирка

Два активных очага Хамера с чёткими стрелковыми кругами в конце ноября 1978 года.



Это КТ мозга моего сына Дирка от 2 ноября 1978 года, сделанная в Гейдельбергской университетской клинике. Он лежал там в реанимации и каждый второй день подвергался диализу.

То, что мы назвали ранее «острая почечная недостаточность», было, в сущности «шизофренической констелляцией ствола мозга собирательных трубок обеих почек» (= карцинома собирательной трубки), т. е. двусторонний конфликт или два конфликта удержания воды или конфликта беженца. Предполагаемая «почечная недостаточность» на самом деле была двумя специальными биологическими программами удержания воды.

Если бы я тогда знал то, что знаю сегодня, то мой Дирк, наверное, был бы жив сегодня. Дирк пострадал в июне 1978 года 1-м конфликтом беженца. В то время он был в Риме на главпочтамте, чтобы забрать денежный перевод, вместе с нашей собакой боксером Виолой. Якобы собаки запрещены на почте. Кассир сказал ему, чтобы он вывел свою собаку. Дирк попросил, что как только он заберёт деньги, он сразу же немедленно покинет почту вместе с нашим чрезвычайно мирным боксером.

Работник почты тут же позвонил в полицию. Подошли двое маленьких римских полицейских. Они потребовали от Дирка немедленно покинуть почту вместе с собакой. Дирк также очень вежливо попросил их, пусть они разрешат ему взять свои деньги, тогда он немедленно исчезнет с боксерской собакой Виолой. После этого они без дальнейшего обсуждения надели на него наручники «из-за сопротивления» (или возражения) государственной власти и отвели в тюрьму. Он пробыл там 3 недели взаперти в маленькой комнате с 12 заключенными, грабителями, убийцами, сутенерами, наркодилерами и мафиози.

Для Дирка это был чистый ужас. Он был чрезвычайно добродушным человеком. Там у многих пленных были при себе ножи – с молчаливого согласия надзирателей. Никто не знал, кто был одним из многочисленных шпионов. Дирк не был уверен ни в одной ночи своей жизни. Навещать

его не разрешалось. Через 3 недели состоялось судебное разбирательство, и он был приговорен к 3 неделям, которые он уже «отсидел». Кроме того его, заканчивавшего немецкую школу, немедленно выслали из страны на 2 года.

Через месяц Дирк, который собственно до тех пор любил Италию, почти незаконно поехал к нашей семье на Сардинию в отпуск. Там произошёл 2-й конфликт беженца, когда Дирк 18 августа 1978 года в лодке у острова Кавалло в Средиземном море во сне утром был смертельно ранен в живот 2 пулями из военного карабина сошедшим с ума итальянским принцем и в течение последующих 4 часов беспомощно и «один-одинёшенек» истекал кровью в живот.

С этого момента он был в шизофренической констелляции стволового мозга с раком собирательной трубки на обеих почках и олигурией от 150 до 200 мл выделения мочи в день. Это мы раньше называли, как уже сказано, «острой почечной недостаточностью».

Как хорошо известно, Дирк, которому его убийца намеренно не помог, хотя в его распоряжении был вертолет, был госпитализирован клинически мертвым в больницу в Порто-Веккьо через 4 часа, с потерей крови. Там удалась реанимация. На следующий день его на вертолете доставили в Марсель.

После выстрелов Дирк был топографически дезориентирован. И в Марселе, в реанимационном отделении, хотя мы с женой были с ним днем и ночью, и после авантюрного побега из Марселя в Гейдельберг, Дирк думал - за кратким исключением в конце августа в Гейдельберге с временным разрешением двух конфликтов - что он в тюрьме. У него было «бредовое состояние стволового мозга» с топографической дезориентацией. Временная фаза разрешения двух конфликтов беженца в конце августа 1978 года была трагически разрушена новыми осложнениями. В то время он временно выделял 1000 мл мочи в день, у него был туберкулёз с ночным потоотделением и субфебрильными температурами. Дирк был прооперирован 19 раз. У него было бесконечное количество осложнений, которых я не понимал тогда, но которые я понимаю сегодня. Это выпот в перикард, плевральные выпоты, которые были проколоты, каждый из них в свою очередь, привел к пневмотораксу, а также асцит, который также был проколот и «растёкся». При этом он имел лишь незначительно повышенные значения креатинина (около 3,5 мг %).

Терапия, по моим сегодняшним сведениям, была настолько идиотской, что хуже не может быть. Дирк был временно интубирован (каждый раз после 19 операций), у него был желудочный зонд, через который ему не давалось питание, а высасывался только желудочный сок. Его кормили внутривенно около 2 литров питательного раствора в день, после чего каждый раз требовался следующий диализ. Таким образом, постоянно велась работа против правил природы.

Большей части осложнений не возникло бы без «синдрома карциномы собирательной трубки» вообще, таких как выпот в перикард, плевральной выпот справа и слева, асцит и т. д. Почти 20 лет мне понадобилось, пока я не исследовал эти взаимосвязи.

Дирк умер 7 декабря 1978 года у меня на руках от острого инфаркта левого желудочка сердца с желудочковой (вентрикулярной) аритмией и остановкой сердца. От него он не мог бы умереть после такого короткого периода конфликта. И здесь синдром карциномы собирательной трубки был ответственен за то, что отёк не всасывался из реле территории справа, как это обычно бывает при сердечном приступе.

Но к этому прибавилось еще больше:

В последние дни перед смертью Дирка я получил запрет находиться в клинике, мне разрешалось посещать его только по часу в день. Обоснование заключалось в том, что это не «равные возможности», если я могу сидеть день и ночь у постели моего больного сына и исправлять все ошибки, в то время как у других пациентов такой возможности нет. Теперь у них были «развязаны руки»...

Сразу после смерти Дирка шведский профессор Рель, уро-нефролог хирургической клиники университета Гейдельберг, признался, что семейные адвокаты семьи принца - адвокат сидел позже из-за огромного экономического преступления капитала в тюрьме - почти каждый день звонили директору клиники профессору Линдеру, якобы на высшем уровне Ложи. Профессор Линдер сказал ему, что семья принца просила его все же «положить конец страданиям Дирка». Он предположил, что это было сделано также и в соответствии с желаниями семьи принца. Он имел в виду: с морфием! Сам он в этом не участвовал. Но он должен был пообещать, что не будет говорить мне об этом. Он также заметил, что в те дни, когда мне больше не разрешалось (за исключением 1 часа ежедневно) находиться у сына, быстро наступило изменение, по его мнению, из-за морфия.

Это совершенно однозначно означает: Дирк был убит по приказу Верховной Ложи ..., по просьбе семьи убийцы.

Но его смерть не была напрасной. Он подарил нам наследие Новой Медицины. А также прояснение взаимосвязей «синдрома карциномы собирательной трубки», для которого мне потребовалось 20 лет после его смерти, это было своего рода последней задачей, которую он мне поставил.

Как сказал мне господин Гарсия, генеральный прокурор Бастии, дело об убийстве Дирка «было полностью коррумпировано с первого часа». Принц тогда - по приказу отца, который единственный из семьи извинился перед моей женой и передо мной, - написал письменное признание.

После этого машина Ложи пошла полным ходом...

13 лет спустя состоялась комедия показательного процесса. Для этого Великий мастер Ложи Миттеран (Великий Восток) составил для своего закадычного друга, принца (великий мастер преступной Ложи P2), совершенно новую судебную палату, специально для него, в которой были тщательно подобраны все участвующие официальные лица: сплошь члены дожи и братья по вере. Даже «присяжные» из вполне определенного парижского округа, который был тогда на очереди, были отобраны вручную...

Председательствующий судья, который меня всегда после 1-го предложения прерывал и грозил выпроводить меня из зала, (господин Коломб) сам посоветовал принцу отозвать свое признание. Затем все вместе построили «dubium» (= сомнение, должно означать: «В сомнении для обвиняемого»).

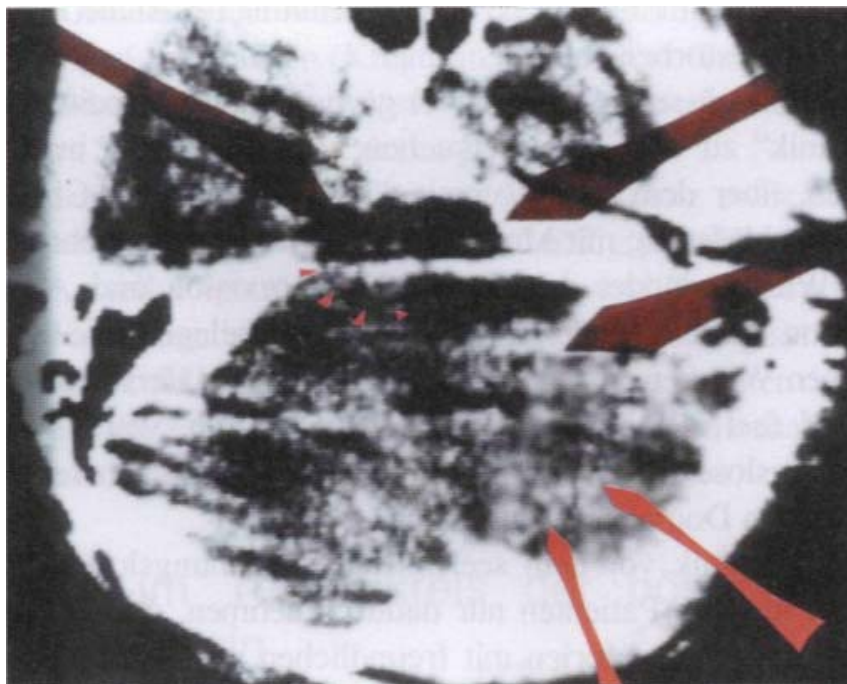
Судья сам сконструировал для своего близкого члена Ложи и брата по вере обвиняемого: «Вполне может быть то, что с теоретической иррациональной вероятностью в 1:10 000 000 - хотя при смертельных выстрелах стояли вокруг около 30 человек и смотрели - так что вполне может быть так, что с теоретической вероятностью в 0,00000001 % никем не видимый стрелок, случайно с такого же карабина и случайно с таким же калибром, попал в линию выстрела, т. е. запрыгнул в надувную лодку принца, два раза выстрелил и снова выпрыгнул. К сожалению, его никто не видел. Сама траектория выстрела была реконструирована с точностью до 10 см.

Итак», - провозгласил судья Ложи, - «дан dubium, хотя и очень маленький. Но «in dubio pro geo» (в сомнении для обвиняемого) он невиновен из-за «недостатка улики»».

Этот образцовый процесс государственных преступников войдет в юридическую историю как «**парижский процесс**», как типичный пример государственной правовой коррупции в высших структурах Бней Брит. Эти люди всегда думают, что они уйдут от наказания за преступления, при этом они взваливают на себя 10 новых преступлений, которые внушают отвращение ими всего человечества.

Конечно, все подавление Новой Медицины взяло свое начало там, желая иметь в «чудодейственном целителе, шарлатане» (несерьезного) противника, а не авторитетного первооткрывателя Новой Медицины.

КТ головного мозга (к сожалению, технически в то время не очень хорошая) от 31.08.1978 года. Тогда оба очага Хамера для собирательной трубки были (конфликты удержания воды верхние стрелки справа и слева) временно в решении. Дирк тогда временно выделял 1 литр мочи день.



в

2-я стрелка справа сверху: активный конфликт страха смерти, может быть как раз в решении.

Нижние стрелки справа: возможно, также полуактивные, указывают на очаги Хамера в реле плевры, брюшины и сердечной сумки.

Примеры, я думаю, удручающе ясны в своей выразительности. Несмотря на то, что мы открываем все новые и новые детали взаимосвязей в Новой Медицине, мы также понимаем, что мы допускали ошибки, потому что раньше мы не знали этих взаимосвязей. На каждый вопрос, на который мы теперь можем ответить, возникает 3 новых необъяснимых вопроса. Только глупый всегда думает, что знает все.

В чем же теперь состоит огромное клиническое значение этого нового познания?

Мои выводы были верны в принципе. Но был и до сих пор существует один важный момент, о котором я не знал, и от незнания которого у нас наверняка умерло множество пациентов.

Теперь надо работать гораздо добросовестнее, стараясь избегать «паники беженца», чаще всего паники попасть в больницу, над которой стоит общий образ ужаса от химиотерапии и подлого усыпления морфием медиками.

Как обоснованы в настоящее время эти ужасные образы и страх пациентов, я могу доказать на сотнях пациентов, которые были или будут умерщвлены против их явной воли и без их ведома, и почти все они могли бы радостно жить по-прежнему, если бы не попали под беспощадные шестерни глупых и неправильных официальных/государственных медицинских догм.

Панику перед бездушной безжалостной больницей мы можем снять с наших пациентов только тем, что можем предложить им свободные от паники прекрасные санатории с добрыми знающими помощниками и терапевтами, которых они могли бы радостно ждать, как прекрасный отдых.

На 1200-1500 марок, которые требует университетская клиника в Германии в настоящее время за ночь и за кровать, за эти деньги можно было бы не только обеспечить пациентам оптимальные диагностические и аппаратные условия, но и сделать настоящий рай!

3.10 Конфликт госпитализации («оставление в полном одиночестве») провоцирует конфликт беженца, вызывает удержание воды, уремию и сохранение воды

Два последующих случая развивались при печатании книги. Я как раз смог вставить их «на живую», потому что в каком-то смысле нахожу оба случая захватывающими. Ведь они связаны с одним из наиболее распространенных «больничных явлений», которые существуют: до сих пор называемая «почечная недостаточность» или уремия или удержание воды без значительного увеличения мочевыводящих веществ (креатинин и мочевины).

1-й случай показывает нам также очень тесную связь между подагрой и удержанием воды при синдроме карциномы собирательной трубки.

Одновременно оба этих случая учат нас тесному переплетению между конфликтами:

- так наз. врачебными конфликтами, т. е. в основном невежественными и совершенно лишними, да и прямо-таки вредными, поскольку полными последствий вмешательствами и
- возникающими вследствие этого конфликтами или СБП, которые хотя и были бы разумны в биологических условиях, но в неврачебной полипрагмазии и в условиях цивилизационного хлама наших исчезнувших структур общества до сих пор обычно имели смертельный исход.

3.10.1 Пример: В замкнутом круге злобного невежества жестокой медицины

Этой правшей пациентке 53 года, она разведена 3 года назад, имеет взрослого сына, который редко заглядывает к ней.

До 50 лет она жила «вполне нормально», как мы назвали бы это. В 1996 году муж покинул ее. Она перенесла конфликт разлуки с партнером с протоковой карциномой (= молочных протоков) правой груди (партнерская грудь). Она была обработана химиотерапией и облучением. С тех пор правая грудь значительно меньше левой. Когда пациентка лежала в больнице для обработки химиотерапией, она пострадала «конфликтом бегства из больницы», т. е. она чувствовала себя оставленной одной. Кроме матери, у нее больше не было никого, кто заботился бы о ней.

Теперь, когда правая грудь была значительно меньше левой - своей хорошенькой грудью пациентка всегда очень гордилась, - у нее случился конфликт обрушения самооценки с остеозом грудины и парастернальных ребер, а также конфликт осквернения, на органическом уровне меланомой, подобной опоясывающему лишаю.

Она познакомилась с другом, но он женат и может приходить только на пару часов.

В 1997 году ее мать умерла после 7-летней болезни. Правда, смерть матери не встретила ее неожиданно, но чувство «одной-одинёшеньки» она не смогла оценить. Таким образом, теперь оба конфликта ударили со всей силой:

- а) конфликт беженца или буквально «одна-одинёшенька»

б) конфликт потери матери с язвенной карциномой молочных протоков в левой груди.

Теперь, после смерти матери, началась карусель замкнутого круга. С тех пор у нее подагра с сильно повышенным уровнем мочевой кислоты в сыворотке крови. А так как костные остеолиты, относящиеся к подагре в PLC-фазе, расположены в области парастеральных ребер, то транссудат проталкивается через реберный периост справа и особенно слева вперед в мускулатуру (*musculus pectoralis minor et maior*), внутрь через плевру справа и слева, и через перикард. Таким образом, у неё постоянно сохраняется плевральный выпот с обеих сторон и выпот в перикард (= так называемая тампонада сердечной сумки = сжатие сердца жидкостью в сердечной сумке). Эти транссудативные излияния, конечно, не возникли бы без конфликта беженца, потому что транссудат постоянно всасывался бы организмом.

Но для этой пациентки дело приняло ещё более худший ход: Когда она ложится в больницу для «прокалывания», потому что особенно левый плевральный выпот «полностью наполнился», то она попадает регулярно на рельс 2-го конфликта бегства из больницы, который она получила при обработке химиотерапией. Тогда она выделяет только 200 мл мочи, и плевральные выпоты заполняются тем быстрее. И когда - что при каждой второй плевральной пункции обычно статистически происходит, и у этой пациентки уже неоднократно было, - официальные медициники снова вызвали пневмоторакс, т. е. коллапс легочного крыла, тогда стоит гигантский глупый как осёл мастер онкологии с обнажённым шприцем морфия у её кровати и «хочет обсуждать с ней только морфий, потому что при всех тех метастазах нет больше никакого смысла говорить о чём-либо другом».

Тогда бедной пациентке остается только бежать домой. Но оба конфликта беженца она не может разрешить, и плевральные выпоты снова наполняются полным ходом, хотя и медленнее, при условии, что вообще легкое крыло может снова расправиться из-за выпота ...

При этом показатели почек хорошие: креатинин 0,63 мг %, мочевины 22 мг %, мочевая кислота 8,3 мг % (подагра!) и лейкоциты 12 000 (лейкемия, подагра!).

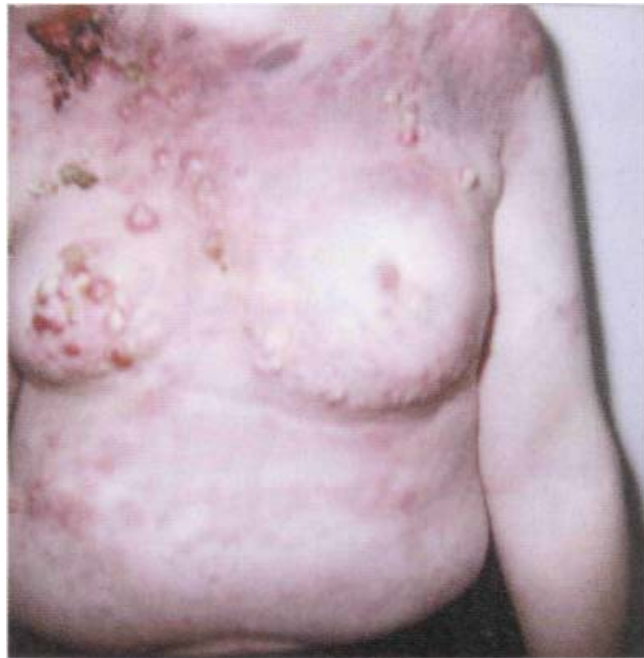Если ежедневно смотреть на такие мучительные судьбы этих бедных людей, как я, и знать, что на самом деле эти судьбы вовсе не должны быть безнадежными, а просто безнадежны из-за глупой жестокой официальной медицины с ее «нулевыми прогнозами», то можно было бы лопнуть от бессильной ярости и гнева.

Как я уже сказал, самое ужасное и жестокое преступление в истории человечества...

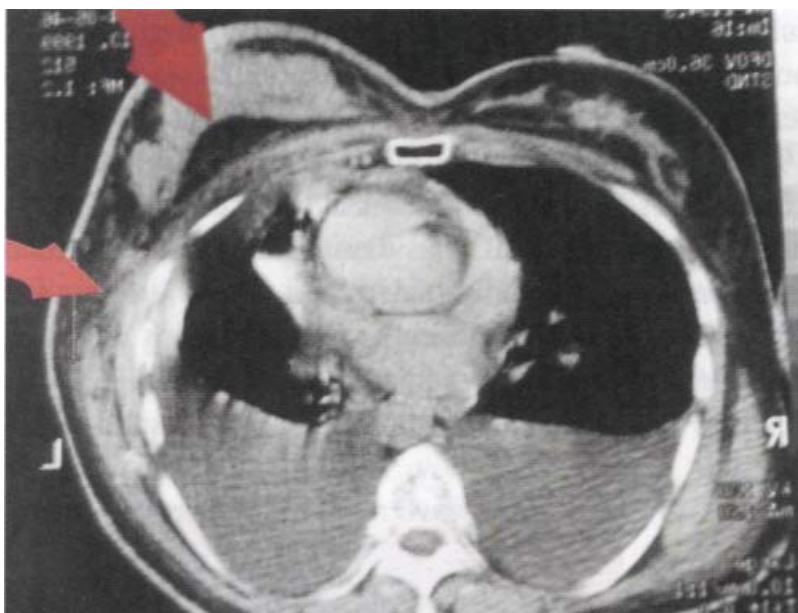
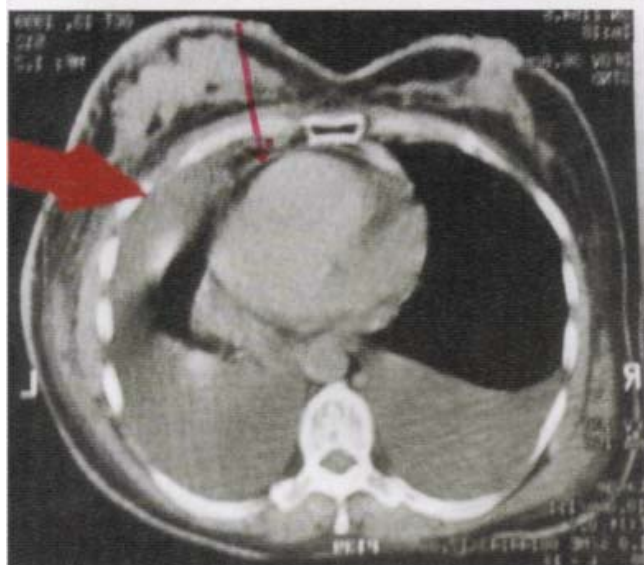
Фото от 01.09.1999:

Правая грудь из-за вылеченной карциномы млечных протоков (облученная) значительно меньше левой груди, которая все еще имеет активную протоковую карциному (после смерти матери).

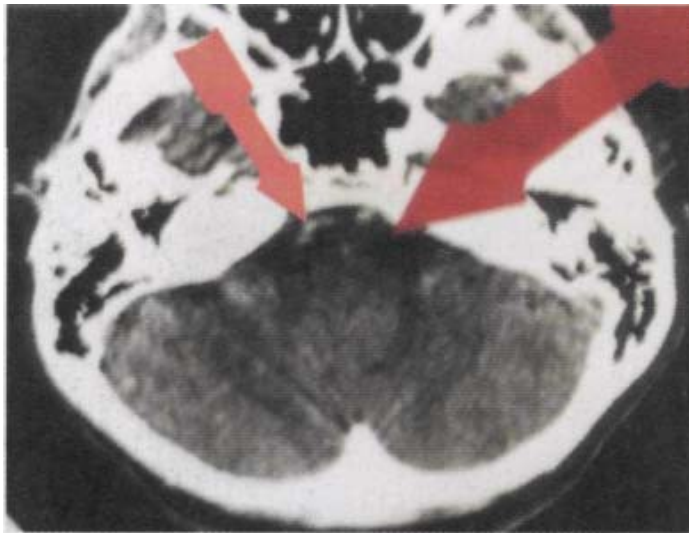
Отчетливо видны также узлы меланомы, особенно справа (конфликт чувствовать себя изуродованной).



Мы видим чётко, как транссудативный отек из надкостницы ребер продавлиывает в плевру (стрелка). Здесь уже дошло до спайки. Справа и слева хорошо видны два плевральных выпота, а также, намёком, выпот сердечной сумки (стрелка слева сверху).

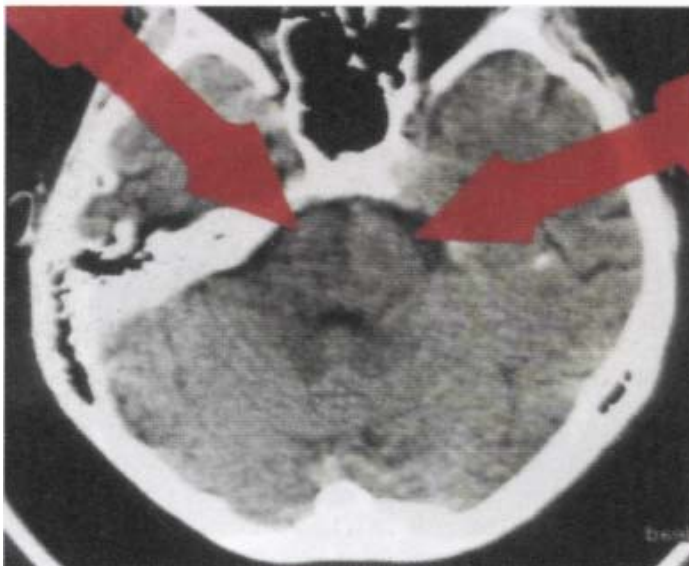


Отчетливо видно отекание мускулатуры под левой грудью (верхняя стрелка слева) и спайка слева (нижняя стрелка слева), причем это (прокальвание!!) дошло до настоящей остеосаркомы. Хорошо видны снова оба плевральных выпота.



22.12.1998:

В декабре 1998 года обе карциномы собирательной трубки были кратковременно в PLC-фазе. Тогда временно прекратились плевральные выпоты.

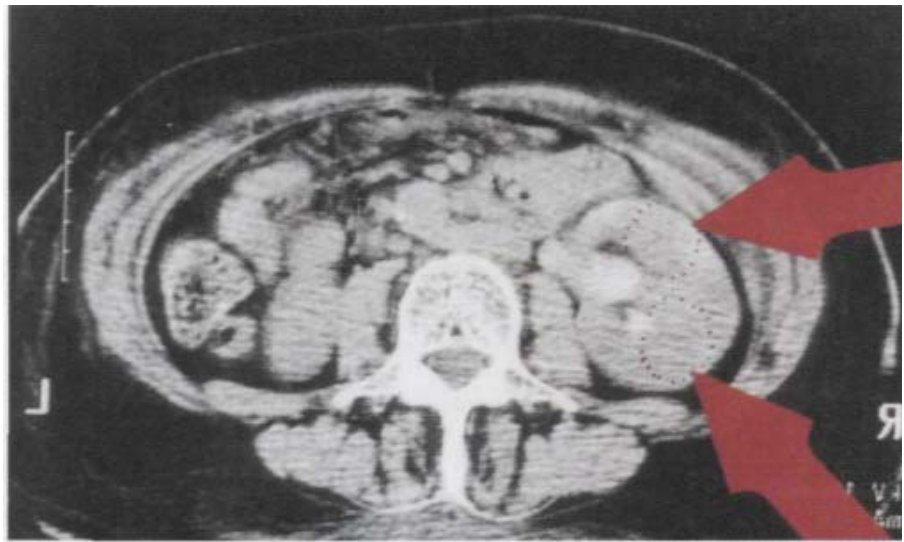


13.10.1999

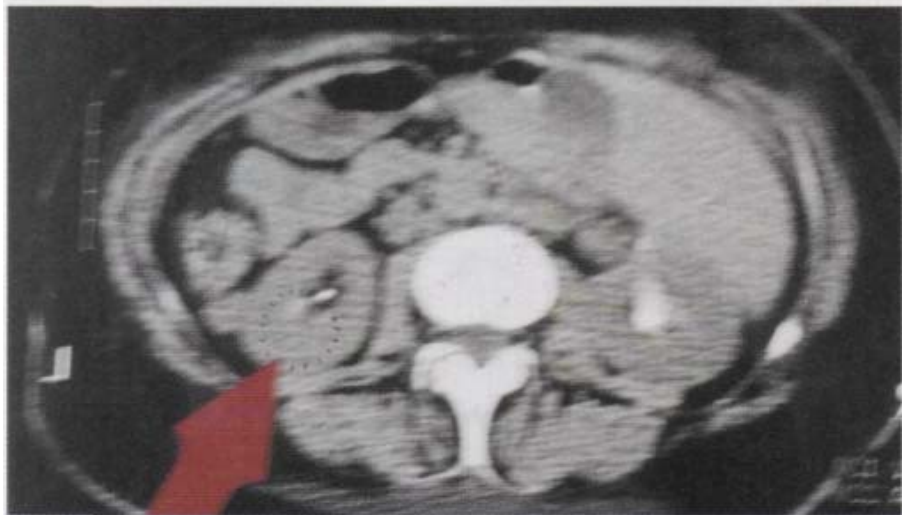Оба очага Хамера в реле собирательной трубки снова активны (непосредственно перед новой госпитализацией).

05.08.1999

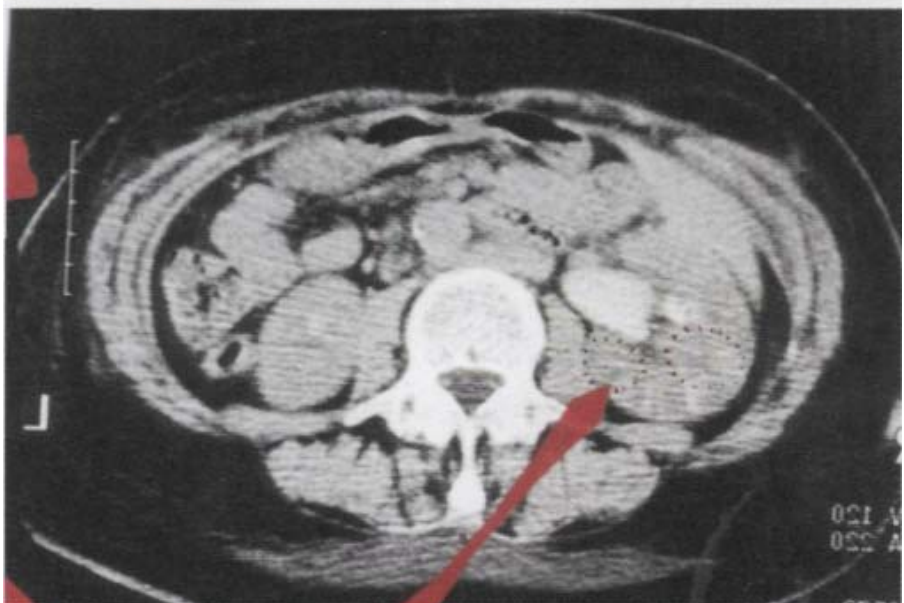Активные очаги
Хамера
собирательной
трубки правой
увеличенной
почки....



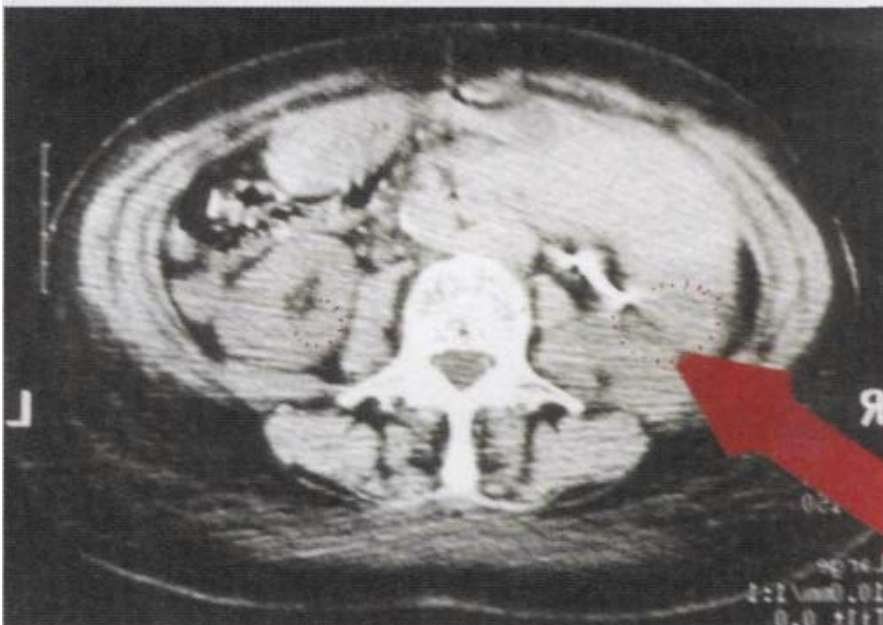
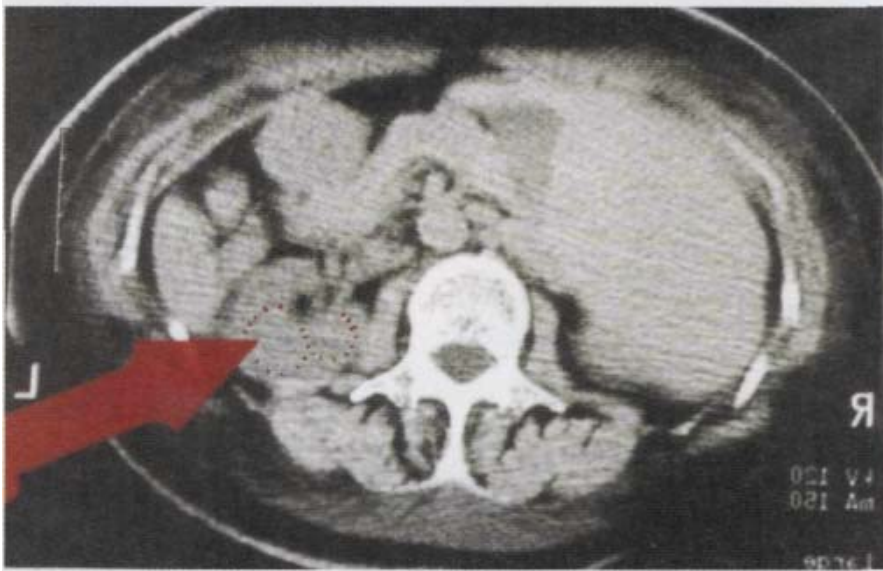
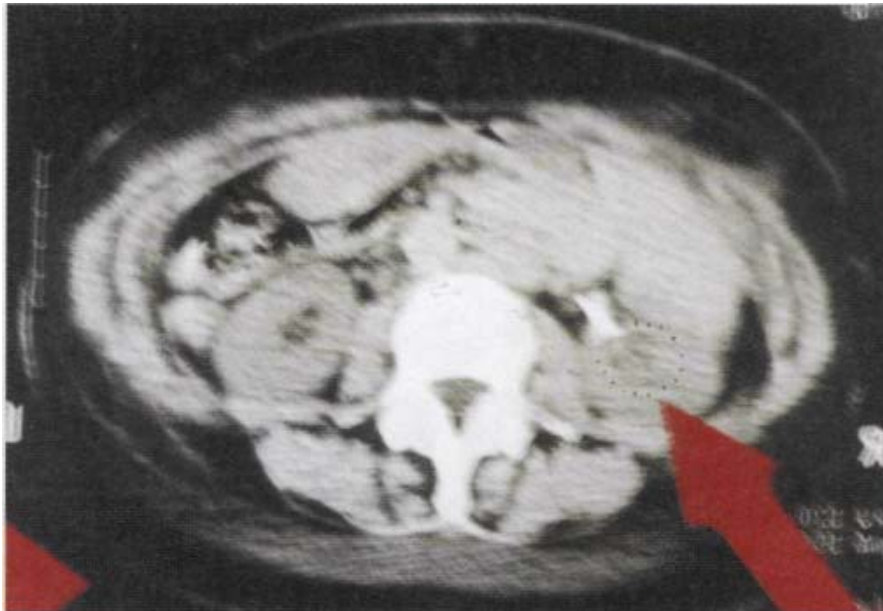...то же самое на
левой почке.....



...и снова на правой
почке (из той же
серии)



13.10.1999



3.10.2 Пример: Пациентка диализа из-за двух «больничных конфликтов беженца» в детстве

09.09.1999

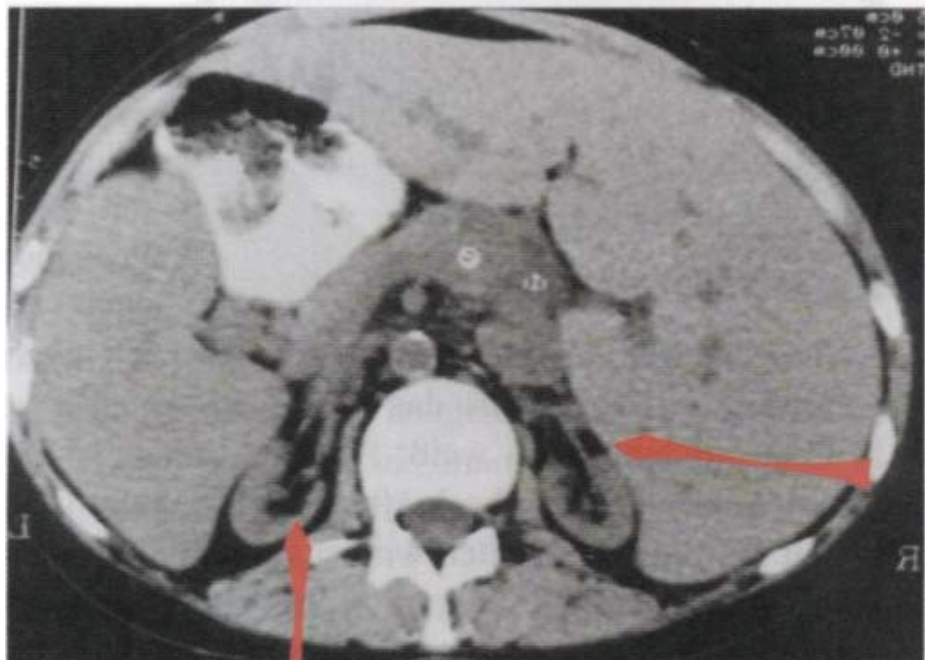
Так выглядит
пациентка с 20 кг
собранный
жидкости...

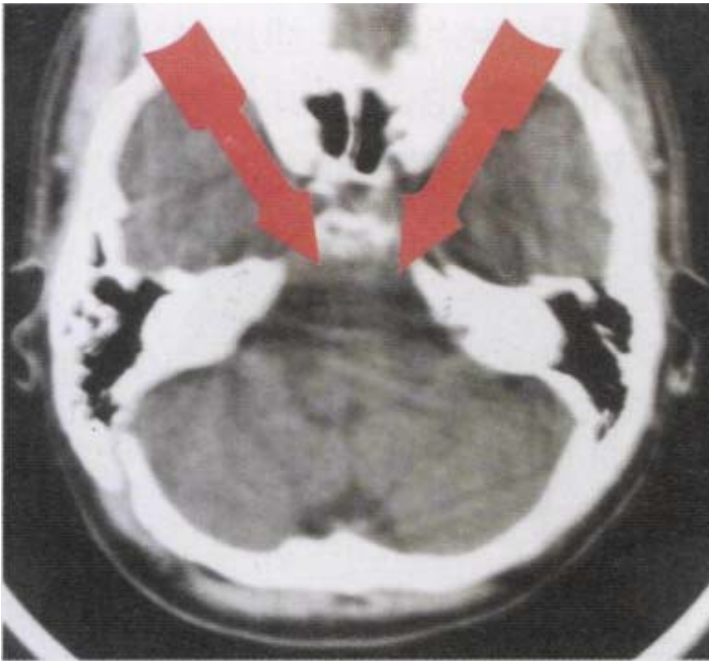


25.02.1997

Мы видим медленно
(7 лет)
створаживающиеся
почки.

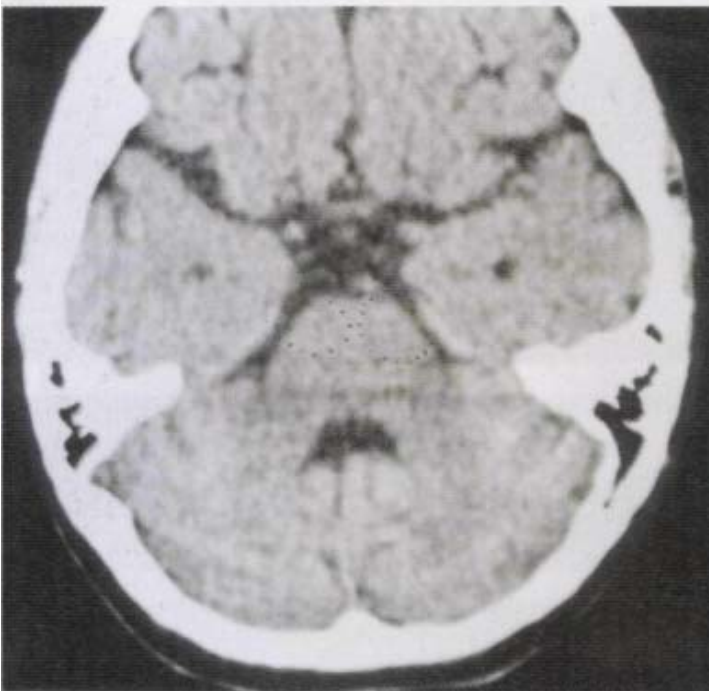
Стрелки справа и
слева показывают
каверны.





25.07.1997

25.07.1997 оба очага Хамера
собирающей трубки почек были
опять в PLC-фазе с туберкулёзом!



10.08.1999

10.08.1999 оба очага Хамера по-
видимому снова активны!

У этой пациентки не синдром
карциномы собирающей трубки в
прямом смысле, а два постоянно
рецидивирующих конфликта
беженца, по одному для каждой
почки.

Это трагически началось с
прививки от оспы в 1,5 года. Если
вам знакома прививка от оспы, то
вы знаете, что большинство
малышей при этом психологически
особенно не изменяются, особенно

если доктор все выполняет психически умело и технически блестяще. Но стоит только одному из этих малышей закричать или начать дрыгать ножками и ручками и сопротивляться, так что его приходится удерживать силой, и другие малыши, возможно, на руке матери тоже уже находятся в комнате, а доктор, пожалуй, делает такие прививки впервые и очень неуклюже ... - тогда с малышами творится черт знает что.

Это были случаи, когда некоторые пострадали двигательным конфликтом «Не суметь убежать». В фазе восстановления они тогда перенесли обязательный эпилептический припадок с повышением температуры тела и т. д. Потом они были с проблесковыми маячками доставлены в больницу..., там, конечно, «по диагностическим причинам» их снова кололи..., и они снова попадали на тот же рельс..., а при разрешении конфликта вновь переносили эпилептический припадок...

О таком случае речь идет здесь. Только эту пациентку оставили тогда в 1,5 года «из-за опасности заражения» в течение 3 недель в больнице. Там она лежала вместе с 115 другими детьми в большой комнате («для лучшего обзора»), где постоянно кричало много детей – оставленных одних-одинёшенек! Пациентка пострадала от конфликта беженца. Только раз в неделю матери разрешалось приезжать на час в «инфекционное отделение» детской больницы ... и ей разрешалось смотреть сквозь стекло только один час «из-за опасности заражения» как для членов семьи маленькой пациентки, так и для того, чтобы они не занесли в больницу «новые инфекционные заболевания».

С тех пор неоднократно проводились «контрольные осмотры», во время которых пациентка постоянно попадала на оба рельса:

1. двигательный конфликт не суметь избежать (шприцев и прочих инструментов врачей).
2. конфликт беженца, чувствовать себя в больнице одной-одинёшенькой.

При контроле всегда, как точно помнит пациентка, добавлялся еще один конфликт беженца:

3. страх попасть в больницу (как бы снова на чужбину).

В то время как пациентка привыкала обращаться со шприцем, то есть двигательным конфликтом, два конфликта беженца – на каждой почке по одному – оставались рецидивирующими активными. Это означает, что они сотни раз снова становились активными и сотни раз снова разрешались, а именно с ночным потоотделением и лихорадкой, то есть почечным туберкулезом.

Вместо этого у неё была обнаружена 7 лет назад так называемая «уремия с обязательным диализом» (ранее подозрение на почечную недостаточность). С тех пор ее диализировали. Первые 4 года диализа крови, когда не было найдено подходящих доступных сосудов, её перевели на перитонеальный диализ. Это она делала в течение 3 лет.

При каждом из этих диализов она снова попадала на два «больничных конфликта беженца». Таким образом, все это оставалось «хроническим рецидивирующим», а почки сморщивались «изнутри», больше и больше. Т. е. постепенно вся ткань собирательной трубки утилизировалась створаживанием.

Последние полгода с тех пор, как пациентка познакомилась с Новой Медициной, она инстинктивно пыталась делать правильно: домашний диализ через брюшину. Но и эта возможность вскоре закончилась, потому что брюшина «отделилась» и свищ из этой перитонеальной камеры превратился в пузырь...

Теперь пациентка пыталась полностью отказаться от диализа. Обычно это возможно, потому что организм всегда выделяет от 150 до 200 мл мочи в день и, таким образом, может выделять необходимые мочевыводящие вещества. При этом он увеличивает уровень креатинина до 12-15 мг % в сыворотке крови... Но это возможно только при большой дисциплине, ограничивая количество потребляемой жидкости (включая жидкость в так называемой «твердой пище»), которая не должна превышать количество выделяемой мочи плюс количество транспирированной (испарённой) жидкости (от 200 до 500 мл, при лихорадке и напряженном физическом труде больше).

Это дело дисциплины и - вопрос о том, действительно ли пациентка теперь не боится «снова попасть в больницу», потому что это опять же один из двух конфликтов. Но этот страх прочно сидит в печёнке у большинства пациентов, в том числе и у нашей пациентки. И так тело снова наполнялось, медленнее, чем обычно, потому что один конфликт был разрешен (она больше не была в больнице), а другой был активен (она всегда боялась вернуться в больницу), полный отечной жидкости, пока, в конце концов, она не накопила 22 литра сверх своего «сухого веса», креатинин 15 мг %.

Затем она должна была отправиться в больницу на диализ крови, где в серии диализов вывели 22 литра из организма.

Когда ее выписали, ей сказали, что это безнадежное дело. На самом деле ей больше не нужно было возвращаться, кроме как для пересадки почки...

Нефрологи тут ошибаются!

Потому что, согласно Новой Медицине, «терапия» получается следующим образом:

Хотя т. наз. «каёмки паренхимы» почек узкие. Но это связано - в отличие от предыдущей пациентки - с тем, что здесь путем хронического рецидивирующего исцеления (= туберкулёз) почти вся ткань собирательной трубки «створожена» прочь. Но клубочковой ткани, продуцирующей мочу, все еще достаточно, чтобы выделять мочевыводящие вещества, а также выделять достаточное количество жидкости (мочи) - при условии, что удастся уйти и остаться в стороне от обоих конфликтов беженца!

Теперь у пациентки есть большой шанс: если она с большой дисциплиной попытается избежать повторного накопления воды, то в какой-то момент она поймёт, что сама является начальницей процедуры и может держать под контролем собственное количество жидкости - даже если конфликт беженца (страх вернуться в больницу) все еще остался активным. Как только она поймет, что сама контролирует игру, она больше не будет бояться. Потому что теперь ей действительно не нужно в больницу... Конфликт разрешится... и если ни один из двух больничных конфликтов беженца больше не вернется, она может дожить до старости с этими почками.

Это так просто - и все же так сложно!

Постепенно вырисовывается образ синдрома карциномы собирательной трубки и т. наз. «почечной недостаточности», как мы называли его раньше. При сильном увеличении мочевыводящих веществ мы говорили об «уремии».

Это одно и то же: более слабая форма СБП – это «только форма удержания воды», но она может стать опасной из-за осложнений синдрома рака собирательной трубки.

Более тяжёлая форма (очевидно также относящаяся к конфликту) - это увеличение мочевыводящих веществ (креатинин и мочевины в сыворотке).

Туберкулез снова очищает от опухолей аденокарциномы собирательной трубки в случае разрешения конфликта беженца или экзистенциального конфликта. Хронический рецидивирующий туберкулез – при хроническом рецидивирующем конфликтном рецидиве – постепенно створаживает всю ткань канальцев (= ткань почечной собирательной трубки), вызывая тем самым мелкие, усохшие или только серповидные почки с «истонченной каёмкой паренхимы».

Раньше мы всегда считали, что из-за этого почки больше не могут выделять мочу (уремия), но на самом деле конфликт (больничный конфликт беженца) или оба конфликта никогда не прекращались должным образом, поэтому пациенты никогда не отходили от диализа.

Раньше мы ничего не понимали правильно и потому делали все или почти все неправильно.

4 Возникновение спонтанных преступлений и правонарушений

Эврика! Я нашел! Возникновение спонтанных преступлений и правонарушений объяснимо по биологическим законам природы и правилам Новой Медицины!

О происхождении или осуществлении преступлений существует множество теорий. Все они до сих пор были гипотезами. Все теории, казалось, были где-то немного понятны. У каждого были под рукой примеры, которые, казалось, делали теорию правдоподобной, но для противоположного всегда было ровно столько же примеров и аргументов.

Обсуждалась преступность генетически обусловленная, семейно обусловленная, социально обусловленная, психологически обусловленная, если выхватить только эти, сразу же с целой армией теорий в багаже.

Никто ничего толком не знал.

Чем чрезмернее у нас развивались интеллектуально-педагогические теории, и чем меньше становились востребованными интуитивные и «инстинктивные» способности у чисто интеллектуальных учёных, тем больше становилось так называемых преступлений и рецидивов правонарушений.

Конец песни заключается в том, что так называемые «зэки», как называют себя «сидящие в тюрьме» или заключенные, только более или менее аккуратно охраняются. Об оказании психологической помощи и ресоциализации, о реинтеграции в общество и т. п. хотя и говорят особенно много, но оказание психологической поддержки заключенных практически не происходит.

Психологи и психиатры влияют на решение о заключенных людях, которых они видели один раз в своей жизни, а затем никогда больше. Они даже не знают, по каким критериям они должны решать, и на какой научно проверяемой основе.

Судьи упростили себе это: они аккуратно разделили все на «добро» и «зло». Для разных «злобностей» у них разные параграфы. Это решают те, кто меньше всех знает, и в большинстве это судьи. В Кельнской тюрьме «Клингелпютц» уже 15 лет не было ни судьи, ни прокурора. Зачем же? Чтобы отметить параграфы им, как они думают, не нужно посещать тюрьму.

Это сплошная траурная игра. Заключённые люди тупо переносят свою судьбу, перспектив почти не видно. Реинтеграция в семью обычно терпит неудачу из-за того, что больше нет семей. И если до начала наказания ещё была семья, то, самое позднее, когда узник выйдет из тюрьмы, она давно разрушена, исчезла.

Тюрьма - это опять же то, чем она была в начале и на самом деле всегда оставалась: хранилище для «субъектов», которые беспокоят общество. Но фронты сегодня сложно различить:

одна судья-дознаватель с окаменевшей миной выполняет свою предполагаемую службу. 82% из двух тысяч заключенных сидят здесь, в Кельне, за наркотические преступления или преступления по закупке наркотиков. Если такой подследственный должен предстать перед судьей - и если у него с собой был только один грамм гашиша, - он попадет на три месяца в следственный изолятор. В чем причина строгости этой и без того узкогубой безрадостной женщины? Ее единственная дочь в восемнадцать лет два года назад приняла смертельную дозу. Теперь мать мстит в своем безграничном гневе - не тому.

Наркотик - это дополнительное очень опасное измерение, которое еще раз потенцировало всю преступность! Теперь это ещё более опасно, вообще иметь дело с «зэком», потому что ради наркотиков он сделает все... а наркотики у него есть, если у него есть деньги... вот почему он делает все ради денег...

Короче, вся сущность тюрьмы - одна сплошная катастрофа. Клятвы откровения уже все даны, только об этом никто не сообщает: религиозные, идеологические, семейные, социальные откровения и т. д., и т. д.

Всегда только наполовину законный вопрос:

Знаете ли вы, как вы могли бы сделать это лучше?

Да!

Но не так, как сейчас халтурят и исправляют симптомы. Здесь немного что-то изменят с большим тра-та-та и там немного раскрасят – но в сущности оставляют все по-старому – не так!

4.1 Если знать причину, значит знать уже половину терапии

Фактической причиной для осуществления спонтанного правонарушения (в отличие от давно запланированных преступлений, например, политических, экономических преступлений или преступность медицины и т. д.), никто не знал. Институты даже и не хотят знать причины. Церковь же всегда полагала, что знает причину всего «зла»: дьявол, а для всего «добра»- Бог.

В Новой Медицине есть что сказать о причинах - независимо от «добра» и «зла». Начнем с причины, о которой до сих пор никто не знал. Уже на третий день здесь, в Кельне, я вывел принцип, по которому происходят стихийные преступления. Я намеренно не говорю «психически протекали», потому что это событие, которое происходит *синхронно* биологически на всех 3 уровнях психики, мозга и органа.

Сначала мы разделим преступления на 3 большие группы:

1. непреднамеренно совершенные нарушения, например, нарушение правил дорожного движения.
2. подготовленные и совершенно хладнокровно задуманные преступления профессиональных преступников, которые часто планируют деяние недели и месяцы во всех подробностях
3. Так называемые спонтанные правонарушения или спонтанные деликты, они составляют по оценкам 90% всех преступлений, если не брать во внимание наркотики со своей криминальной доставкой.

Эта третья группа, т. е. значительно распространенный контингент так называемых правонарушителей, рассматривается в этой главе.

У спонтанных преступлений есть схема, которая сразу же удивит всех вас, кто прочтет эту главу:

эти спонтанные преступления всегда являются рецидивами шизофренических констелляций, причем довольно часто один конфликт остается «постоянным», а другой рецидивирует, то есть между делом может разрешаться.

Давайте сначала рассмотрим кортикальные (эктодермальные) шизофренические конstellляции спонтанных преступников. Три случая спонтанных правонарушителей могут проиллюстрировать тип или типичную схему, которая становится очевидной:

4.2 Пример: 34-летний правонарушитель левша

- суицидальная конstellляция
- постмортальная шизофреническая конstellляция
- агрессивно-биоманиакальная конstellляция
- Остановка развития зрелости на уровне примерно 16-17 лет, при одновременно полностью развитом интеллекте, который дал бы возможность получить высшее образование.
- В тюрьме и следственном изоляторе за повторные тяжкие телесные повреждения. Последнее преступление - кража - было совершенно необычным преступлением.

1-й СДХ:

В августе 1977 года умер его отец, в то время как Юрген Б. как раз был в отпуске в Италии с частью детей из одного детского дома. Отец до этого заболел и просил мальчика остаться с ним. Когда Юрген Б. вернулся после трех недель отпуска, который он, несмотря на просьбу отца, сделал с детьми дома, пришла мать – вся в черном и сказала, что отец умер.

С тех пор он слышит шум в правом ухе (шум в ушах). Он не верил своим ушам.

С этого момента Юрген Б. был маниакальным. Он тут же побежал домой, желая проверить, может отец всё же ещё там. Потому что он не мог в это поверить. Он горько упрекал себя в том, что уехал, хотя отец так просил его остаться с ним.

Но пришло еще горше для него: родственники все говорили, что отец умер только потому, что он уехал. Его мать и сестра беспорядочно давали отцу столько лекарств (морфин и др.), что отец от этого умер. Этого, конечно, не случилось бы, если бы Юрген остался дома. К тому же отец сник, когда Юрген, несмотря на его настойчивую просьбу, все же уехал. Чувство вины у Юргена Б. с тех пор бесконечно велико. Он еще ни с кем не говорил об этой ужасной травме.

1-й двойной конфликт (территориальный конфликт и неприятностей на территории) ударил в возрасте 14 лет на левой стороне мозга в реле территории, *слева*, потому что Юрген Б. левша. Органически поражаются коронарные вены сердца, кроме того, слизистая оболочка прямой кишки из-за конфликта неприятностей на территории. Слева церебрально также очаг Хамера для слухового конфликта/реле слуха для правого уха (перекрещено!). Он не поверил своим ушам, когда мать сказала: «Твой отец умер!» С тех пор у него также были шумы в правом ухе.

Психически смерть отца была для него, видимо, из-за племянника матери, с которым у той еще до смерти отца были интимные отношения, территориальным конфликтом и конфликтом неприятностей на территории.

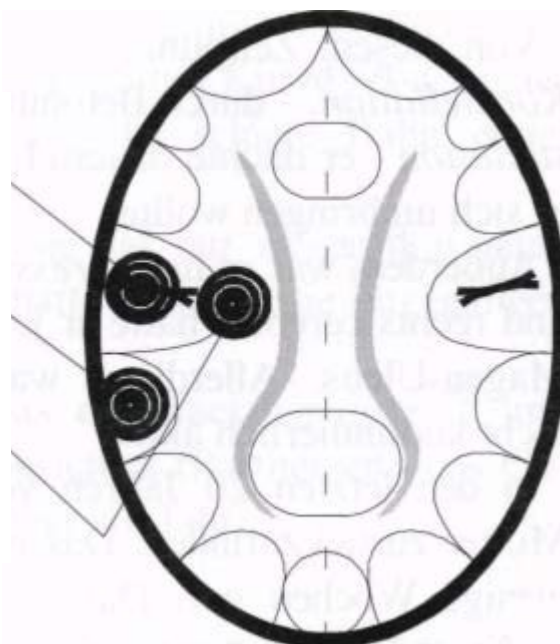
Общий конфликт (тройной конфликт) активен уже в течение 20 лет и по сей день: первый территориальный конфликт, конфликт неприятностей на территории и слуховой конфликт для правого уха. Так как Юрген Б. левша, оба очага для всего первого территориального конфликта расположены на левой стороне мозга. Вот почему он сразу стал *маниакальным*, как он сам говорит, и остался им по сей день.

Схематический обзор: 1-й СДХ:

Очаг Хамера для территориального конфликта (левша!)
слева периинсулярно
органически: язва коронарных вен сердца

Очаг Хамера для конфликта неприятностей на территории
органически: язва слизистой оболочки прямой кишки

Очаг Хамера для слухового конфликта
темпорально-окципитально-базально слева
органически: шумы в правом ухе



Пациент маниакален!

2-й СДХ:

Мать к этому времени уже давно начала интимные отношения со своим племянником, который был значительно моложе, почти на 20 лет (эдипальные отношения). Юрген Б. подозревал обоих, что они с удовольствием избавились бы от отца и, возможно, ещё немного помогли с лекарствами. От матери надолго не укрылось, что ходят слухи, даже то, что сын Юрген думал об этом. Через несколько дней после возвращения из Италии она бесцеремонно выставила его за дверь со всеми его вещами и сказала: «Иди в общежитие и больше не попадайся мне на глаза!»

Юрген получил *второй* территориальный конфликт и конфликт неприятностей на территории *на этот раз на правой стороне мозга*. Он может реагировать только на правой стороне мозга, потому что на левой стороне уже есть активность.

С этого момента он

1. маниакально-депрессивный, имеет боли в сердце (стенокардия)
2. в постмортальной констелляции
3. в агрессивно-биоманиакальной констелляции и имеет постоянно язву желудка
и
был *криминальным* с этого момента!

Сам Юрген говорит: «С этого момента я стал преступным и склонным к насилию».

С момента 2-го СДХ, выдворения из квартиры, Юрген Б. был *маниакально-депрессивным*, однако постоянно преимущественно маниакальным, потому что постоянно активный первый территориальный конфликт из-за потери отца и всего, что с этим связано, у него всегда был господствующим.

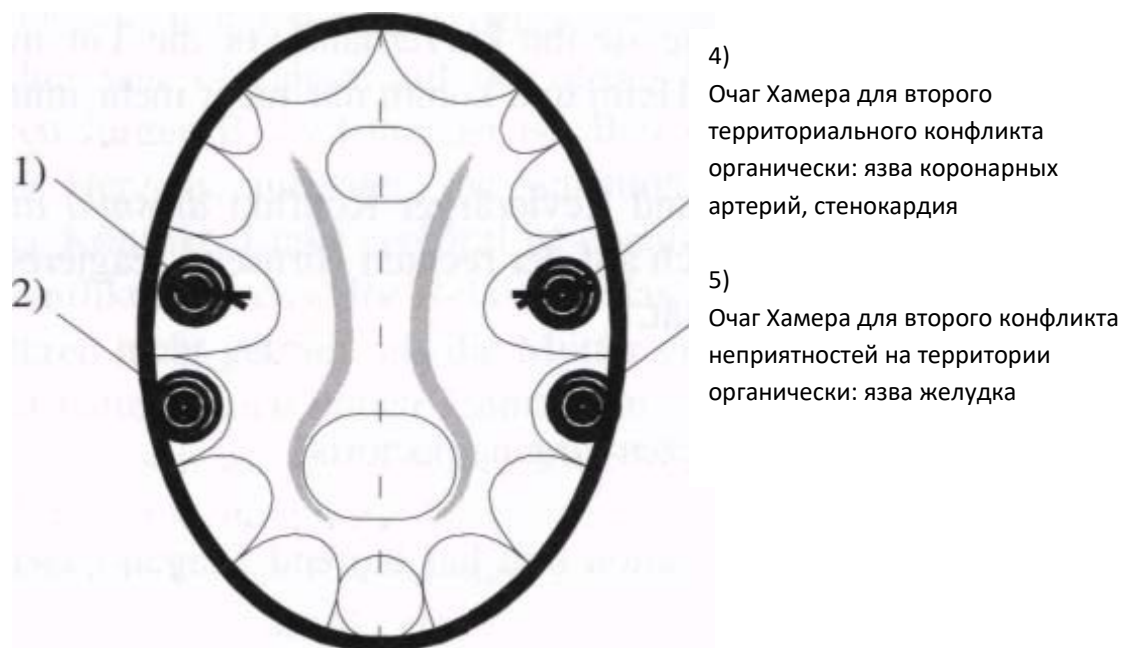
С этого момента Юрген Б. был также в так называемой *постмортальной констелляции*, - с упором на левой стороне мозга в суицидальной констелляции - он постоянно думал о «времени после смерти» и что он хотел покончить с собой.

Кроме того, он был в *агрессивно-биоманиакальной констелляции*. Слева церебрально и справа церебрально у него было по одному конфликту неприятностей на территории с язвой прямой кишки и желудка. Однако право-церебральный конфликт не был постоянно активен.

В последние 20 лет Юрген Б. пытался бесконечное количество раз вернуться к своей матери. Но это всегда шло хорошо всего несколько дней или несколько недель. Потом периодически возникала страшная ссора, и мать каждый раз практически снова выбрасывала его за дверь.

В 1996 году Юрген Б. решил свой старый «конфликт выдворения» с помощью брака. В сентябре 1996 года произошел сердечный приступ. Однако инфаркт был не таким тяжелым, потому что большую часть времени, в течение 20 лет, существовала шизофреническая констелляция, и в результате почти не накопилось конфликтной массы. Обязательная «кровотокающая язва желудка» в PLC-фазе не была замечена. Это значило просто: «Все равно у него всегда проблемы с желудком».

Схематический обзор 2-го СДХ:



4)
Очаг Хамера для второго
территориального конфликта
органически: язва коронарных
артерий, стенокардия

5)
Очаг Хамера для второго конфликта
неприятностей на территории
органически: язва желудка

1)+4)= маниакально-депрессивно,
постмортальная констелляция. Если подчеркнут лево-церебральный
территориальный конфликт: суицидальная констелляция

2)+5)= агрессивно-биоманиакальная констелляция

3-й СДХ:

В 1979 году Юрген Б. влюбился в девушку, которая была очень красивой. Но ему не удалось завязать более близких отношений, хотя девушке он был тоже явно симпатичен. Через некоторое время он должен был смириться с тем, что девушка попала на кривую дорожку (проституция).

Юрген горько упрекал себя, что она сделала это только из-за него, и если бы у него тогда хватило мужества, и он сблизился с ней, этого бы не случилось.

Он перенес конфликт потери лица с параличом лица и 5-го черепно-мозгового нерва (Trigemimus) всех 3 ветвей *левой* стороны лица (партнерская сторона лица у левшей). Парез продолжался более года.

Конфликтные рельсы:

Так как Юрген Б. левша, то он был уже с 1-м территориальным конфликтом *маниакальным!* Из-за 2-го территориального конфликта (выдворение матерью) он был маниакально-депрессивным с постмортальной констелляцией: *Он всегда думает о времени после смерти.*

Кроме того, он попал в суицидальную констелляцию: *он постоянно думает о том, как покончить с собой.* К этому добавляется агрессивно-биоманиакальная констелляция: он стал склонным к насилию.

С тех пор он был «преступником», как он сам говорит, и склонным к насилию.

Рельс деликта:

Всякий раз, когда он после «временного примирения» снова обязательно ссорился с матерью, Юрген Б. мог первого встречного, который только скажет ему один звук, избить так, что тот попадал в больницу. Это связано с дополнительной агрессивно-биоманиакальной констелляцией. Процесс деликта практически всегда один и тот же.

Здесь кроется прекрасная возможность для целенаправленной терапии. Возможности терапии поддерживаются тем фактом, что у Юргена В. есть жена, которую он любит и которая поддерживает его, и маленький ребенок.

На вопрос: «Что произойдёт, если пациент сойдёт со своих рельсов или с одного из двух рельсов?»- отвечает этот пример очень хорошо.

Юрген вышел из тюрьмы в 1995 году, познакомился с молодой красивой женщиной из Центральной Германии, женился на ней и родил ребенка. Право-церебральный конфликт разрешился, по-видимому, временно, но надолго. Таким образом, в 1996 году он перенес настоящий сердечный приступ (который он смог пережить только из-за шизофренической констелляции, в которой он находился) и больше не был в депрессии. Он был даже счастлив. Жена его любит. Она – «начальница». Он потерял свой шаблон рельса. Несмотря на по-прежнему существующую манию, он больше не прибегал ни к какому насилию, ибо молодая женщина держала в большей или меньшей степени право-церебральный конфликт решённым: она как замена матери не выгоняла его из квартиры на улицу.

Новый преступный деликт без шаблона рельса:

Поскольку Юрген Б. остался «в среде» - он видел таких же людей, как и раньше - но по причине конфликтного положения не вступал больше в «типичное преступление» с насилием, он пришел, наконец, к совершенно несвойственному ему правонарушению, которое закончилось абсолютно по-дилетантски:

Он раньше работал в фирме, которая производит компьютеры. Поскольку он продолжал вращаться «в определенных кругах», естественно, ему было сделано «предложение». Скупщики краденого считали, что раньше он работал в определенной фирме. Там по вечерам стоял грузовик, нагруженный компьютерами. Он должен был вывезти его и доставить на стоянку автобана. Он сделал это глупым образом, пошел в фирму, украл у коменданта ключ, который его, однако, узнал, чего, в свою очередь, он не знал, и вывез грузовик из компании к скупщикам ворованного, которые ждали на стоянке. Они ещё и обманули его на оговоренные деньги.

Когда его вскоре арестовали, он сказал: «Я должен был это сделать, они же ждали меня». Все это было настолько бесконечно дилетантским, что без понимания Новой Медицины это было бы прямо-таки оскорблением для его интеллекта.

Он действовал как 17-летний ребенок, который не находится в шизофренической констелляции!

В этом случае действительно поражает то, что мы теперь можем также понять, что произойдет, если именно с правой стороны мозга, например, конфликт (длящийся 1-2 года) был разрешён: В новом деликте, который не является вообще «его коньком» он ведет себя совершенно «незрелым, глупым», хотя он является очень умным.

Эти только кажущиеся «сломы интеллекта» мы раньше никогда не могли понять.

Рецидив с повторной шизофренической констелляцией и депрессией вместе с суицидальной констелляцией.

В результате ареста его как бы выгнали из дома. Отсюда: рецидив справа церебрально. Каждый раз, когда его жена, которая его очень поддерживает, навещает его, у него возникает депрессия и усиливаются суицидальные намерения. За все «счастливое время» 1-2 года он ни разу не был суицидальным.

Этот случай здесь, конечно, никто не понимает. Поскольку Юрген Б. не наркоман - раньше, однако был - он не подпадает под «программу лечения». На самом деле ему нужно быстро выходить из тюрьмы.

Органические недомогания при этой комбинации, или шизофренической констелляции биологических конфликтов, сравнительно невысоки, так что врач может легко их не заметить: легкие боли в сердце и легкая боль в области ампулы прямой кишки, а также шумы в правом ухе. Кроме того, как известно, из-за шизофренической констелляции, в которой Юрген Б. находился большую часть времени, вряд ли накопилась конфликтная масса, так что жалобы на органическом уровне, как в СА-фазе, так и в PLC-фазе держались в пределах.

КТ мозга нет. Но даже без КТ мозга мы можем привести доказательства того, что должно было протекать так, как описано:

1. Мания у левшей присутствует только в СА-фазе в (женском) территориальном реле
2. Постмортальная констелляция предполагает в качестве одного из двух факторов конфликтную активность в реле для коронарных вен.
3. Агрессивно-биоманиакальная констелляция предполагает в качестве одного из двух компонентов конфликтную активность в реле прямой кишки.

Вот как мы работаем в Новой Медицине. Компьютерная томография мозга тогда важна для нас только как подтверждение того, что мы уже выяснили о психическом и органическом уровнях, своего рода самоконтроль!

Сначала нам всем, конечно, трудно видеть такие вещи почти «математически», которые нас учили видеть «психологически». И еще более трудно нам представить, что, например, агрессивно-биоманиакальная констелляция должна иметь еще и биологический смысл.

Таким образом, биологический смысл будет «разумной комбинацией двух значимых биологических специальных программ». Вначале очень трудно себе это представить, признаю. Но давайте попробуем отбросить весь мировоззренческий психологический и социологический балласт, чтобы иметь возможность биологически мыслить:

Представим себе однажды молодого волка с территориальными конфликтами на обоих полушариях головного мозга, потому что он был изгнан из своей стаи, так как старый вожак умер, а новый начальник стаи взял на себя господство в стае. Теперь молодой волк должен временно выживать в одиночку, пока он не сможет занять вакантное место вожака или, если он сможет решить территориальный конфликт на одной стороне мозга, занять «место второго волка» в

чужой стае. Очень тяжело! Его единственный шанс, который дала ему матушка-природа, - это «агрессивная биоманиакальная констелляция» и «постмортальная констелляция». Такие люди и животные ищут смерть «презирая её», если они маниакальны, т. е. левая сторона мозга более акцентирована. Или они «депрессивно» боязливо избегают смерти, если правое полушарие преобладает, то есть тамошний конфликт акцентируется сильнее.

Биологический смысл этой двойной комбинации двух СБП (постмортальная и агрессивно-биоманиакальная констелляции) - это шанс выжить в одиночку. Одиноким волк одиноко бродит по территориям, которые все находятся «в чьих-то лапах». Повсюду его гонят не на жизнь, а на смерть, причем каждый раз целой стаей. Его единственный шанс – встретиться и победить старого вожака один на один. Для этого ему нужна вся агрессивность и все презрение к смерти.

Эту комбинированную специальную программу мы декларировали и оценивали как преступную, нехристианскую, антисоциальную и т. д. и соответственно «наказывали». Возможно, это было неправильно. Кроме того, рискуя тем, что я отпугну многих друзей или сочувствующих, даже необходимо в любом случае с *биологической точки зрения* констатировать, что это неправильно.

Дальнейший ход дела Вам будет теперь понятен, вероятно, без затруднений:

Маниакальным Юрген Б. оставался всегда. Время от времени происходили кратковременные решения (на правой стороне мозга), когда его мать снисходила до «небольшого примирения», которое, впрочем, длилось всего от нескольких дней до двух недель, никогда не бывал достаточно долго для того, чтобы у него случился эпилептоидный кризис, скажем, инфаркт и желудочная кома. Даже недостаточно долго, чтобы он мог достичь «дозревания» своей отсталости в развитии.

Эти два момента он «достиг» ничего не подозревая, когда 1-2 года у него был «всего лишь» активный конфликт (на левой стороне мозга), в то время как его жена заняла место матери и больше не выставляла его за дверь, как это делала мать снова и снова.

Роман с обожаемой девушкой в 1979 году, ему было тогда 16 лет, с последующим параличом тройничного нерва на лице слева, длящегося более года, был просто интермеццо, которое мы хотим оставить здесь без внимания при нашем специальном рассмотрении.

В последние 1-2 года пациент, как мы его теперь будем называть, на правой стороне мозга имел разрешённый конфликт. После женитьбы он перенес инфаркт левого сердца и кровоизлияние в желудок. Был ли у него гепатит и небольшая печеночная кома, мы не знаем. Пережив сердечный приступ, он практически не накапливал конфликтной массы, потому что оба конфликта возникли практически одновременно и до 1995 года с очень короткими перерывами в несколько дней или недель на правой стороне мозга всегда были активны друг с другом. Тогда «волк всё же нашёл свою территорию», был мачо-маниакальным, как у левшей обычно, но оставался психически «кастрированным», т. е. теперь он стал «вторым мачо-волком», потому что 1-й конфликт на левой стороне мозга (смерть отца), он не мог решить. Он был, как он сам говорит, дома после жены «вторым по главенству».

Можно ли сейчас еще решить 1-й конфликт?

Ответ: нет!

Решить 1-й конфликт - в данный момент иллюзорно, потому что у Юргена Б. сейчас оба конфликта снова в активности и в шизофренической констелляции - это будет своего рода самоубийство. Ибо хотя 1-й конфликт до 1995 года практически не накопил конфликтной массы.

Тогда его можно было бы сразу разрешить заодно. Но между тем он был два года «соло» активен. Таким образом, он значительно накопил конфликтной массы, так что через 4-6 недель после решения пациент умрет с очень большой вероятностью от лёгочной эмболии (так наз. инфаркт правого сердца). Если пациент - чисто академический вопрос –свой лево-церебральный 1-й конфликт (смерть отца) после дальнейших лет шизофренической констелляции попробовал бы снова решить вместе с право-церебральным конфликтом, это была бы очень гипотетическая возможность, до сих пор не доказанная и поэтому очень опасна и не рекомендуется.

Вы видите, дорогие читатели, какой добросовестности требует обращение с Новой Медициной. Когда работает опытный терапевт, он также знает, *какие конфликты можно разрешить и какие нельзя или больше нельзя разрешить*. Ученикам волшебника нечего делать в этой иногда очень опасной игре!

Новое преступление само по себе и его последствия:

Разрешив право-церебральный конфликт (мать всегда выставляла его за дверь) с помощью жены, пациент вошёл в новое измерение:

1. он остался «только» маниакальным
2. он больше не был депрессивным и суицидальным!
3. он был теперь левша «мачо-второй волк»
4. он больше не был в комбинационной констелляции, т. е. он больше не был склонным к насилию
5. он начал навёрстывать своё отставание в развитии, хотя и заторможенное лево-церебральным активным конфликтом, но все-таки он ухитрился в течение 2 лет примерно 2-3 «зрелых года» наверстать. При этом он, конечно, оставался психически «кастрированным».

Под термином «психически кастрированный», по правилам Новой Медицины, понимается человек, у которого на правом полушарии головного мозга (как правша) или на левом полушарии головного мозга (как левша) наблюдается активный территориальный конфликт, а с определённого момента, то есть спустя некоторое время, если после первого высокоактивного времени, в котором индивид хотел вернуть территорию, он применяет всё ещё активную но конфликтно трансформированную вниз часть фазы покорности, человек становится т. н. «вторичным волком» или гомосексуальным.

При этом мы различаем 2 типа гомосексуализма: (правша) мягкий на вид мальчик гомосексуалист, который всегда более или менее *депрессивный*, и мужской (левша) гомосексуалист, который всегда более или менее *маниакален*. Оба типа гомосексуализма из-за зависшего активного территориального конфликта делают пострадавших «психически-кастрированными». Они зависят от начальника или вожака стаи, являются «вторыми начальниками», его оруженосцами или солдатами и не интересуются женщинами - членами семьи, группы, стаи. Они ничего общего не имеют с продолжением рода.

Теперь если мы рассмотрим под обсуждаемыми точками зрения новое преступление Юргена Б., то оно прямо-таки трогательно непрофессионально и типичное преступление «второго волка»: «Я же должен был это сделать, они ждали меня!»

Ни насилия, ни мысли о каких-либо связях со своими прежними «типичными преступлениями»: незрелое, глупое действие 16-17-летнего, уже не способного к своему типичному сорту преступлений, потому что матушка-природа решила ему типичную для этого шизофреническую констелляцию. Он ведь нашёл приют на территории - его жена явно

«начальница», - тем самым отпала необходимость в «комбинации Специальных Биологических Программ».

Рецидив шизофренических констелляций:

Новая шизофреническая «разумная биологическая комбинация специальной программы» возникла из-за того, что полицейские арестовали его, и на этот раз не выставили за дверь, а затащили за дверь.

В тюрьме он снова:

1. в маниакально-депрессивной шизофренической констелляции
2. в постмортальной шизофренической констелляции, он *всегда думает о времени после смерти*
3. в суицидальной констелляции, *всегда хочет себя убить*
4. в агрессивно-биоманиакальной констелляции, *склонен к насилию*
5. процесс созревания остановлен

Сейчас ему всегда снится «сон о смерти отца». Он всегда видит себя во сне, как он бушует, бросает всевозможные предметы, чтобы привлечь к себе внимание, но звук отсутствует, никто его не слышит - точно так же, как тогда, когда умер отец.

Его умный адвокат позаботился о том, чтобы он получил открытое исполнение наказания. Его «начальница», владеющая родительским домом, поручилась за то, что он переедет на ее родину, разорвет связь со старыми тюремными братьями, и больше не будет «заниматься такими сомнительными делами». Кроме того, жена достоверно заверила суд и прокуратуру, что с тех пор, как он был женат на ней, он никогда больше не был склонным к насилию «благодаря ее хорошему влиянию». Поэтому ему нужно поскорее вернуться к ней, тогда он уже никогда не будет таким.

Мы видим:

Некоторые вещи, правда, случайно видели правильно, но никто не знал, каковы на самом деле связи и причины.

Те из вас, читатели, кто дошел до этого, уже после этого первого случая спросят: «Постойте, А что такое «добро» и «зло», «виновный» и «невинный»? Тогда все приговоры, которые выносили и приводили в исполнение наши суды, были в значительной степени лишь суждениями о предполагаемых «ошибках дрессировки». И терапия тогда должна была быть не социологической или психологической, и конечно, не параграфически-юридической, а *биологической* - по образцу архаичных биологических закономерностей.

4.3 Пример: 56-летний заключённый левша

- Маниакально-депрессивная шизофреническая констелляция, преимущественно депрессивный
- постмортальная констелляция, но из-за акцента на правой церебральной стороне не суицидальная констелляция
- сенсорные параличи обеих половин тела, справа больше, чем слева
- тяжелейший нейродермит и псориаз обыкновенный, справа больше, чем слева.
- Стенокардия с 1990 года (смерть жены), шум в ушах (звон и свист) левого уха

До 1990 года тогда 49-летний женатый Карл-Хайнц В. был счастливым человеком. У него был сын 25 лет, который был «его святилищем», вел явно счастливый брак и вместе с женой управлял небольшой, но очень доходной, закуской.

1-й СДХ:

В 1990 году его жена умерла недалеко от его закуской во время парковки на скользкой дороге, совершенно несчастным образом. Она сломала себе шею и тут же была мертва. Когда кто-то крикнул ему: «Ваша жена, по-моему, мертва», - он не поверил своим ушам. Ведь он знал, что от дома до его закуской совсем не далеко.

Он пострадал почти одновременно:

1. территориальным конфликтом, как левша слева-церебрально
2. конфликтом разлуки на стороне партнера, из-за леворукости на левой стороне тела, справа-церебрально
3. слуховым конфликтом с шумом в левом ухе
4. конфликтом потери с некрозом яичка

Все конфликты активны и по сей день. Его жена была незаменима во всех отношениях, человеческих и территориальных.

2-й СДХ:

В 1991 году его любимый больше всего сын умер в возрасте 26 лет после аварии на мотоцикле. Машина сбила его. Сын трижды перевернулся на мотоцикле, затем пролетел по воздуху 30 метров. Здесь отец тоже пострадал слуховым конфликтом с шумом в *правом* ухе, когда ему сообщили по телефону, что его сын тяжело ранен, он лежал в реанимации больницы. Он не поверил своим ушам! 9 месяцев сын боролся со смертью в реанимации - отец навещал его через день, - потом он умер.

Пациент перенес те же конфликты, что и 1 год ранее, только с другой стороны мозга:

1. территориальный конфликт, на этот раз справа-церебрально, потому что левая сторона территориальной области была уже занята, к тому очень сильная стенокардия
2. конфликт разлуки на правой стороне тела отца/ребенка, с тяжелой формой нейродермита и псориаза всей правой стороны тела.
3. Слуховой конфликта с шумом в правом ухе отца/ребенка
4. вновь конфликт потери с некрозом яичка

Все три вышеперечисленных конфликта активны и по сей день, и все они начались с того момента, когда ему сообщили о серьезном несчастном случае его сына, а не только о его смерти.

Если вы обратили внимание, дорогие читатели, то вы также заметили, что пациент дважды поймал полную шизофреническую констелляцию. Т. е. он был уже после смерти его жены в шизофренической констелляции:

- территориальный конфликт как левша слева-церебрально
- Партнерский конфликт разлуки левая половина тела, право-церебрально, к тому же очаг Хамера в правом слуховом реле для левого партнёрского уха с шумом в ушах

При смерти сына все было с точностью до наоборот:

- территориальный конфликт теперь право-церебрально с сильной стенокардией.

- конфликт разлуки слева-церебрально, с нейродермитом и псориазом правой стороны тела, (отец/ребенок, при леворукости) и
- Слуховой конфликт в лево-церебральном слуховом реле для правого уха (отец/ребенок, при леворукости) с шумом в ушах.

Обе «шизофренические комбинации специальных биологических программ» активны!

Больному каждую ночь снится один и тот же сон: его покойная жена и покойный сын беседуют друг с другом во сне, а также с ним - иногда и во сне наяву. В 1990 году ему снилась только покойная жена, с 1991 года жена и сын.

Когда же сын - после 9 месяцев реанимации - все-таки умер, на него теперь возложили основную вину за несчастный случай, пациент больше не знал, что делать дальше – по-человечески, морально и экзистенциально. Он снова был там, где начал 27 лет назад.

Резюме условий:

56-летний заключенный находится в простой шизофренической констелляции после случайной смерти любимой жены с 1990 года и в двойной шизофренической констелляции после случайной смерти сына, его «святылища» с 1991 года!

В результате пациент маниакально-депрессивен. Наблюдается постмортальная шизофреническая констелляция, стенокардия, нейродермит и псориаз по всему телу, особенно на сгибах рук и внутренних сторонах бедер, двойной конфликт потери с некрозами в обоих яичках. Ему каждую ночь снятся жена и сын. Они разговаривают с ним, даже во сне наяву.

В настоящее время 56-летний мужчина находится под стражей за хищение.

Архаично-биологическая закономерность и биологический смысл обеих шизофренических комбинаций:

Этот леворукий бывший вожак, (чтобы сделать сравнение на биологическом языке), у которого медведи в его отсутствие сначала порвали его партнёршу, а затем и его любимого наследника, к которому он особенно был привязан, следовательно, маниакально-депрессивен, но преимущественно депрессивен.

Из-за его депрессии и при отсутствии стаи для него почти нет шансов поймать добычу, как одинокому волку. Он биологически видит свой единственный шанс в том, чтобы корм украсть! Он приравнивается, таким образом, отбирать добычу у других хищников, например у лисы...

Ровно ничего другого наш пациент и не делал.

Соответствующий вид преступления:

Пациент, повинувшись биологическому смыслу двух проходящих у него шизофренических комбинаций, сделал то, что сделал бы любой умный вожак, с которым произошло то же, что и с нашим пациентом. Он действовал *инстинктивно* правильно.

Он тем временем возил на бойню в рефрижераторном грузовике коровьи тушки. При этом он не раз брал пару половин коровьих тушек и продавал скупщику - по специальной цене, понятно.

Никогда не было насилия в игре, просто кража или хищение, что в данном случае то же самое. Как я уже сказал, он инстинктивно вел себя правильно, как умный бывший вожак, который тоже не видит другого шанса выжить.

С юридической точки зрения он не «нуждался» в краже, потому что его зарплата была значительно выше прожиточного минимума. Но действовал он не «нормально», а в

шизофренической констелляции - в этом большая разница. Это также хорошо показывает нам «биологический смысл» *шизофренической* констелляции и сочетание таких *шизофренических* констелляций, каждая из которых, в свою очередь, состоит из 2 специальных биологических программ (СБП). Что там «добро» и что «зло»? Но какой Солон или законодатель мог знать, что наши законы почти все идут мимо природы?

Возможности терапии:

Так наз. психические разрешения конфликтов, как это у нас называют до сих пор, здесь очень сложны, иногда даже очень опасны. Кто может вернуть такому доброму отцу его сына, «его святыню». В лучшем случае пациент мог бы найти новую спутницу жизни. Но это было бы особенно опасно: он, возможно, разрешит левый церебральный первый конфликт (смерть жены).

Согласно правилам Новой Медицины, правый церебральный второй конфликт территории (смерть сына) перепрыгнет на левое полушарие головного мозга, так как мозговое реле, ответственное за территориальный конфликт, конфликтно будет снова «свободно».

Не будет прыгать конфликт разлуки с сенсорным параличом и нейродермитом и псориазом. Он остается на правой половине тела и лево-церебрально, соответствующее мозговое реле связано «конфликтно». Таким образом, в случае разрешения первого территориального конфликта второй территориальный конфликт, который затем перескочил бы налево, и конфликт разделения с сыном, который всегда был левым церебральным, были бы на одной и той же стороне мозга. «Конфликт жены» был бы из-за новой партнёрши разрешен во всех аспектах (конфликтов территории, разлуки и слуха). *Шизофреническая* констелляция была бы отменена для этого предполагаемого случая. У пациента было бы лево-церебрально два больших конфликта «соло». Пациент на пике PLC-фазы пострадает от более легкого сердечного приступа (инфаркта левого сердца), разрешив первый территориальный конфликт. Но тогда он сидел бы на бомбе замедленного действия:

Если он когда-нибудь, например, с новой партнёршей снова родит ребенка, разрешит конфликт отца и ребенка через год-два, то у него может неизбежно наступить в PLC-фазе инфаркт (инфаркт правого сердца с легочной эмболией) из-за продолжительности конфликта (без *шизофренической* констелляции!) от которого он вряд ли выживет.

Совершенно не беря это во внимание, опытный врач Новой Медицины самое первое сделал бы КТ мозга и - в этом случае - яичка и сделал определение гормона тестостерона.

Можно точно предположить, что пациент имеет на обеих сторонах некрозы в яичке, потому что оба конфликта потери по-прежнему активны (1990 или 1991).

Конфликты потери имеют тогда свои реле с обеих сторон в белом веществе большого мозга. Тогда у него *шизофреническая констелляция белого вещества с бредовым сексуальным чувством превосходства*, мы также можем сказать: с сексуальной манией величия, при одновременном снижении потенции.

Но и это мы можем понять *архаически-биологически* так, что лишенный своей стаи бывший вожак всегда мечтает снова иметь настоящую стаю, как и раньше.

В данном случае это согласуется с действительностью, ибо пациент использовал деньги своих подданных, чтобы тратить их на проституток. Но если бы бывший вожак снова нашел бы единственную волчицу, которая получила бы от него щенка, то в ближайшее время у него снова была бы стая...

Конечно, подобные действия для моралистов нашего общества не приемлемы, т. е. «греховны» или «плохи». Но это биологически реально:

Поход в бордель - это не что иное, как инстинктивно следовать архаически биологическим специальным программам и специальным программным комбинациям матушки-природы, чтобы

восстановить потерянную стаю. И если действительно до этого дойдёт, - чтобы остаться в картине, - что старый вожак нашел бы волчицу, которая принесёт ему щенков, в результате чего одним махом снова появилась бы полная стая, то мы увидели бы, что оба яичка сильно набухли (путем разрешения конфликтов потери), что привело бы к огромному увеличению тестостерона, мужских половых гормонов. Такой волк был бы настолько силен, что мог бы сразу отвоевать свой участок, а также защитить его. В этом случае биологический смысл в основном находится в фазе восстановления. А также и сексуальные мании величия, очевидно, принадлежат к Специальным Биологическим Программам, или комбинации двух таких СБП, что мы воспринимаем и диагностируем как «бред».

Кстати, тератомы яичек типа древнего мозга, которые можно было бы почувствовать (тканевый плюс), у пациента нет.

Да, мои дорогие читатели, вы, наверное, уже сами видите, что мы должны совершенно перетасовать карты наших моральных оценок. Мы должны ориентировать их на архаичные биологические программы природы, на кодовое поведение нашего мозга!

Еще быстренько вопрос, который некоторые из вас могли бы задать: почему у нас так много мужчин, которые бегут в бордель?

Ответ: потому что в нашем нестабильном обществе с все более и более разрешающимися семейными структурами многие страдают конфликтами потери. Агрессивно-биоманиакальная констелляция некоторых мужчин, по-видимому, иногда играет дополнительную роль в этой теме. Кстати, никакой «второй волк», а их в нашем обществе очень много, не побежал бы в бордель ... кроме как к «домине».

4.4 Пример: 47-летний заключённый в следственном изоляторе правша Бернд

- временная констелляция парения
- временная постмортальная констелляция
- временно суицидальная констелляция
- временно маниакально-депрессивный, иногда более маниакальный - иногда более депрессивный
- временная почти полная кратковременная потеря памяти из-за 2 конфликтов разлуки: в 1976 году отец/дочь, позже тот же рельс отец/сын и в 1985 году конфликт разлуки с партнером заключен под стражу за избивание барменши в постели.

1-й СДХ:

В 1976 году, в возрасте 26 лет, он расстался с женой и 3-летней дочерью. Он нашел новую молодую, якобы увлекательную партнершу, к которой он переехал. Его 3-летняя дочь пришла к нему и сказала: «Папа, вернись к нам, я же люблю тебя».

Это резануло его по сердцу, потому что он тоже очень любил свою дочь. Так что речь шла не о матери дочери, а только о дочери, потому что касаясь партнерши он был очень доволен новой подругой.

Он пострадал:

1. территориальным конфликтом и конфликтом страха за территорию, справа-церебрально (правша) и

2. конфликтом разлуки отец/дочь, также справа-церебрально с онемением левой стороны тела, гибом левого плеча и внутренней стороны левой ноги, а также частичный двигательный паралич?,
3. по всей вероятности, конфликт потери для левого яичка, то есть справа-церебрально в белом веществе головного мозга.

Этот тройной конфликт долго оставался рецидивирующим активным, но не непрерывным. «Небольшие сердечные приступы» на последующих фазах восстановления не были диагностированы как таковые. Этот тройственный конфликт не вызвал, как и в предыдущем случае, шизофренической констелляции, потому что конфликт разлуки отца/ребенка с территориальным конфликтом был первым конфликтом (оба правых церебральных).

В предыдущем случае, напротив, именно конфликт разлуки с партнером (правый-церебральный) первым ударил вместе с территориальным конфликтом (левый-церебральный) (левша!). Таким образом, пациент предыдущего случая уже с первым конфликтным комплексом находился в шизофренической констелляции, этот пациент - *нет!*

Тройственный конфликт в этом случае изначально никогда не был постоянно активным в течение длительного времени. Однако это изменилось в последние годы, когда у него родился сын, Николас, с другой партнершей в 1990 году, к которому он очень привязан.

Эту партнершу он тоже несколько раз покидал на длительное время и мгновенно попадал всегда на старый тройной рельс. На этот раз сердечные приступы (инфаркт левого сердца) в 1991 и 1995 годах не прошли незамеченными.

2-й СДХ:

В 1985 году его подруга мечты, из-за которой он оставил жену с дочерью, сбежала от него, потому что он изменял ей с другой. Она тут же вышла замуж за пожилого человека и родила от него двоих детей.

Пациент пострадал:

1. женским территориальным конфликтом и конфликтом страха/испуга лево-церебрально, потому что в то время еще и снова был активен территориальный конфликт право-церебрально,
2. Конфликтом разлуки с партнёром, также слева-церебрально для правой стороны тела (гиб локтя и правой внутренней стороны ноги); сенсорно, но также и двигательно,
3. конфликтом потери из-за партнерши относительно правого яичка.

С этого момента он был временами в острой шизофренической констелляции. Случай очень сложный в реальности, хотя в теории он так прост. В этом случае мы обнаруживаем проблемы отношений, «хлам отношений» огромной массы наших братьев. Мы имеем так наз. «отношения», несколько, много, из некоторых рождаются дети, которые приросли нам к сердцу. С расторжением отношений дети обычно теряют одного из двух родителей. Но страдают не только дети, но и родители детей. Наш организм не настроен на такого рода «сломанных отношений».

Теперь, правда, с Новой Медициной мы можем все понять, реконструировать, но как собрать старое «сломанное» заново? Разве тогда не возникнет еще больше таких проблем?

Его 24-летняя дочь, которая так умоляла его в 3 года: «Папа, вернись к нам, я так люблю тебя!» и подарила ему тем самым право-церебральный конфликт, теперь полностью отвернулась от него.

Партнерша, которая после 7 лет отношений отвернулась от него и вышла замуж за другого, до сих пор вертится у пациента в голове. Он часто видит ее снова, разговаривает с ней по телефону. Она также предложила ему переспать с ней еще раз. Когда он спал с последней партнершей, с которой у него есть 7-летний сын и которую он уже часто покидал, он всегда думал о «Симоне», с ней это доставляло намного больше удовольствия. Но его сын Николас всегда ноет, когда он опять уходит, - и всегда тем самым он снова попадает на старый конфликтный рельс.

Если он отсутствовал полгода, а потом возвращался к Николасу, у него случался сердечный приступ. Можно было прямо сверять часы по этому. Теперь он хочет «окончательно» вернуться к Николасу и его матери. Он снова перенесет сердечный приступ и - надеюсь, выживет ... В данный момент он по ночам мечтает о «парящих состояниях», является суицидальным.

При более раннем эпилептическом или эпилептоидном (абсансном) припадке или незначительном сердечном приступе он однажды устроил автомобильную аварию. Но он не понёс от этого существенного ущерба, но считает, что его судороги произошли из-за этого.

Guten morgen Gerd.

Ich kann es nicht abwarten, Dir mitzuteilen, was mit mir gestern, nachdem Du gegangen warst, mit mir auf einmal los war.

Es fing ganz langsam an, zuerst bewegten sich meine Arme, dann mein ganzer Körper, sowie Beine und der Kopf.

Es war so schlimm, das ich mich gar nicht unter Kontrolle hatte, sprechen konnte ich ganz schlecht.

Dann drückte ich die Ampel, und bekam vom Notdienst eine Flüssigkeit, und morgen kommt der Arzt.

Ich hatte so etwas noch nie vorher erlebt, nach ca. 15 Minuten war alles vorbei, und hatte auch keine Schmerzen dabei.

Ich fühle mich, als wäre ich wieder so, wie früher, bevor ich den Auto Unfall hatte. Ich kann es nicht beschreiben, wie gut es mit jetzt geht, ich könnte die ganze Welt umarmen, ich frage mich wie ist so etwas möglich. Ich freue mich schon auf morgen, um das Alles, Dir mitzuteilen.

C. Bernd

Доброе утро Герд.

Я не могу дождаться, чтобы сообщить тебе, что со мной вчера произошло, после того, как ты ушёл. Это началось очень медленно, сначала начали двигаться мои руки, потом всё моё тело, а также ноги и голова.

Это было так ужасно, что я себя не мог контролировать, мог очень плохо говорить.

Потом я придавил светофор, и получил от неотложки жидкость, а завтра придёт врач.

Со мной раньше такого не происходило, примерно через 15 минут всё прошло, и при этом никаких болей не было. Я чувствовал себя так, как раньше, прежде чем произошла авария. Я не могу описать, как мне сейчас хорошо, я мог бы обнять весь мир, и спрашиваю себя, как такое возможно. Я с нетерпением жду завтрашнего дня, чтобы всё тебе рассказать.

Бернд

Если вы, дорогие читатели, прочли это дело с умом, то знайте, что у всех нас так продолжаться не может. Всё наше т. н. общество биологически дезориентировано. Наши политики и религиозные папы считали, что они могут все уладить догмами, положениями, законами произвольного характера. Однако это, очевидно, не сработало. Став невежественными и лишёнными инстинкта, мы допустили, чтобы нами стали дирижировать, как стадом баранов. Но, зная Новую Медицину, в будущем, я думаю, вы гораздо больше подумаете о том, что будете делать! Новая Медицина даёт биологическую концепцию нового способа совместной жизни.

Со-существа животные никогда не теряли этого биологического понятия - и мы все же считаем их настолько глупыми, что они якобы созданы только для использования человеком. Если мы посмотрим на дельфинов, которые гораздо умнее нас, то, к нашему удивлению, обнаружим, что интеллект и инстинктивность вообще не исключают друг друга! Мы нашли только жалкий вид интеллекта, т. н. интеллектуальность. Мы думали, что с этим мы «супер». Все наоборот. Дельфины используют, например, большую часть своего высокого интеллекта для коммуникаций и оптимизации их совместной жизни.

В этом случае напрашивается настоятельная необходимость, чтобы вид *homo sapiens* снова научился учитывать и постигать свои архаичные биологические схемы управления. Их нельзя уладить догмами и законами. Все они давно регламентированы матерью-природой. Но мы должны снова научиться слушать язык природы вокруг нас и внутри нас.

4.5 Пример: 34-летний заключённый правша

- констелляция булимии с 5 лет
- Шумы в левом ухе
- постмортальная и суицидальная констелляция, в 20 лет 2 попытки самоубийства
- агрессивная биоманиакальная констелляция с 11 лет
- маниакально-депрессивный
- Шумы в правом ухе

За одним исключением, вооружённым ограблением ювелира, пациент всегда совершает одни и те же уголовные преступления: телесные повреждения (пациент – мастер боевых искусств) и взломы с кражами.

У пациента было шесть братьев и сестер. Он третий ребенок. Две старшие сестры, младший брат и он происходят от одного и того же отца. Мать, когда ему было 7 лет, развелась с отцом, трактирщиком. Еще один брат происходил от друга матери после развода с отцом. Последний брат происходит от другого друга матери, «полуцыгана», как пациент всегда его называет. Этот человек играет большую негативную роль в жизни пациента, из-за него пациент добровольно попросил разрешения уйти в общежитие, подальше от дома.

Со дня смерти отца семья постоянно жила на социальное пособие. Мать умерла в марте 1993 года от инфаркта правого сердца с легочной эмболией (левша!) в больнице. Она получила разрешение своего территориального конфликта, которым, в свою очередь, она пострадала, когда ее сын был неоправданно арестован, а затем осужден.

Когда его выпустили из тюрьмы, через 6 недель она перенесла инфаркт правого сердца с легочной эмболией. До этого он несколько лет «регулярно» обеспечивал доход, через свои нападения с взломом.

1-й СДХ:

Примерно в 5 лет отец, которого он на самом деле знал только пьяным, запихивал ему в рот помидоры, огурцы и консервированную рыбу. Когда сын испытал отвращение, отец вопил, бился, ревел и бормотал на него в трактире. Его вырвало. Это раздражило отца еще больше, и он бил и бормотал еще больше.

Ребенок пострадал:

1. конфликтом неприятностей на территории и
2. слуховым конфликтом с шумом в ушах слева, потому что он из-за лепета пьяного отца не мог поверить своим ушам. Это же не могло быть правдой!

2-й СДХ:

Теперь ещё пуще отец набивал ему в рот огурцы, помидоры и консервированную рыбу. Ребенку было противно неопределимо, но отец не прекращал «из принципа», хотя - или потому, - что был пьян. После каждой рвоты снова из принципа набивал огурец и помидоры и т. д.

Ребенок пострадал в течение нескольких минут после первого конфликта конфликтом страха и отвращения. С этого часа у него была шизофреническая констелляция булимии, причем на нескольких рельсах:

- а) если огурцы и помидоры или консервированная рыба попадали на стол, пациент немедленно получал тошноту или даже рвоту - кроме того, он должен был немедленно съесть что-то по возможности сладкое из-за пониженного сахара в крови, из-за конфликта страха и отвращения: волчий аппетит!
- б) если отец снова лепетал в запое, что он практически всегда делал в течение следующих 2 лет, которые он ещё жил, то этого уже было достаточно для булимии и шума в ушах. 2 или 2,5 года до смерти отца в левом ухе был постоянный шум в ушах. Падение слуха, который всегда происходит в PLC-фазе, он получил только несколько лет спустя.

Для напоминания:

Формула для шизофренической констелляции булимии у мужчины правши гласит: 1. Конфликт неприятностей на территории с язвой желудка и 2. Конфликт страха и отвращения с

гипогликемией. Оба компонента для констелляции булимии, т. е. риск рвоты из-за язвы желудка при одновременной частой потребности поесть из-за гипогликемии присутствуют в данном случае («болезнь еды и рвоты»).

3-й СДХ:

В 1970 году умер отец пациента. Когда тому было семь лет. Ближайший друг матери родил сводного брата пациента и через год снова исчез.

В 1972 году появился «полуцыган». Пациент описывает его как злобного низкорослого человека с пронзительными глазами, черными волосами и народным костюмом. Он говорил на синти. Поэтому больной достаточно хорошо понимает синти. Этот друг матери, за которого она вышла замуж три года спустя, и который был профессиональным скупщиком ворованного, был садистом:

Он был постоянно «нацелен» на пациента. Мальчику достаточно было сказать только один звук, который ему не понравился, и он уже бросался на него. Однажды он разбил ему плечо лестницей детской двухъярусной кровати. Пациента отправили в больницу, был наложен гипс. Это был СДХ.

Он пострадал:

1. женским территориальным конфликтом
2. конфликтом идентичности
3. еще одним слуховым конфликтом: Наказания всегда начинались с боевого клича измененного имени пациента: «Юпп!»
4. (женским) конфликтом маркировки территории слизистой оболочки мочевого пузыря, отсюда энурез⁸².

С этого момента у пациента была

- булимия
- начиная с 5-летнего возраста шум в левом ухе
- агрессивно-биоманиакальная констелляция с дополнительным (женским) конфликтом реле территории и шумом в правом ухе
- ночное недержание мочи из-за лево-церебрального конфликта маркировки территории

Он сам говорит: «С тех пор я стал склонным к насилию, учился боевым искусствам. Каждую ночь мне снилось, что меня избивают до полусмерти. Утром я мочился в кровать, а потом действительно был избит полуцыганом за то, что я намочил кровать».

В этой связи еще важно следующее: в 17 лет Юпп был уже несколько раз замечен за драки, например, как фанат ФК Кельн, но он обычно никогда не нападал на кого-то. Но если ему приходилось защищаться, он «отрывался по полной».

Также в 17 лет он пришел однажды ночью с дискотеки. Снаружи стояли полицейские. Как он узнал позже, двое полицейских были избиты. Теперь искали преступников. Полицейский сказал: «Он тоже был одним из них!» Юпп не знал, как поступить, ибо он был совершенно невинен и ничего не знал.

⁸²Энурез = ночное недержание мочи

Полицейские схватили его и, избили в отделении Кельна (Waidmarkt), разбили ему лицо, в то время как он продолжал настаивать, что он действительно не имеет к этому никакого отношения. Впоследствии он был осужден еще и судом, потому что ему никто не верил.

С этого момента Юпп стал:

1. зависимым от героина, он отчаялся, больше не верил в справедливость органов власти, полиции, судов.
2. В будущем он видел теперь за каждой униформой «национальный костюм полуцыгана», которого он ненавидел как чуму. С этого времени он возненавидел полицейских и тюремщиков, как чуму.

4-й СДХ:

Когда пациенту было 19 лет, он познакомился с «женщиной своей мечты», 16-летней девушкой. Через полгода они разошлись, для него страшное потрясение.

Он до сих пор не залечил эту рану, об этой женщине он все еще думает. В 1991 году он снова встретился с ней. У нее была 3-летняя дочь от другого мужчины. Она хотела выйти за него замуж – но его посадили в тюрьму.

Тогда он сделал две попытки самоубийства, причем серьезные. Конфликт (еще один территориальный конфликт) ещё сегодня, возможно трансформированный, *активен*.

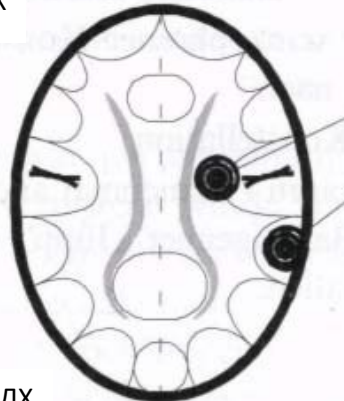С тех пор пациент, в дополнение к его булимии и часто рецидивирующей агрессивно-биоманиакальной констелляции

- часто в постмортальной шизофренической констелляции, всегда думает о времени после смерти
- временами в суицидальной констелляции
- иногда во сне - иногда и в бодрствовании - он слышит, как кто-то зовет: «Юпп» или полуцыган зовёт «Юпп», хотя никого нет, или слышит лепет своего отца.

НАСЛЕДИЕ НОВОЙ МЕДИЦИНЫ, ЧАСТЬ 2

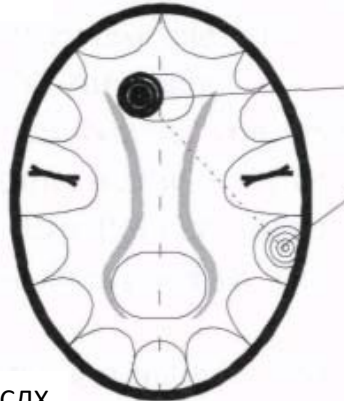Схематическое изображение 4-х различных событий с СДХ:

1-й СДХ



- 2) Очаг Хамера для слухового конфликта с шумом в правом ухе
- 1) Очаг Хамера для конфликта неприятностей на территории органически: язва желудка

2-й СДХ

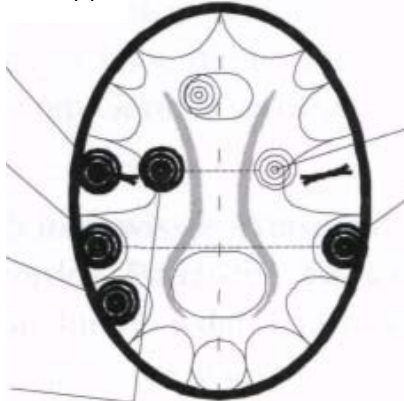


- новый 3) очаг Хамера для конфликта страха и отвращения органически: гипогликемия, пониженный сахар в крови
- 1)

1)

1)+3) Конstellация булимии

3-й СДХ



- 4) Очаг Хамера для женского территориального конфликта органически: язва коронарных вен
- 5) Очаг Хамера для конфликта идентичности органически: язвенная карцинома прямой кишки
- 6) Очаг Хамера для женского конфликта маркировки территории органически: язва слизистой мочевого пузыря; энурез
- 7) Очаг Хамера для второго слухового конфликта с новым шумом в ушах

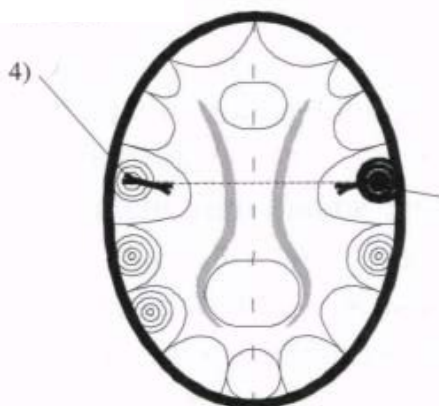
2)

1)

Очаг Хамера для конфликта неприятностей на территории

1)+5) агрессивно-маниакальная конstellация: склонность к насилию
2)+7) шизофреническая конstellация для шума в ушах

4-й СДХ



8)

Очаг Хамера для нового территориального конфликта органически: язва коронарных вен; стенокардия

4)+8) постмортальная шизофреническая конstellация если акцентирован 4): суицидальная конstellация

Правонарушения:

Этот случай в каком-то смысле самый захватывающий. Юпп был моим первым сокамерником или тюремным братом. Он сразу же оказал мне доверие, и к вечеру второго дня у меня вышла «система», по которой совершаются спонтанные преступления. Вы не можете себе представить, как мне было интересно. Юпп высокоинтеллектуален, он справился бы с учёбой в любом университете с отличием. Он тоже сразу понял красную нить.

Через шесть дней я исследовал ещё три случая, с радостью написал директору Клингельпютц и попросил её помочь. Она нацарапал только пару каракуль на моем письме с последним словом «неуместно». Мы вместе в конце 2-го дня выяснили:

1-й рельс: Конstellляция булимии

Пациент пришёл куда-то пообедать. Хозяин ничего не подозревая, сервировал или друг ничего не подозревая, заказал - огурцы и/или помидоры и/или рыбные консервы: моментально пациент попадает на рельс 1-го СДХ и 2-го СДХ. С ним случается тошнота, возможно рвота и – он мгновенно получает ужасный голод (= конstellляция булимии).

2-й рельс:

Теперь нужно, чтобы ему что-то напомнило о «полуцыгане». Либо кто-то зовет его «Юпп», либо он даже видит, как полуцыган проезжает мимо - как перед вооруженным ограблением, - либо ему приходится разговаривать с ним по телефону, потому что «полуцыган» был знаком со скупщиком краденого, который скупал всю его добычу (он теперь умер), и тут же наступает время очередного «взлома». Он шел на «кражи» уверенно как лунатик, именно в шизофренической конstellляции, ни разу не попался. Если бы его приятель не сделал «исповедь жизни» - к радости прокуратуры, - то многие кражи никогда бы не вышли на свет.

Теперь подумайте:

В тюрьме, по крайней мере, два-три раза в неделю, чему большинство рады, дают огурцы, помидоры и рыбные консервы. Он всегда попадает на рельс...

Я сам был свидетелем того, как он получил пластиковую миску с салатом из огурцов. У него тут же началась тошнота, чуть не началась рвота, если бы он не выбросил все в мусорное ведро...

А похожих на «полуцыгана» фигур, а именно охранников в мундирах, он видит целый день в тюрьме. Часто он не выходит во двор только потому, чтобы не видеть их.

А теперь, друзья мои, скажите сами: что здесь зло и добро, в соответствии с чем каждый судья делает вид, что принимает решение в соответствии со своим параграфом?

Чем виноват этот человек, что в пять лет его мучил садистский отец, а в девять лет садистский «полуцыган» избивал до крови, жестоко сломал ему руку, так что тем самым он был втиснут в агрессивнo-биоманиакальную конstellляцию?

Разве может быть хуже, чем то, что одиннадцатилетний мальчик просит опекуншу отвезти его в какой-нибудь детский дом, неважно куда, только подальше от дома?

В чём виноват он, что теперь снова и снова попадает на рельсы и не может сойти с них?

Вряд ли можно быть справедливым к такому человеку, если умные и нравственно рассудительные судьи судят по догмам, заповедям и параграфам. Это не помогло никому, ни самому пострадавшему, ни широкой общественности, которая также хочет быть хоть наполовину уверенной, что в будущем этих преступлений больше не произойдет.

Этот случай, мой «первый случай», самый типичный, а потому, я думаю, и самый яркий. Человек был и остается и находится в двойной шизофренической конstellляции.

Он склонен к насилию, когда должен отбиваться от отца (в его воспоминаниях ... огурцы, помидоры, пьяный лепет) или от «полуцыгана» в национальном костюме или от полицейских в «обмундировании=народном костюме» полуцыгана, и он крадет, как «случай 2», потому что и с тех пор как сбегала его женщина мечты, у него больше нет стаи и больше нет возможности, вместе со стаей охотиться за добычей. Значит, он должен украсть добычу, чтобы выжить.

Новая Медицина открывает здесь поразительно новое, а именно *биологическое понимание диспозиции правонарушителей*, а также *предварительной схемы конфликтов для особого вида преступления*.

Это новое понимание также включает в себя терапию как логическую последовательность, во всяком случае, в принципе.

Терапия:

Терапия, если она возможна, должна в первую очередь учитывать *причины*, вызвавшие *диспозицию правонарушителей*, а следовательно, неизбежно и правонарушения, и даже характер правонарушений. Наше правосудие, наш Уголовный кодекс, наша правовая система вообще не учитывают этих вещей.

В будущем мы должны, однако, прямо-таки требовать учета этих связей от наших судов, не только чтобы причинно помочь так называемым преступникам, но и для настоящей безопасности общества от преступлений!

Каждый преступник в дальнейшем при знании закономерностей берёт на себя совершенно новую подлинную ответственность за успех терапии, а также в случае рецидива преступления.

Однако в терапии мы должны хорошо различать

1. что было бы на самом деле необходимым для решения проблемы по архаично-биологическому смыслу конфликтов и комбинаций конфликтов.
2. что было бы возможным даже при существующих условиях общества при оптимальных условиях.
3. что ещё возможно или ещё выполнимо в условиях распада общества с разрушенной структурой семьи и т. д. («цивилизованный хлам»).

Сюда добавляется ещё одна трудность, - что мы должны внимательно следить, как долго какой конфликт длился где и каким способом (соло или в конstellляции) длился, *можно ли вообще стремиться найти решение*, и если да, то полностью или только половину и т. д.

Нынешнее «решение» выглядит - с точки зрения биологии - так, что например лишённого своей стаей бывшего вожака волка, склонного к насилию и перешедшего на кражу, в отсутствие возможности охотиться всей стаей, мы ловим такого волка и запираем в небольшом загоне в «зоопарке», где он получает от нас свой ежедневный мясной паёк. Это ведь не может быть смыслом и решением проблемы!

Следующая большая трудность, как уже было сказано, заключается в том, что мы имеем дело с правосудием, которому это биологическое мышление до сих пор совершенно чуждо. То есть в будущем нам нужно многое изменить.

Дальнейшей проблемой является то, что преступник и пациент, например, является более или менее наркозависимым, что составляет 82% заключенных в тюрьме. Это очень плохое другое измерение, которое нельзя недооценивать. Все это настолько сложно переплелось, что нет

возможности справиться с «Chose» (делом, имуществом) только занимаясь починкой симптомов. Востребовано переосмысление и обновление, новое начало с нуля!

Все ноют и жалуются на состояние и неэффективность нашей судебной и карательной системы. Один скандал следует за другим. Становится все более очевидным, что и судебная психиатрия не имеет никакого основания выдавать приговоры/диагнозы или прогнозы о нарушителях и, естественно, не предлагают никакой гарантии, что те больше не станут на преступный путь. Все эти вещи мы теперь можем проверить на гораздо более эффективной основе - и, прежде всего, объективно! - приступить к делу: с учетом и с помощью взаимосвязей и биологических законов природы Новой Медицины!

Здесь есть выход от трюков и возни с симптомом.

Нам нужно изменить наше общество с нуля. Мы должны снова научиться понимать правила природы! Каждый маленький зверек понимает правила своей природы, только мы, глупые люди, не так.

В нашем последнем случае пациент мечтает о решении: он любитель велосипедов и мотоциклов. В Португалии есть мотоциклетный клуб на «базе самообслуживания». Туда он хотел бы попасть. На данный момент это может стать решением ad hoc (для этого случая), но не в долгосрочной перспективе. Там тоже есть помидоры, огурцы и «полуцыгане». Он неизбежно при следующей возможности снова попадет на рельсы - даже если это удастся, уйти отсюда легально.

До этого необходимо переработать и разрешить некоторые конфликты!

Выводы:

Я снова чувствую себя как при обнаружении рака и других, так называемых «болезней» медицины.

В 1981 году я считал, что нашел причину рака в «коротком замыкании» мозга. Это было наполовину истинно, и всё же неправильно. Правда, я нашел нужное, только это было не «короткое замыкание», это я нашел позже: это было включение Специальной Биологической Программы природы, которую я выяснил. В 1981 году я еще воображал, что матушка-природа постоянно делает аварии, как мы все учили и преподавали в университете в нашем простодушном высокомерии.

И здесь тоже я пытался установить причину «спонтанных правонарушений» вдали от всех распространенных ученых мнений:

Для дебатов стояли:

- наследственная неполноценность
- этико-моральная неполноценность
- психологические расстройства

Я нашел нечто другое:

1. Люди, которые совершают спонтанные уголовные правонарушения, они практически все в шизофренической констелляции
2. Спонтанные преступления происходят практически неизбежно, если дано предрасположение к правонарушению, хотя и в специфической форме, если эта диспозиция правонарушений двух Специальных Биологических Программ, которую мы тогда называем комбинацией двух таких СБП, либо
 - постоянно обе активны или
 - одна постоянно активна, а вторая рецидивирующая активная или

- обе одновременно становятся рецидивирующими активными.

В принципе я думал, как СБП являются значимыми биологическими реакциями на конфликты, которые поймали нас «не с той ноги», также и комбинации этих специальных программ, которые мы называем частично шизофреническими констелляциями, конечно, в свою очередь, являются также биологически целесообразными. Но об этом не знал и не знает до сих пор ни окружение преступника, ни сам преступник, который в момент совершения преступления, как уже говорилось, находился в шизофренической констелляции.

Наказывать такие разумные биологические вещи - тюрьмой - это, конечно, очередная сомнительность. Людей только «хранят», а сроки хранения рассчитывают по параграфам. Здесь, в тюрьме «Клингелпютц», сидит много высокопорядочных, обладающих ценными качествами людей. Тюремный приговор так называемым «нарушителям» - это просто «заключение на уничтожение», как «ээки» правильно говорят. Это фактически вычленение из общества. Пока заключенный сидит в тюрьме, рушится все, что составляло его так наз. буржуазную жизнь. Его соседи почти не спрашивают, почему он сидел в тюрьме. Того, что он был в тюрьме, большинству достаточно, чтобы его презирать. Даже если он вернется уже через несколько месяцев, он столкнется с человеческой, семейной, экзистенциальной, словом: общественной пустотой.

Основой «наказания», по-видимому, было предположение, что преступник или правонарушитель по свободной воле и в свободном решении совершил нравственно «злое» деяние. Наказание должно «загладить несправедливость» и «исправить» преступника.

Но если правильно то, что я выяснил, то моральной основы преступления и наказания, наложенного на него, по крайней мере, биологически, уже не существует.

Мы не можем наказать человека за то, что на самом деле имеет биологический смысл. Следовательно, мы должны задаться вопросом, что вообще имеет смысл в наших догмах и предписаниях.

Природное или биологически ориентированное мировоззрение или, скажем так, естественная космическая религия имеет для правящих нашей системой роковой «недостаток» в том, что его нельзя сочетать с предписаниями, параграфами и прочими благословениями нашей цивилизации.

Поэтому, боюсь, сейчас начнется еще одна страшная борьба за мировоззрение и моральную оценку «преступления вообще» и т.д., вместо того, чтобы просто пойти и воспроизвести результаты. Но одно можно сказать наверняка: Новая Медицина имеет здесь миллионы правонарушителей по всему миру на своей стороне, у которых впервые появился шанс на действительно справедливое лечение. Но она также будет иметь на своей стороне естественный интерес всех проницательных людей нашего общества, которые все больше страдают от последствий преступлений и беспомощного правосудия.

Мы, друзья мои, призваны задуматься о том, как в этой области, которая, по общему признанию всех, давно стала несостоятельной и нерегулируемой, как можно на новой основе Новой Медицины заложить с нуля новую базу, которую мать-природа предусмотрела для нас уже миллионы лет.

5 Интеранималистический биологический язык у животных и человека

Бесконечно стара потребность людей понимать язык животных. От нашей собаки, лошади и коровы мы ожидаем, что она может выучить наш язык и понять наши команды, в основном для того чтобы её можно было дрессировать.

Из древности мы знаем о религии хеттов, индийцев, греков и германцев, что они во многом имели очень близкие отношения с животными, а к своим лошадям, например, относились прямо-таки как к своим друзьям. Боги не только могли превращаться в животных, но многие боги представлялись в обличье зверя. Считалось само собой разумеющимся, что у животных есть душа, а также язык. Боги, конечно, могли общаться и со зверями. Людям эта особая способность тоже иногда была присуща. Вообще весь космос не был разделен. Были трудности с пониманием, но они не были непреодолимыми. Чем архаичнее и необразованнее были религии, тем более нормальным казался людям этот диалог с животными.

Это в корне начало изменяться по мере того, как ислам и христианство становились самыми распротранёнными религиями. Их презрение к животным прекратило любой диалог с ними и понизило всех животных (и растения) до чисто коммерческих предметов, которые можно использовать и продавать. Люди при этом ожесточились и обеднели. Диалог с нашими животными оборвался. Ничего не поменяло даже такое маленькое светлое пятно, как святой Франциск Ассизский. Вместо этого животным отказывается не только в душе, но и в их языке.

«Увы», - говорят равнодушные, - «животные вообще не могут чувствовать боли, потому что у них нет души, в лучшем случае у них есть групповая душа, они кричат только из инстинкта, все только рефлекс. Можно позаботиться о том, чтобы они больше не могли кричать». Но даже при беззвучной пытке наши товарищи, звери, кричат.

В последнее время всё большее значение приобретают так называемые «исследования поведения». Ведь мы снова учимся понимать многое из того, что стало для нас совершенно непонятным. Поневоле нам приходится общаться с нашими собратьями, животными. Но дело остается незавершённым до тех пор, пока мы говорим только об инстинктах и поведении, а не о том, чтобы признать у животных такую же душу, как и у нас самих.

Только тогда мы сможем по-настоящему общаться с ними. Большой недостаток в предыдущих попытках общения всегда заключался в том, что мы не могли понять язык животных. Может быть, действительно когда-нибудь удастся расшифровать звуковые частоты, посылаемые дельфинами, и может быть тогда постепенно удастся понять звуковой язык животных. Но каждый любитель собак знает, например, что собака разговаривает всем телом, и также будет понята своими собратьями. Она говорит с помощью хвоста, который она может поднимать вверх или вниз и т. д., которым может вилять, она говорит своей шкурой, которая может встать дыбом, она говорит жестами глаз, оскалом зубов или прижатием ушей, и она говорит ритуальными действиями, например, в знак признания победы соперника предлагать ему своё горло для укуса. Конечно, мы не можем слышать эту часть «языка», тем не менее, собака так говорит. И так делают все животные между собой, в соответствии с их особым видом. Потому что у них другой язык, они не глупее нас, они просто другие.

Но есть один язык, общий с нашими животными: это *интеранималистический биологический язык нашего мозга*. Хотя я являюсь и очень скромным коллегой Святого Франциска Ассизского, но этот общий язык в принципе очень однозначен и легко просматривается. Пусть это и немного

сложно в данный момент, но мы в принципе можем «поговорить» с любой лошадью и с любой мышью через КТ головного мозга.

Потому что язык мозга, именно интеранималистический биологический язык, как по локализации страхов и конфликтов в мозге, так и по изменению течения в мозге аналогичен конфликту матери/ребенка, конфликту самооценки, конфликту страха преследования, все они находятся у человека и (млекопитающих) животных в сопоставимом месте в мозге и представляются, в соответствии с их течением конфликта, как очаги Хамера, подобно конфликтам в мозге человека.

5.1.1 Пример с пациентом-животным: Самка таксы «Ксинда»

Самка таксы «Ксинда» страдала кроме карциномы молочной железы так называемой «желудочной эпилепсией». Ее престарелая хозяйка умерла. Дочь хозяйки взяла таксу, и забрала ее к себе в городскую квартиру и в табачную лавку.

Самка таксы при этом пострадала двумя конфликтами одновременно:

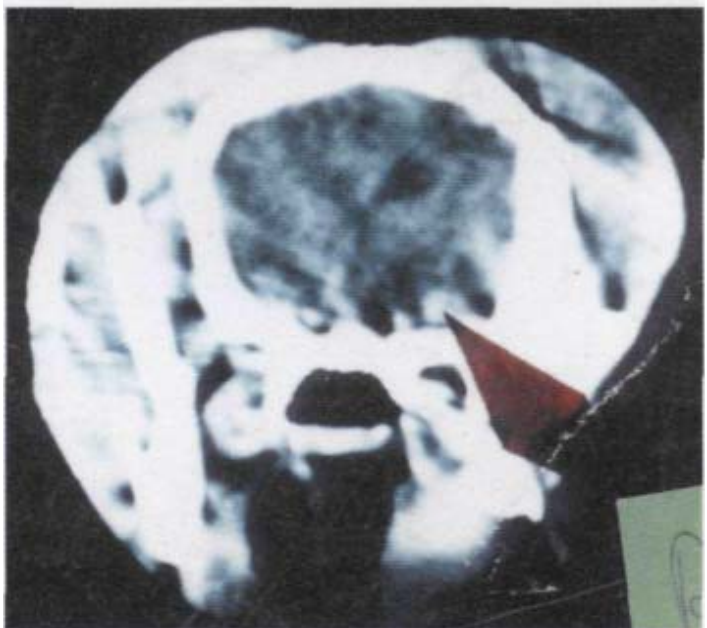
1. Конфликтом территории гнезда и связанной с ней карциномой молочной железы справа (а не слева, из-за леволапости).
2. Конфликтом идентичности («Я не знаю, куда я принадлежу!») с сопутствующей язвой желудка (вместо язвы слизистой оболочки прямой кишки, из-за леволапости).

Здесь изображена такса, которая постоянно просит колбасу левой лапой, и, очевидно, является «леволапой», то есть левшой.

Если бы собака была праволапой, то очаг Хамера был бы расположен в правом мозжечке (с карциномой левой молочной железы) и в левом головном мозге (с плоскоклеточной язвенной карциномой прямой кишки). Но из-за леволапости мы находим очаг Хамера в левом мозжечке и связанную с ним карциному в правом молочном пакете, а также другой очаг Хамера в правом полушарии головного мозга в реле желудка - заметим при идентичных конфликтах, как у «праволапой».



Очаг Хамера для язвы желудка, см. стрелку справа, здесь для конфликта идентичности из-за леволапости. Очаг Хамера является хроническим рецидивирующим, уже имеет отложение глии при одновременном свежем отёке.



Я выяснил, что такса страдала эпилептическим приступом рвоты (на пике фазы решения) каждый раз, когда брат новой владелицы бывал в гостях. Тогда собака, у которой был биологический конфликт идентичности, каждый раз думала, что он снова возьмёт ее с собой в свой прежний дом, где этот брат новой хозяйки все еще жил. Там у собаки был красивый большой сад и гораздо больше места для выгула, чем в маленькой тесной табачной лавке посреди города. Когда она снова смирялась с тем, что он не взял ее с собой, с ней случался у эпилептоидный кризис. С помощью КТ головного мозга мы совершенно точно понимаем язык маленькой таксы, которая уже дважды была прооперирована на молочную железу и должна была быть усыплена!

Терапия после того, как мы впервые смогли понять язык животного, была относительно простой: мы должны были обеспечить постоянное разрешение биологического конфликта идентичности «я не знаю, куда я принадлежу». Мы решили проблему так, что брату хозяйки не разрешали приезжать в гости в течение нескольких месяцев. Кроме того, каждое утро я приносил собаке в табачную лавку лакомый кусок колбасы, что ей, конечно, очень нравилось. Вскоре зверек снова знал, куда он принадлежит. Карцинома молочной железы остановилась и собака больше не нуждалась в операции. Эпилепсия желудка, которая до этого случалась два раза в неделю после визитов брата хозяйки, резко прекратилась. Об усыплении больше никто не говорил. Вот уже четыре года, как собака снова чувствует себя прекрасно. Это «всего лишь» было связано с тем, чтобы понять язык самки таксы «Ксинды», тогда терапия была простой, т. е. логически последовательной и убедительной.

5.1.2 Пример с пациентом-животным: Самка боксёра «Кимба»

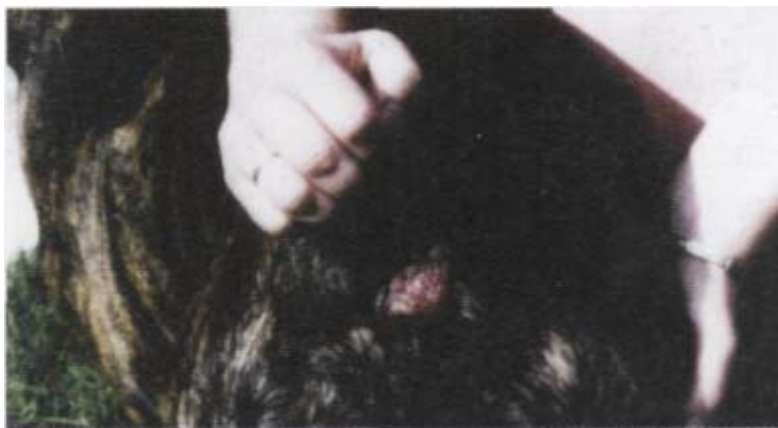Для сравнения здесь очень коротко случай с конфликтом идентичности у правопалой современницы, который описан более подробно в главе о психозах:

Пара наших боксёров, справа самец «Бассо», слева самка «Кимба».

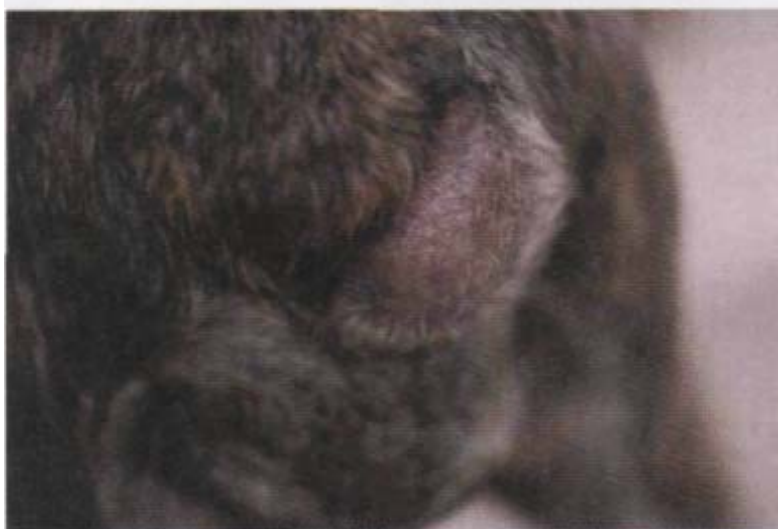Кимба в свои 8 лет уже была довольно престарелой, и должна была «перекочевать» из Рима в Кельн. При этом у нее возник конфликт идентичности «куда я принадлежу?», и как правопалая она пострадала язвенной карциномой прямой кишки. После того, как она после первых боев подружилась с кобелем «Бассо», существенно моложе её, в фазе восстановления получила связанный с этим конфликтом геморрой.

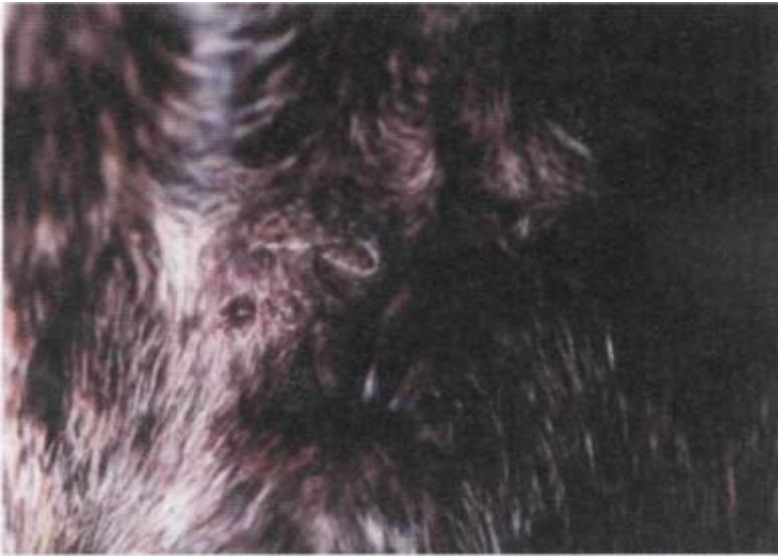


Геморрой у «Кимбы»

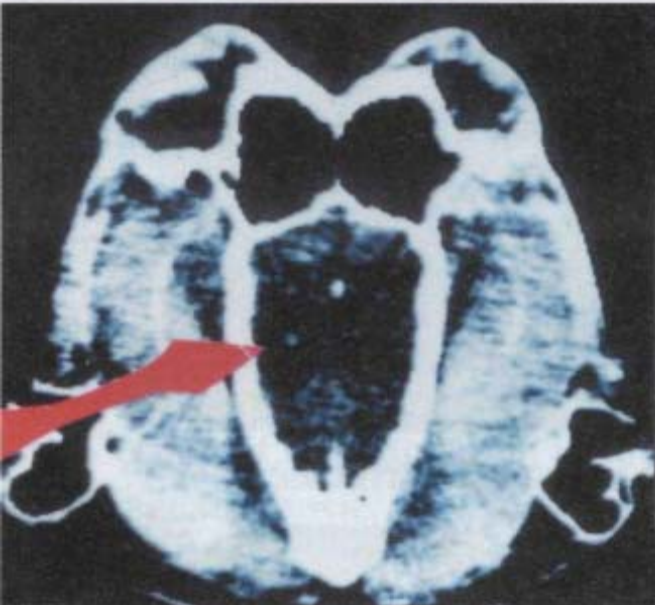


Геморрой у «Кимбы» 2 дня спустя.





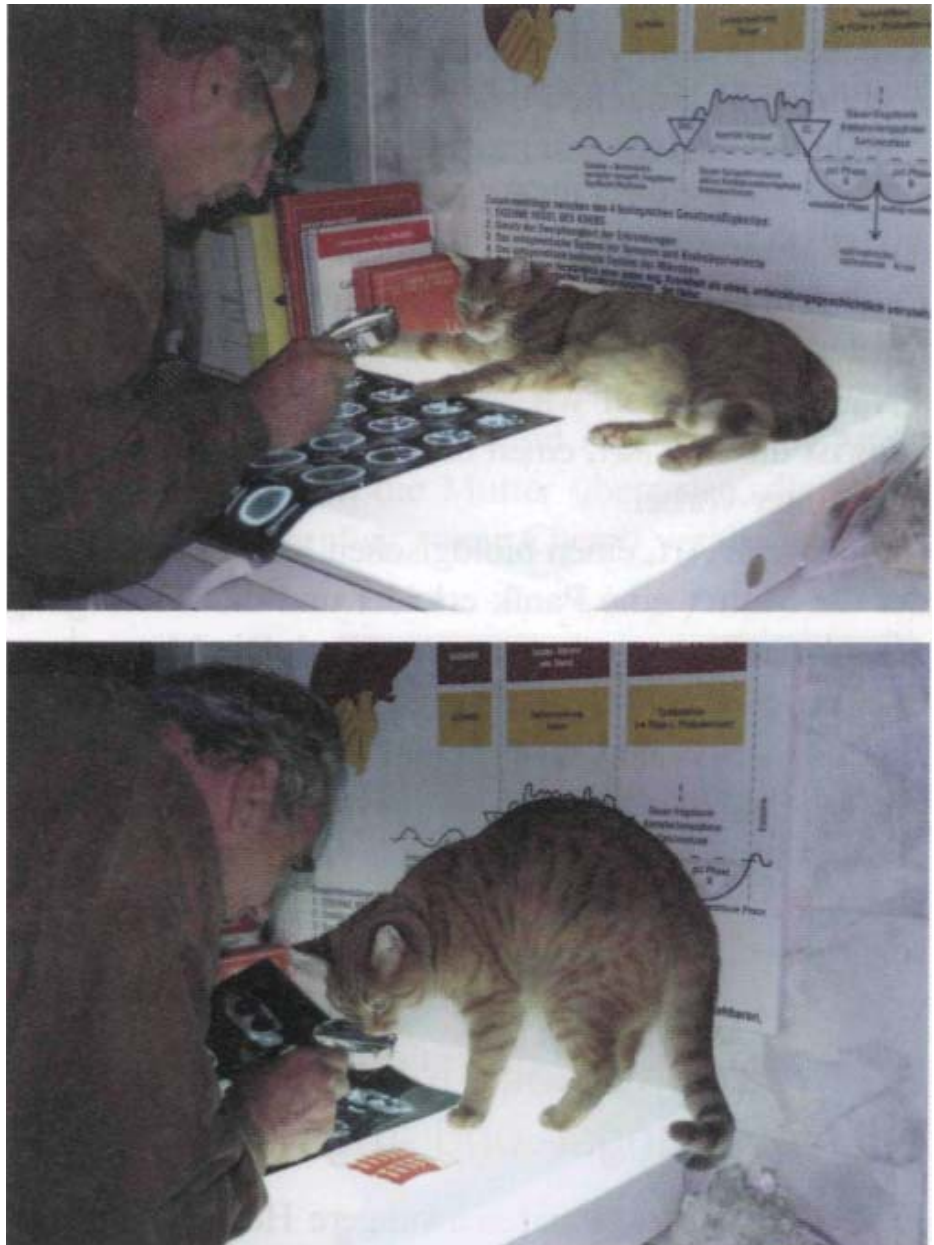2 недели спустя: «Кимба» с излеченным геморроем.



КТ головного мозга черепа собаки: в реле прямой кишки левой височной доли виден большой отёк как признак PCL-фазы («я снова знаю, куда я принадлежу»). К этому времени оба боксера уже снова были неразлучны.

5.1.3 Фотографии для улыбки

Кооперационная работа с «шефом» котом.



5.2 Биологический конфликт во время эмбрионального развития – язык мозга

Человек (так же как и животное) с самого начала зачатия является самостоятельным существом. Таким образом, во внутриутробном онтогенезе он снова переживает весь филогенез. На протяжении всего нашего филогенеза мы могли испытывать биологические конфликты – и, как самые древние из них, архаические конфликты органов, управляемых древним мозгом. Так

почему же мы не могли бы испытывать биологические конфликты в утробе матери даже во время рекапитуляции филогенеза в онтогенезе в утробе матери?

Конечно, мы можем ими пострадать. А именно как самостоятельное существо! Это один из способов возникновения биологического конфликта, как бы абсолютно мимо матери.

Второй способ возникновения биологического конфликта заключается в том, что либо мать испытывает панику и перекрывает сосуды питания для плаценты. Тогда ребенок голодает. Мать хотя и может пострадать конфликтом, но он останется «отмененным» до окончания беременности (это действует с 3-го месяца беременности), потому что она имеет абсолютный приоритет. Либо ребенок в утробе матери сам находится в СА-фазе и, таким образом, сам вызывает прекращение беременности, практически кончает жизнь самоубийством. Затем начинаются схватки, и с началом схваток беременность биологически заканчивается.

5.2.1 Пример: Внутриутробный конфликт жидкости с конфликтом страха за территорию и страха преследования

Молодая акушерка на 5-м месяце беременности в умывальнике родильного зала мыла инструменты. Рядом находилась кровать роженицы-иностранки, которая, поскольку плохо понимала по-немецки, паниковала от схваток. Вдруг она закричала так «истерично», как будто её поместили на вертел, так что весь родильный зал содрогнулся, как сообщила молодая акушерка. В эту секунду эмбрион в теле акушерки, должно быть, пострадал водным конфликтом и одновременно СДХ с конфликтом страха за территорию: он связывал воду с очень большой опасностью из-за пронзительного крика роженицы – акушерка как раз полоскала инструменты под проточной водой, и вода при этом плескалась довольно громко.

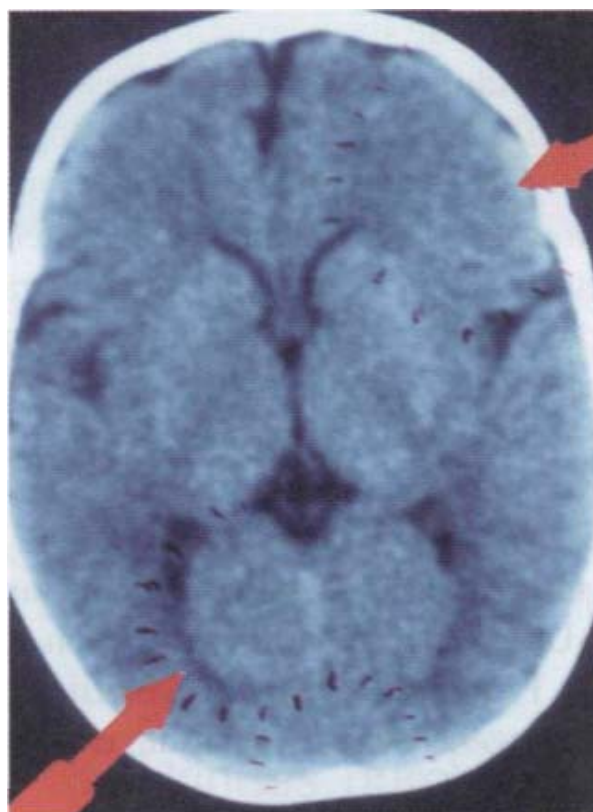

Вечером у акушерки начались схватки и легкое кровотечение: угроза выкидыша! Она пробыла дома несколько дней, потом ситуация снова успокоилась, как она считала. Она снова работала в родильном зале, снова мыла инструменты и, как и ее ребенок, снова слышала крики, хотя уже не такие страшные, как в описанном случае, но этого было достаточно, чтобы поддерживать в активности конфликт, которым ребенок явно пострадал в утробе матери.

У акушерки несколько раз появлялись схватки и повторные кровотечения, снова грозил выкидыш. Наконец, в середине 6-го месяца она досрочно ушла в декретный отпуск. С тех пор эмбрион больше не мог страдать от рецидивов, понял это, биологические конфликты разрешились.

Когда ребенок, наконец, родился, у него обнаружили кисту левой почки, мать также заметила, что некоторое время ребенок сильно кашлял и плохо видел. К сожалению, мать позволила себя уговорить сделать операцию по удалению почки и даже позволить делать химиотерапию младенцу - несмотря на хорошее самочувствие!

Реле справа фронтально: очаг Хамера для карциномы бронхов в PCL-фазе. Органически-клинически: сильный кашель.

Реле среднего мозга/перехода к окципитальному белому веществу слева: Очаг Хамера для некроза паренхимы почек в PCL-фазе. На уровне органа: киста левой почки.



Мама с ребёнком.

5.2.2 Самый распространённый внутриутробный конфликт – «синдром циркулярки»!

На сегодняшний день наиболее распространённым эмбриональным конфликтом является конфликт циркулярной пилы. Механизм при этом следующий: у нас, людей, такие же врожденные коды, как и у животных. Я имею в виду вот что:

Мы, люди, живем в той же зоне Земли в течение миллионов лет, что и лев или другие хищники. Рев льва - это знак тревоги для нас, людей. Это у нас врожденное, и даже эмбрион уже распознает рев льва и становится максимально беспокойным. Наша циркулярная пила примерно имитирует рев и рычание хищника. Между тем беременная мать эмбриона в значительной степени утратила свои инстинкты в нашей цивилизации. Она встает рядом с работающей циркулярной пилой и даже пилит сама, не подозревая, что ребенок в ее чреве при этом впадает в ужасную панику, потому что он не может предположить ничего, кроме того, что мать будет съедена львом в следующий миг - вместе с эмбрионом. В зависимости от первого наступления

биологического конфликта, продолжительности и частоты конфликта и, конечно, в зависимости от того, как эмбрион испытал биологический конфликт при первом СДХ, после рождения мы видим двигательные и сенсорные параличи или и то, и другое вместе, часто также и шизофренические конstellляции. Для этого достаточно, чтобы ребенок подвергся воздействию похожих пугающих шумов, например, шум дрели, чтобы возник новый конфликт с другой стороны коры головного мозга. При этом существует опасность того, что ребенок остается много лет с этими двумя биологическими конфликтами в шизофренической конstellляции, потому что позже ничего не подозревающие родители и далее с коляской проходят мимо, например, работающей циркулярной пилы. Прежде всего в сельской местности циркулярная пила - это уже почти бытовой прибор...

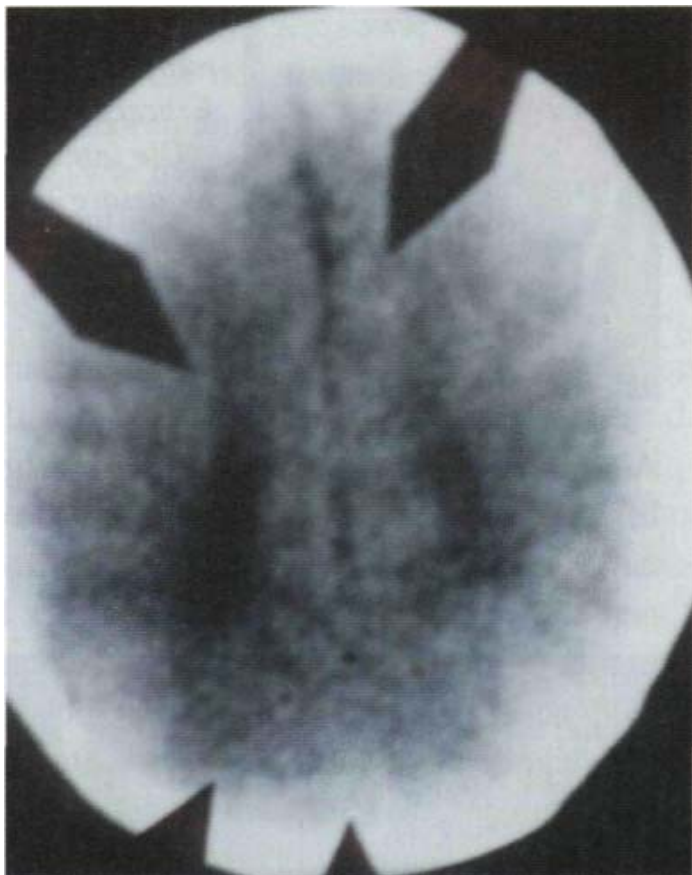
Наш мозг просто еще не имеет такого рода цивилизационных шумов в программе, а связывает их с опасностями, которые энграммируются⁸³ в нашей программе из-за нашего филогенетического приспособления.

5.2.3 Пример: Новорожденный с «конской» стопой и диабетом

Верхняя стрелка справа указывает на центр диабета очага Хамера. Прямо от него в дорзальном направлении расположен центр двигательного конфликта (для левой ноги).

Стрелка слева указывает на второй двигательный конфликт (для правой ноги и правой руки).

Нижние стрелки: Дополнительный диагноз конфликтов страха преследования.



Рядом расположен КТ-снимок головного мозга ребенка через несколько дней после рождения, который появился на свет с конской стопой слева. Это исходит от спастики левой ноги, следовательно от зависшего исцеления двигательного

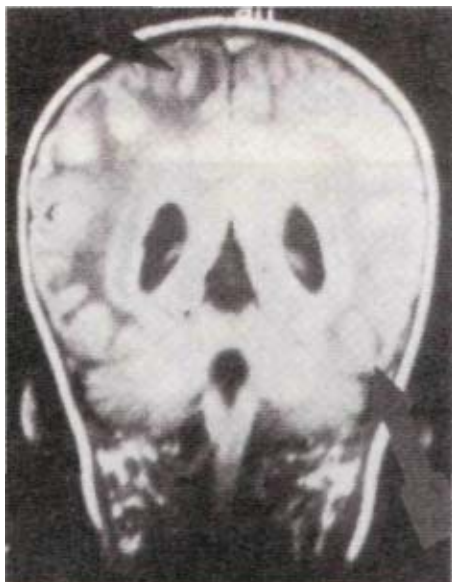
конфликта. Кроме того, ребенок пострадал еще от одного двигательного конфликта для рук и ног справа, а также диабетом. Он сопротивлялся и получил конфликт невозможности убежать, так как родители постоянно кричали друг на друга во время последней части беременности. Ребенок запаниковал и впал в шизофреническую конstellляцию.

⁸³Энграмма = память

Таким образом, в утробе матери он пережил не менее 3 конфликтов. После рождения конфликтные рецидивы состояли в том, что родители продолжали часто ссориться.

5.2.4 Пример: Смерть ребенка из-за повреждений в больнице

После прививки от столбняка и дифтерии младенец мужского пола правша в возрасте трех с половиной месяцев перенес двигательных конфликт с частичным параличом правой руки (конфликт невозможности что-то отворотить), а также конфликт неприятностей на территории с язвенной карциномой желудка. При вакцинации ребенок был закутан в полотенце...



Верхняя стрелка слева: Очаг Хамера для двигательного конфликта с частичным параличом правой руки, здесь как раз в решении.

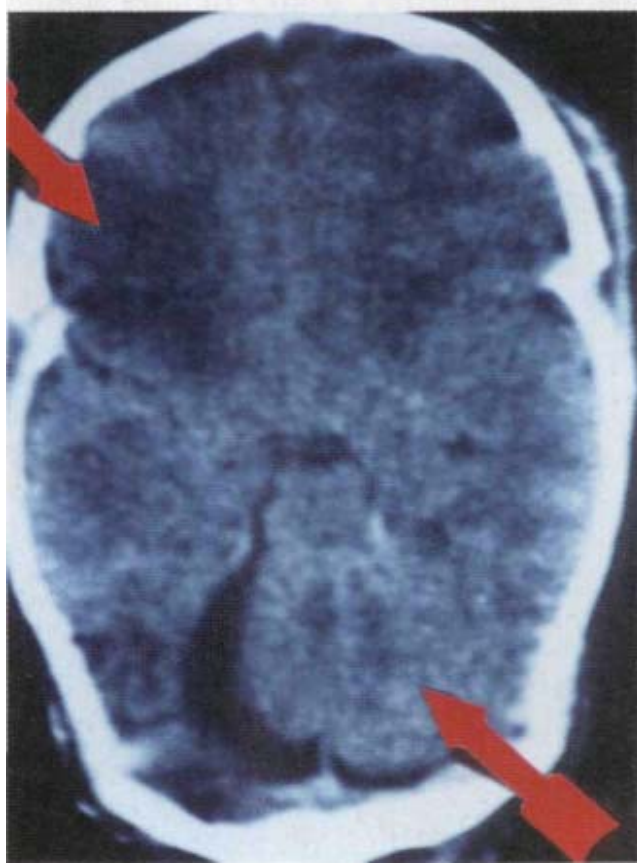
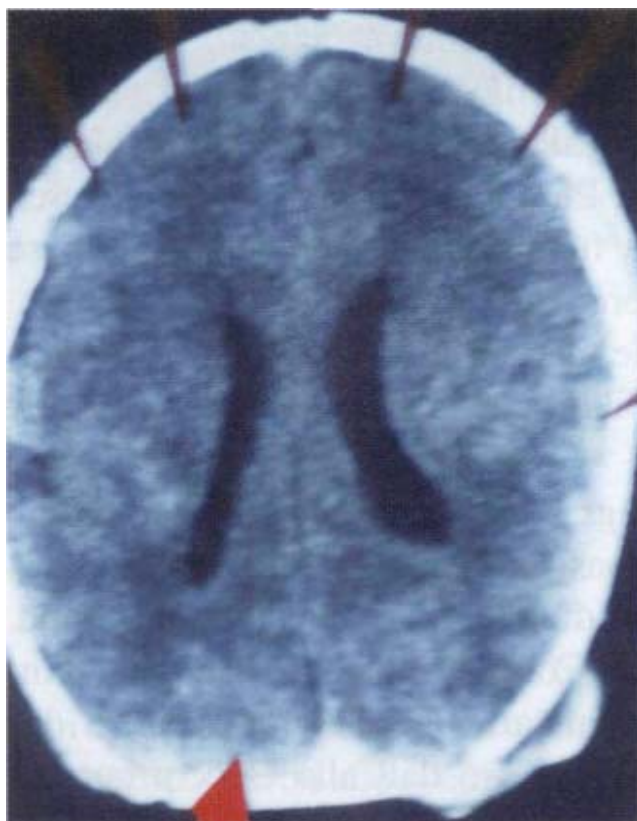
Нижняя стрелка справа: Очаг Хамера для конфликта неприятностей на территории с язвой желудка в фазе восстановления, что значит с кровавой рвотой. Интеранималистический язык картины мозга однозначен и красноречив: Я хочу высвободиться, я хочу к маме, прекратите меня мучить!

Когда конфликт разрешился, в фазе восстановления произошел двигательный эпилептический кризис. Ребенок был доставлен в больницу, где он попал естественным путем дополнительных медицинских мер, таких как шприцы, капельницы и т. д. в замкнутый круг дальнейших рецидивов. Между ними всегда происходили небольшие решения с двигательными эпилептическими кризами и эпилепсией желудка на пике PCL-фазы язвенной болезни желудка. В конце концов у ребенка развилась рецидивирующая «аллергия на врачей», которая переросла в серьезный ущерб от госпитализации. В конце концов, в мозге были обнаружены связанные с этим очаги Хамера, неправильно истолкованные официальной медициной как «опухоль мозга» и, против явной воли матери, сохранившей здравый смысл, однако, по решению суда лишенной родительских прав, предприняли операцию шунтирования на мозге. Надеялись на то, чтобы остановить постоянную рвоту кровью⁸⁴, что, однако, после операции стало ещё хуже, то есть могло стать еще хуже... Ребенок в конце концов умер в полтора года от кахексии.

⁸⁴Гематемезис = рвота кровью

5.2.5 Пример: Последствия тяжёлых родов

В этом случае речь пойдет о 6-дневном младенце мужского пола из Голландии, в котором также можно очень хорошо проследить интеранималистический язык нашего мозга. Предшествовали этому очень тяжелые роды, при которых ребенок застрял в родовом канале на 10 часов. При родах произошла серьезная гипоксия⁸⁵. При этом, очевидно, правша младенец пострадал от конфликта фронтального страха, территориального конфликта и конфликта неприятностей на территории (правое полушарие головного мозга), от конфликта страха преследования, еще от одного территориального конфликта слева периинсулярно, кроме того, от



конфликта таламуса, т. е. наиболее тяжелого конфликта личности с нарушением химических параметров, а также от серьезного конфликта потери в реле яичка справа для левого яичка. Все эти очаги рассматривались официальной медициной как опухоли головного мозга.

При рождении младенец находился, как видно, в шизофренической констелляции. Через 6 дней, однако, все конфликты уже разрешены, и все очаги в отёке.

Язык и страхи младенца мы можем понять только в том случае, если максимально точно реконструируем роды. Потому что только тогда мы сможем представить, в какой последовательности происходили конфликты. Так, как в этом примере, выглядят многие компьютерные томограммы мозга детей сразу после тяжелых родов. К счастью, мозг молод, черепные калоты очень эластичны, так что возможно хорошо справиться со всеми отёками.

Серия КТ головного мозга К. Р., рождённого 10.05.1990, КТ от 16.05.1990

Стрелки справа: конфликт фронтального страха, конфликт страха за территорию, территориальный конфликт и конфликт неприятностей на территории.

Стрелка слева: (женский) территориальный конфликт.

Интеранималистический биологический язык мозга однако очень однозначен: восстановление после страхов при родах!

Нижняя стрелка слева: очаг Хамера для конфликта страха преследования.

*Верхняя стрелка слева: очаг Хамера для (женского) территориального конфликта.
Нижняя стрелка справа: очаг Хамера для конфликта потери, левое яичко.*

6 Рак у растений или специальные биологические программы у растений

«Феномен Гергелифи»: лист лимонного деревца с конфигурацией стрелковой мишени как признаком очага Хамера. По-видимому, мозг у растения почти повсюду. Поэтому очаг Хамера - это одновременно очаг Хамера мозга и органа.



Студентка биологии Хельга Гергелифи вместе с автором книги на 1-м Международном Конгрессе по Новой Медицине в Биле, май 1999.



Молодой студентке биологии в Вене, Хельге Гергелифи, удалось великое открытие на лимонном деревце в своей комнате студенческого общежития: лист её лимонного деревца показывал очаг Хамера!

Наверное, очень многие люди уже видели что-то подобное, не задумываясь об этом. Однако студентка биологии знала Новую Медицину и сразу же подумала, что видит очень знакомое ей образование, а именно очаг Хамера, который она знала по изображениям компьютерной томографии как мозга, так и органов. Она отломала листок и показала своим профессорам ботаники в Вене. Они были довольно озадачены. Но один из них потрудился просмотреть ботаническую литературу по столь странному и в то же время столь ясному образованию. Через несколько дней Хельга Г. спросила его, к чему привели его исследования. Он считал, что это, должно быть, вирусное заражение.

Ну, профессор, возможно, нашел зерно истины. Если внимательно посмотреть на нижнюю часть листа лимонного деревца, то можно увидеть большую коричневую область, в которой был найден этот очаг Хамера в виде зеленых колец стрелковой мишени. Зеленое кольцо означает хлорофилл, означает обмен веществ, в этом случае оно находилось на большом участке пониженного обмена веществ, который был окрашен в коричневый цвет. Должно быть это было

начало фазы решения зоны стрелковой мишени с кольцами, которые еще до недавнего времени должны были быть конфликтно-активными, т. е. были с чёткими краями.

С конфликтолизом также наступает время активности микробов, предположим в этом случае, вирусов, которые восстановили бы лист. Это именно то, что здесь, похоже, имеет место. Метаболизм снова реактивируется в этих кольцах.

Конфликт? Деревце стояло одну ночь на сквозняке у открытой оконной щели. После перестановки растения (КЛ!) появилась эта конфигурация стрелковой мишени, которая заметна по зеленым кольцам, т. е. они раньше были вероятно невидимыми или их легко можно было не заметить, а именно бесцветными, но теперь они снова были зелеными.

С конфликтолизом, очевидно, ранее бесцветные кольца очага Хамера с чёткими краями могут снова стать зелеными. Таким образом, они снова тянут воду, производят обмен веществ, образуют хлорофилл и тем самым снова окрашивают в зеленый цвет ранее бесцветные кольца. Здесь происходила лишь кратковременная конфликтная деятельность. В результате процесс снижения метаболизма, по-видимому, был еще обратим. Таким образом, кольца стрелковой мишени очага Хамера могли снова окраситься в зеленый цвет в фазе восстановления.

Если бы конфликтная деятельность длилась дольше, то изменения в области очага Хамера вероятно, были бы необратимыми. Возможно тогда на месте очага Хамера образовалась бы дыра, скажем, по всему месту стрелковой мишени.

Тогда это означало бы, что эти микробы или вредители не разьедают (бесмысленно) листья, а они просто выполняют свою задачу, которую матушка-природа возложила на них в течение миллионов лет.

Одним махом это, казалось бы, столь незначительное открытие, сделанное юной студенткой в сентябре 1995 года, встало в центре или даже стало отправной точкой для огромного исследования, о котором у нас до сих пор даже не возникало вопроса, не говоря уже о какой-либо идее взаимосвязей.

Из предыдущих бактериологических исследований мы знаем, что в растениях также есть все микробы, грибы, бактерии и вирусы. Мы знаем из Новой Медицины, а именно из 4-го биологического закона природы, что микробы зависят или работают в зависимости от зародышевого листка, - с небольшими перехлёстами.

Но если принадлежат

- грибки - внутреннему зародышевому листку (энтодерма)
- бактерии - среднему зародышевому листку (мезодерма), и
- вирусы - наружному зародышевому листку (эктодерма),

тогда мы должны быть в состоянии найти эти три зародышевых листка даже у растений.

Зародышевые листки в ботанике не известны, хотя там тоже есть что-то вроде эмбрионального развития, например у таких растений, как лещина, грецкий орех, каштан и т. д.

Теперь мы даже можем целенаправленно искать:

- Части растений, обрабатываемые грибами, должны принадлежать внутреннему зародышевому листку.
- Части растений, «обрабатываемые» бактериями, должны принадлежать среднему зародышевому листку.
- Части, «обрабатываемые» вирусами, должны принадлежать внешнему зародышевому листку.

К этому с большой вероятностью должен был бы относиться и наш вышеприведенный лимонный лист.

По всей вероятности, 5 найденных биологических законов природы для специальных программ человека и животных - это 5 законов природы, которые применимы ко всем живым существам.

Следующий вопрос, конечно, сразу заключается в том, как понимать 5 биологических законов природы у растений. Если не все обманчиво, то этот 5-й биологический закон природы также - *mutatis mutandis* – является пятым ботаническим законом природы. Мы должны попытаться понять, какие специальные биологические программы протекают у растений, которые в соответствующей фазе восстановления разрушаются и восстанавливаются коллаборационирующими⁸⁶ в течение миллионов лет микробами, в любом случае обрабатываются разумным образом с момента конфликтолиза.

Следующим выводом в соответствии с законами природы Новой Медицины, если они являются таковыми, будет то, что растения также имеют конфликты с СДХ, то есть биологические конфликты, а затем активные фазы конфликта (СА-фазы) и фазы восстановления (PCL-фазы).

Следующим последовательным выводом из этого будет то, что растения имеют душу, с которой они, по аналогии с нами, реагируют психически, церебрально и органически. Отличием от нас было бы то, что растение не имеет головного мозга, и по-видимому, не нуждается в нем. Потому что все клетки растения связаны друг с другом, а также все мини-мозги (то есть клеточные ядра) растения, которые вместе составляют мозг органа. Такой мозг органа, в зависимости от размера растения, может иметь огромную мощность, о которой мы, вероятно, никогда не могли и мечтать до сих пор, как бы огромный, большой жесткий диск компьютера с невероятной производительностью.

Но вполне возможно также, что корни растений содержат особую часть мозга, что-то вроде второго мозга, который может соответствовать нашему головному мозгу. Это имело бы смысл, особенно там, где надземная часть растения полностью отмирает к зиме, и только корень остается живым. Там обязательно должен быть мозг растения - во всяком случае, зимой.

6.1 Развитие колец стрелковой мишени – ритм природы

После того, как студентка биологии Хельга Гергелифи в Вене обнаружила на своем лимонном деревце описанную в начале этой главы конфигурацию стрелковой мишени, и заподозрила в нем очаг Хамера, это возбудило все наше любопытство. Через несколько дней моя подруга во время совместной прогулки обнаружила кленовый лист с зеленым кольцом. Я был очень рад и удивлен, когда отовсюду нам навстречу попадались листья на всевозможных деревьях со стрелковыми мишенями и зелеными кольцами и во всех комбинациях.

Это было 25-го октября 1995 года. Уже примерно 10 дней стояло т. н. «бабье лето», т. е. летние температуры поздней осенью. Очевидно, механизм был следующий: в начале октября были уже холодные дни, даже кратковременные заморозки, листья, в зависимости от более или менее защищенного положения, пострадали «естественным СДХ» - как им приходится переживать каждую осень, чтобы сок вытекал из надземных частей и дерево не разрушалось морозом. Но вот наступило это «бабье лето», а это означало, что ещё раз произошло частичное разрешение конфликта. В этой PCL-фазе кольца стрелковой мишени листьев снова получили отёчность, снова происходит обмен веществ и, следовательно, образуется хлорофилл. И символом этого

⁸⁶коллаборация = сотрудничество с хозяином

повторного «внепланового» обмена веществ были широкие зеленые круги, возможно, даже целые зеленые места. Местами можно было различить зеленые кольца на внешних краях колец стрелковой мишени.

Я думаю, что мы – как бы просто это не выглядело потом - через «квинтэссенцию», т. е. 5-й биологический закон природы, наткнулись на след взаимосвязей большого годового ритма:

Осенью: растения получают у нас «естественный СДХ», а именно, специальную биологическую программу природы. За счет разумной симпатикотонии они сами «избавляются от воды», т. е. дерево теряет воду за счет испарений и отсутствия поставок воды из корней. Если бы оно этого не сделало, оно бы замерзло зимой насмерть. Но с небольшим количеством воды оно сможет пережить морозную фазу.

Весной: наступает КЛ (= конфликтолиз), мы можем опять же сказать: естественное разрешение конфликта специальной биологической программы природы: в ваготонной фазе отёчности растения и деревья тянут воду, потому что без воды обмен веществ невозможен. Есть ли у растений эпилептоидный криз, нам еще предстоит изучить. Возможно, после очень суровой зимы деревья погибнут в этом эпилептоидном кризисе, или, по крайней мере, часть из них. Надо бы действительно сейчас сделать соответствующие ботанические наблюдения.

Одно, я думаю, величайшее наблюдение нам удалось в последние дни:

Мы могли наблюдать, что *микробы* работают точно в кольцах этих стрелковых мишеней, то есть очагов Хамера, и выедают лист в форме отверстия - или пытаются восстановить его. Причина была бы очевидна, что даже у растений и деревьев микробы не имеют «функции убийцы», а только функцию очистки (для частей растений, управляемых древним мозгом) и функцию восстановления (для частей растений, управляемых большим мозгом).

При предполагаемой «вредности микробов» мы должны бы в действительности вернуться на одну ступень назад: растения не уничтожаются предполагаемыми «вредителями», а они очищаются только там, где их необходимо очистить, и восстанавливаются там, где их необходимо восстановить. Микробы и, возможно, даже так называемые «вредители», кажется, нормально работают только в рамках т. н. специальной биологической программы.

Это не означает, что мы не смогли предотвратить по своему невежеству, например, очищение части растения микробоцидами, так же, как мы не смогли предотвратить, что из-за истребления необоснованным и невежественным способом туберкулёзных микобактерий теперь нет возможности надлежащим образом в рамках специальной программы убирать изначально необходимые, но позже совершенно лишние опухоли желудочно-кишечного тракта. То, что желаемо для нас в качестве результата селекции или полезности, еще далеко не хорошо для растения!

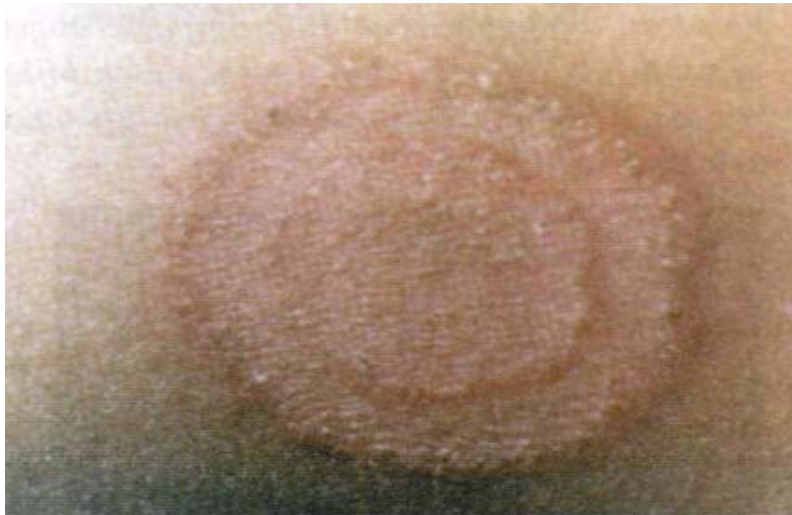Впервые мы должны включить *душу* растения во все биологические, а также садоводческие и крестьянские соображения. Эти растения, которые мы эксплуатируем, - это не вещи. Точно так же животные - это не вещи, чем церкви и «наука» считали их до сих пор. Нам нужны не только защитники животных и противники испытаний на животных, но и защитники растений и противники испытаний на растениях. Это требование на данный момент все еще кажется утопическим и полностью нереализуемым. Но одно только представление, то есть знание того, что животные и растения имеют такую же душу, как и мы, люди, заставляет нас стать ожесточенными противниками испытаний на животных и растениях, но совсем по другой причине, чем предыдущие защитники животных, чьи побуждения ценны против испытаний на животных, но у них было слишком мало аргументов. Они часто думали, что можно убить зверя, но при этом не мучить его.

Животные дают нам молоко, которые не нужны для их детёнышей, растения вполне могут дать нам людям - например, трава – свои листья, без того, чтобы при этом они должны умереть. Деревья могут дать нам свои плоды, которые им не нужны для размножения и т. д.

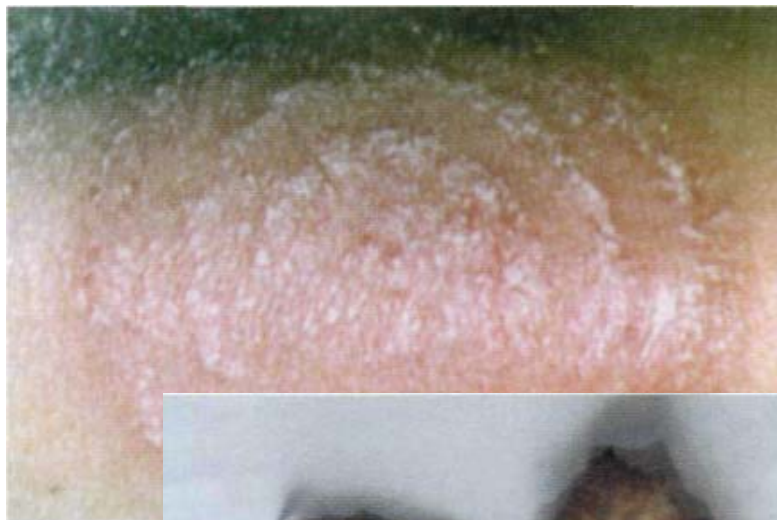НАСЛЕДИЕ НОВОЙ МЕДИЦИНЫ, ЧАСТЬ 2

Знание, что душа есть не только у людей, но и у животных и растений, наша иудейско-христианская религия до сих пор вообще не учитывала. Жестокое обращение с природой, обусловленное ветхозаветными великими религиями, привело к величайшему стихийному бедствию на земле. Бесконечно много видов животных и растений было истреблено исключительно потому, что нас научили рассматривать живые существа как вещи, которые можно сколько угодно мучить и эксплуатировать. Эти примитивные воззрения, не имеющие сочувствия для души животных и растений, за 2000 лет принесли бесконечное страдание всей земле и, следовательно, должны быть преодолены.

Это изображение не какого-нибудь листа, а фрагмента кожи человека. Оно показывает начало PCL-фазы очага нейродермита.



Рядом ещё одна фотография начала фазы восстановления человеческой кожи (увеличение). Позже круги невозможно будет распознать из-за глубоко красной экзантемы.



Вот как это выглядит, когда микробы обрабатывают такой очаг



НАСЛЕДИЕ НОВОЙ МЕДИЦИНЫ, ЧАСТЬ 2

Хамера на листе. В этом случае мы еще не знаем точно, какие микробы мы видим здесь, и которые кажутся белесым налётом. Интересно, однако, что они находятся в действительности исключительно в области очага Хамера. Поскольку мы пока не знаем ни типа микробов, ни сорта зародышевого листка, на котором они работают, мы тоже не знаем, то ли они как раз разлагают или еще разлагали, или же они как раз «восстанавливают». Последнее более вероятно.

Нижняя сторона кленового листа

Со всеми оговорками выглядит так, что лист продырявлен и опадает во время активной фазы. Но если СА-фаза длилась недолго и соответственно быстро сменяется фазой восстановления, разрушение ещё может быть остановлено, и ткань может быть ещё восстановлена микробами (вирусами?). Тогда мы видим типичные зеленые кольца как знак вернувшегося метаболизма.



Увеличенный фрагмент

Обратите внимание, что зеленое кольцо находится на желтой стороне листа. Желтый верх был видимо повернут к холоду или не так хорошо защищен. На ней произошёл конфликт, во всяком случае, больше, чем на зеленой стороне, на которой, однако, можно найти несколько очагов Хамера меньшего размера, также обработанных микробами.



На этом кленовом листе мы видим, с одной стороны, небольшие отверстия в местах бывших активных очагов Хамера. Стрелка указывает на место, которое находилось или стоит непосредственно перед этим - чтобы стать дырой. Но мы также видим очаги Хамера с активными стрелковыми кольцами, которые маргинально все еще могут быть

НАСЛЕДИЕ НОВОЙ МЕДИЦИНЫ, ЧАСТЬ 2

«спасены» и снова получили зеленое внешнее кольцо. Наконец, мы видим большое зеленое кольцо как признак большого очага Хамер, который,

Кленовый лист показывает все стадии

по-видимому, не так сильно затронут, так что его обмен

веществ снова мог быть активирован как знак восстановительного ремонта.

Рядом хорошо видны кольца стрелковой мишени внутри и маргинально возобновлённая окраска этого образования снаружи как признак PCL-фазы. В большой зелёной кольцевой структуре слева также внутри можно увидеть нежную структуру колец.



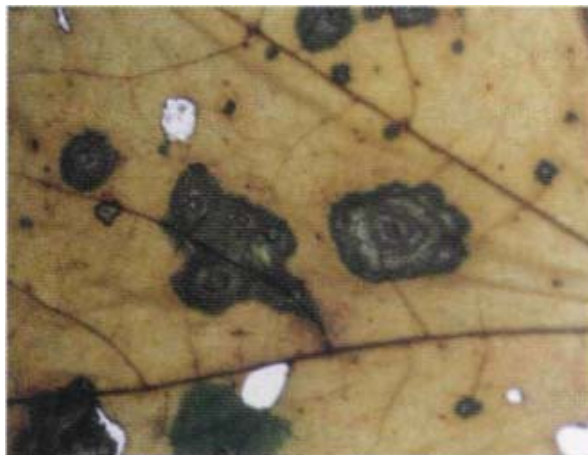Кленовый лист, на котором снова видны все стадии очага Хамера.



Увеличенный фрагмент того же листа. Хорошо видна структура стрелковой мишени. Снаружи область очага Хамера очевидно ещё возможно спасти, то есть реактивировать обмен веществ.

НАСЛЕДИЕ НОВОЙ МЕДИЦИНЫ, ЧАСТЬ 2

Опять же, увеличение предыдущего фрагмента: видно, что лист будет перфорирован в местах очагов Хамера, если быстро не наступит PCL-фаза и не возобновится метаболическая активность. Слева вверху в углу отчетливо начинающаяся активность обмена веществ. Мы ясно видим, что «зеленые пятна» могут состоять из метаболически активированной зоны нескольких очагов Хамера, но также из одного большого очага Хамера!



Странно, что эти кольца стрелковой мишени растений до сих пор, по-видимому, никогда не наблюдались или, во всяком случае, никогда не обращали на себя внимания, хотя их все же можно так хорошо видеть. Ботаникам казалось более важным микроскопически исследовать листья. При этом «не видели леса за деревьями».



Кленовый лист с особенно красивым очагом Хамера в PCL-фазе. Но уже есть дырки там, где процесс СА-фазы зашёл уже слишком далеко. Самое интересное на этом листе заключается в том, что левая сторона листа, по-видимому, была обращена к солнцу или лучше защищена от холода. С левой стороны возможны были реактивации метаболизма в виде очагов Хамера. Для правой стороны листа этого не было в достаточной

НАСЛЕДИЕ НОВОЙ МЕДИЦИНЫ, ЧАСТЬ 2

мере. Правая сторона кажется значительно более обесцвеченной, коричневой, стрелковые круги очага Хамера справа хотя еще и не вызвали эффекта перфорирования, но они также больше не способны к реактивации метаболической деятельности.

Кленовый лист, показывающий все разнообразные стадии или части фаз: Дыры из СА-фазы, «почти-дыры» ещё в СА-фазе, очаги Хамера с реактивированным метаболизмом в PCL-фазе.



Кленовый лист с разнообразными стадиями

Мы видим, что даже при состоявшейся перфорации в области очага Хамера если солнце дорит соответствующее тепло и ночи стоят тёплые, отдельные части листа с краю вполне могут попасть ещё раз в PCL-фазу, то есть их обмен веществ может быть реактивирован (середина/слева сверзу).



Увеличенный фрагмент предыдущего листа


Левая сторона листа была активно конфликтной, потому что она была



сильнее подвержена холоду или холодному ветру. Тем не менее, из-за того, что всего через два дня после этого наступило бабье лето (конец октября 1995 года), левая сторона могла быть ещё раз спасена, другими словами у неё мог быть восстановлен обмен веществ. На правой стороне листа также были меньшие активные очаги Хамера, которые теперь импонируют как глубокие темные пятна или кольца в PCL-фазе.

Мне кажется важным, что здесь речь идет о прерванном десяти теплыми днями и ночами в конце октября «осеннем процессе». Тем не менее, этот «процесс» может быть нормальным в районах, расположенных дальше на юг.

Кленовый лист

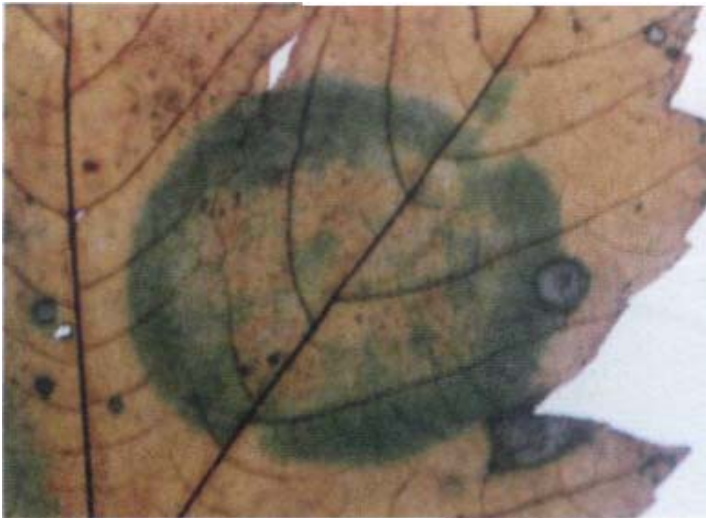


Этот кленовый лист не мог быть выразительнее: В холодную, ветреную октябрьскую ночь он стал желтым, т. е. он перенес активный биологический конфликт, специальная программа которого, как представляется, состоит в том, что жидкость из листьев и веток вытягивается для того, чтобы мороз не уничтожил растение. Стать желтым означает, по-видимому, иметь активный конфликт.

Но после двух дней холодов наступили упомянутые летние температуры. Это заставило дерево еще раз втянуть воду в лист и сделать метаболизм в невидимых до тех пор СА-кольцах, образуя хлорофилл и, тем самым, создавая эти зеленые кольца. В наших широтах нормальным случаем было бы то, что СА-фаза постоянно тянулась бы до весны. Тогда, конечно, мы не нашли бы такие кольца, не окрашенные в зеленый цвет. Потом весна, как мы говорим, начинает

НАСЛЕДИЕ НОВОЙ МЕДИЦИНЫ, ЧАСТЬ 2

сокодвижение, вода поднимается из корней и листья прорастают. Задумывались ли мы над тем, что в принципе это тот же процесс, что и PCL-явления в наших органах или мозге?



Очаги Хамера меньшего размера этого листа, по-видимому, уже были на грани «перфорации», снова восстановились в фазе восстановления. Несмотря на то, что фаза восстановления в конце концов была всего лишь 10-дневным интермеццо, дерево не могло знать об этом заранее. Оно увидело биологический шанс, еще раз активировать метаболизм.

Очаг Хамера кленового листа в сильном увеличении

Кленовый лист с центральным очагом Хамера в PCL-фазе (зелёное пятно).



Кленовый лист

Пальмовый лист с активным очагом Хамера. Пальмовое деревце в этот момент обдало морозом со сквозняком. Круги стрелковой мишени хорошо видны. Но остальной лист, похоже, остался

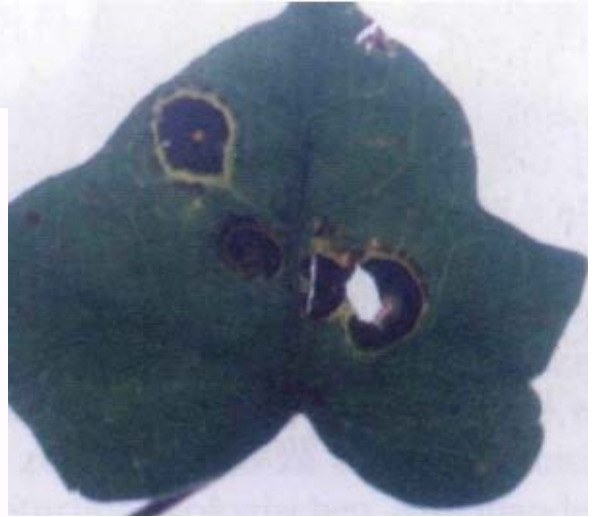

НАСЛЕДИЕ НОВОЙ МЕДИЦИНЫ, ЧАСТЬ 2


незатронутым. Возможно, воздействие холода заняло слишком много времени, дольше, чем необходимо для того, чтобы это место можно было бы починить. Однако альтерация также не была достаточно долгой для образования дыры в листе. Мы видим, что есть не только либо-либо, но и все переходы в рамках законов природы.

Здесь ударили три или четыре больших очага Хамера. Один очаг Хамера уже продырявлен, очаг Хамера слева как бы


Пальмовый лист



Efeublatt



Buchenblatt



секвестрирован, т. е. находится маргинально непосредственно перед «продырявливанием». Очень хорошо видны круги стрелковой мишени. Оставшийся лист, видимо, еще не сильно альтерирован.

Наше предыдущее представление о том, что эти отверстия возникают из-за микробов, во всяком случае, в описанных случаях, было ошибочным.

Лист плюща с двумя типичными очагами Хамера, в которых мы л Лист ясно видеть круги стрелковой мишени. Оба, похоже, секвестрируют. Ниже мы видим один уже продырявленный, то есть пробитый. Могут ли такие очаги Хамера восстановиться или СА-фаза уже слишком далеко продвинулась, мы не знаем.

Буковый лист, очаги Хамера которого все еще были способны к реактивации.

НАСЛЕДИЕ НОВОЙ МЕДИЦИНЫ, ЧАСТЬ 2

При этом микрофлора видимо, была благоприятнее. Если мы замечаем такие различия, мы смотрим на наши растения и деревья совершенно другими глазами. Они наши товарищи по жизни.

Буковый лист

Буковый лист, по которому можно хорошо изучать образование дырочек. Очаг Хамера на изображении справа уже был непосредственно перед образованием дырочки, но затем, очевидно, был снова метаболизм был снова активирован на краях (стрелка сверху) PCL-фазой. Очевидно, что при этом очень важна «микросреда».

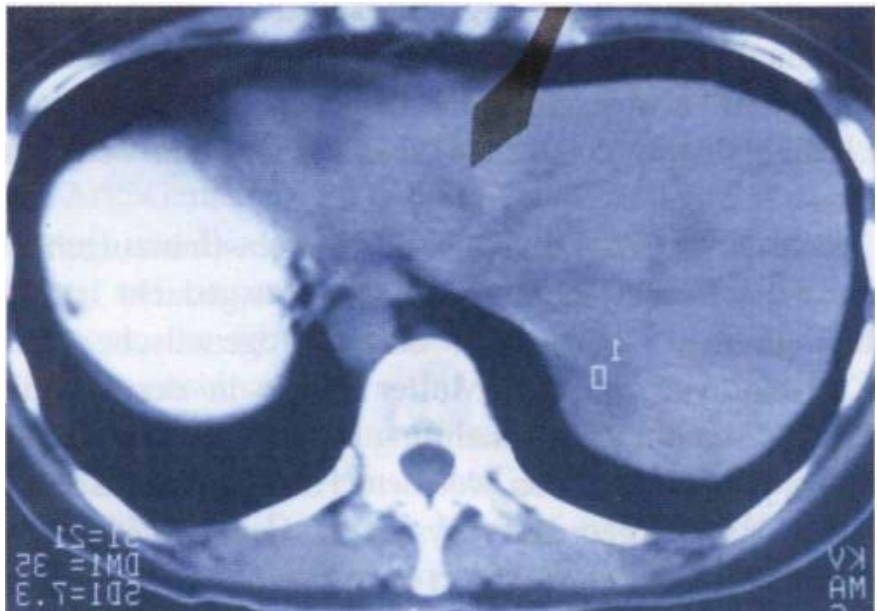
Продырявленный буковый лист

Лист бузины с очагом Хамера, который красиво показывает круги стрелковой мишени. В центре очаг Хамера, по-видимому, уже невозможно было спасти, но снаружи он был оживлен PCL-фазой.



Лист бузины

Для сравнения: мы видим активный очаг Хамера в печени, то есть, очаг Хамера органа. Такие круги стрелковой мишени особенно хорошо видны в начале конфликтной активности, то есть после СДХ. В последующем вдоль этих колец стрелковой мишени вырастают новые клетки,



КТ печени: Стрелковые мишени
в мозге органа

предназначенные не для продолжительного времени, а только на время активной фазы конфликта. После разрешения конфликта они, как известно, разрушаются туберкулезно.

Мы должны смотреть на наших друзей, растения, в будущем совсем по-другому - как на существа!

При всей жестокости, которая существует в природе, вероятно, ни растения, ни животные, ни люди никогда не могли быть так ослеплены, как мы за последние 2000 лет. Нас даже научили рассматривать наших собратьев животных только как вещи, - растения и подавно. Вершину глупости принесла нам наша т. н. цивилизация. Венцом цивилизации может стать только правительство «one-world» («единого мира») с замыслом тотального контроля над мышлением. Новая Медицина в этом духовном лунном ландшафте укажет путь к нашим интуитивным, индивидуальным способностям, к естественно-биологической взаимосвязи всего живого, которые мы потеряли. Но мы ещё не закончили нашу игру биологически-ботанических вопросов и ответов:

При условии, что 5 биологических законов природы в принципе также относятся и к растениям - что нам еще предстоит доказать, - то наши ботаники также впервые получат объяснение того, почему есть рак растений или некрозы у растений. Тогда рак растений должен быть вызван - конечно, как специальная биологическая программа природы! – «древним мозгом». Однако у растений мы видим только «компактный мозг», в котором, кроме того, мы вообще не можем различать принадлежность к древнему мозгу и принадлежность к большому мозгу.

Некоторым из моих читателей этот взгляд на нашу «биологически-ботаническую мастерскую» может показаться несколько головокружительным, но так нужно работать в биологической «криминалистике» Новой Медицины при наличии 5 биологических законов природы.

Посмотрите, какие увлекательные совпадения мы встречаем при всем разнообразии, которое придумала матушка-природа! Мы видим в 3-м биологическом законе природы, онтогенетической системе раков и их эквивалентов, что мать-природа в активной фазе конфликта (СА-фаза) может делать как размножение клеток путем митоза, так и уменьшение количества клеток, в зависимости от того, из какой части мозга эти специальные программы контролируются. Система более высокого уровня - это так называемый биологический смысл, который у органов, управляемых древним мозгом, состоит именно в размножении клеток, у органов, управляемых корой головного мозга, хотя и находясь в той же 1-й СА-фазе, напротив, в уменьшении клеток. Оба биологических процесса, хотя и, казалось бы, на органическом уровне диаметрально противоположны, в соответствии с 5-м биологическим законом природы аналогичным образом имеют смысл. И даже если органы, управляемые белым веществом головного мозга имеют биологический смысл в конце периода заживления (PCL-фаза) с размножением клеток, это является не противопоставлением, а вариантом, который позволила себе матушка-природа, но который всегда охватывается закономерностью 5-го биологического закона природы.

Если мы теперь попытаемся в историческом развитии найти связь между растительным миром и миром животных/людей, то прежде всего попытаемся применить наши 5 биологических законов природы из мира животных/людей к растительному миру, как показано выше. Такой подход изначально не что иное, как рабочая гипотеза.

Растение при этом, предположим, но это конечно не точно, - это «существо с одним мозгом», животное и человек же являются «существами с двумя мозгами», состоящими из головного мозга

и мозга органов. Биологическая необходимость второго мозга (головной мозг) могла возникнуть, например, из стремления индивида к большей мобильности. Большой вопрос, который уже занимал Дарвина, заключается в следующем: в какой момент растительный и животный мир разделились? Вероятно, что за несколько или много миллионов лет до того, как появились животные - хотя и очень примитивные, которые могли питаться этими растениями. С другой стороны, мы должны найти структуры строения растений у нас, если мы некоторое время ехали вместе на «поезде с растениями», аналогично, например, нашим рудиментарным жаберным дугам, которые показывают нам, что мы некоторый отрезок пути «плыли вместе» с водными животными.

Подобные совместные структуры, которые мы не поняли до сих пор, или они были очень общего характера, это: Общие так называемые органические основные строительные кирпичики из углерода, кислорода и водорода, азота и фосфатов и др., обмен веществ, размножение однополым или двуполым путём, короче такие явления, которые мы воспринимаем как признаки жизни. Но где наши пути разошлись?

В сущности, наши пути, должно быть, разошлись уже на одноклеточной стадии. Потому что у одноклеточного индивида есть «только» орган мозга, во всяком случае, сегодня мы так считаем. Новая Медицина с ее законами природы, возможно, поможет здесь. Для этого мы снова должны сделать небольшой экскурс в историю развития:

Мы знаем, что большое количество млекопитающих в Австралии пережило собственное «континентальное развитие» в относительно ранний для млекопитающих момент: сумчатые. Особенностью является то, что здесь возникали примерно те же виды, как и на других континентах (опоссумы, сумчатые волки и т. д.) - именно только с сумкой, в которой носят детёныша. Так что может быть – для начала рабочая гипотеза! - что существовала некая «программа творения», в которую входят и 5 биологических законов природы. Таким образом, у растений и животных/людей могут быть найдены аналоговые специальные программы, именно такие специальные биологические программы природы, какие они обнаружены для животных и человека.

Вся эта отрасль исследований стала возможной только с тех пор, как медицина стала естествознанием. Теперь мы не только можем нести естественнонаучные знания (например, типы органических соединений и т. д.) в медицину, но впервые мы можем биолого-медицинские законы природы нести в биологию. Закон природы - это закон природы, будь то биологический или медицинский, отныне не имеет значения, если обе области являются естественнонаучными.

Возможно, очень скоро нам придется попытаться понять душу дерева не только сентиментально, но и вполне реально, а также душу маленького цветочка и любого растения, даже если до сих пор его называли «сорняком» или «растением-вредителем». Мы должны начать с нового летоисчисления и тщательно переработать последние 2000 лет ослепления!

Я со всей скромностью подозреваю, что с 5 биологическими законами природы мы сделали такое великое открытие потому, что открыли 5 констант - может быть, их еще больше - которые везде оставались постоянными на протяжении всей эволюции, в то время как растительный и животный мир дифференцировался в богатое многообразие.

Таким образом, Новая Медицина - это первобытная медицина, естественнонаучная система, действительно охватывающая все живое, которая в то же время очень логически-последовательна, невероятно человечна или даже социально креативна, и в то же время, можно почти сказать, представляет собой естественную религию, которая одинаково применима ко всем живым существам.

В то время как почти все религиозные деятели всегда учили, что их Бог «преодолевают» законы природы и тем самым совершает чудеса, чудо в Новой Медицине с ее 5 биологическими законами природы состоит именно в том, что законы природы не нарушаются. Высшее совершенство состоит именно - как у греков древности в классическую эпоху - в прекрасной нормальности, уравновешенности, нетривиальности! Это не имеет ничего общего с идеализацией, например, жестокости в природе, но рождение и смерть включены в эти законы природы естественным образом.

7 Чудо мироздания

Учёных обычно считают более или менее ярко выраженными атеистами, потому что они не верят в Моисея, Иисуса или Мухаммеда. Они только, иногда по праву, боятся большого стада не критичных благочестивых верующих. Эти благочестивые могут доказать все с помощью любого библейского изречения при крайнем незнании того, при каких неясных обстоятельствах эти библейские изречения на самом деле произошли.

Подлинное чудо, однако, не отрицает ни один серьезный учёный естественных наук: чудо мироздания, можно сказать: чудо жизни. И когда мы называем творцом дыхания жизни Вседержителя Одина, на самом деле никому не нужно ни во что «верить». Такой отец всего сущего Бог Один (верховный Бог в германско-скандинавской мифологии) логичен сам по себе!

Теперь о чуде мироздания:

Нам, людям, матушка-природа разрешила подсмотреть 5 биологических законов природы. Мы также можем сказать: Отец всего сущего/мать всего сущего, бог/богиня «дыхания жизни» (= Один) позволили нам распознать эти 5 биологических законов природы.

С каких пор существуют эти 5 биологических законов природы? Плод, так называют нерожденного человека после 8-й недели беременности, может пострадать от биологических конфликтов, то есть может запускать специальные биологические программы, которые мы ранее называли заболеваниями.

Также эмбрион (плод в утробе матери до 8-й недели беременности) может пострадать от такого конфликта, и именно такого конфликтного содержания, каким, к примеру, позже может пострадать взрослый человек: Вначале архаическими, управляемыми древним мозгом биологическими конфликтами, далее с продолжающейся беременностью также мезодермальными, управляемыми белым веществом головного мозга и, наконец, эктодермальными биологическими конфликтами, управляемыми корой головного мозга. Для этого у нас есть много практических и подтвержденных примерами КТ мозга новорожденных.

После 1-го и 2-го деления клеток (т. е. на 4-клеточной стадии) клетки являются еще «тотипотентными», т. е. при разделении этих 4-х клеток друг от друга могут возникнуть 4 однояйцевых близнеца, или четверняшки. После этого начинает определяться функция клеток на будущее.

Если мы вернемся к оплодотворенной яйцеклетке, то, в принципе, вся информация для всех специальных программ, то есть для всех поведенческих шаблонов (см. поведенческие исследования) в случае специальных программ, должна храниться в одной яйцеклетке - предположительно в структуре ДНК и РНК (дезоксирибо-нуклеиновая кислота или рибонуклеиновая кислота), а также в структуре белковых аминокислот.

Если все люди и животные выполняют свои специальные программы в соответствии с этими 5 биологическими законами природы, то, совершенно ясно, что эта первая оплодотворенная яйцеклетка должна содержать как бы огромный жесткий диск нашего компьютера - нашего организма! Но многое говорит, кстати, и о том, что даже наши дифференцированные клетки органов каждая содержит весь объем информации всех специальных программ!

Первичная клетка существенно не отличается у растений и животных: у неё есть все типичные жизненные свойства, такие как обмен веществ, энергетический обмен, размножение, способность к наследованию и развитию, реакция на внешние раздражители, приспособляемость к внешней среде и целесообразность. Все они имеют белки (протеины) и нуклеиновые кислоты.

Если это так, то акт творения «матери-природы» состоял в создании этой первичной клетки, творение которой, должно быть, длилось многие миллионы лет. Чудо состоит кроме всего прочего предположительно в структуре ДНК и что мы, высоко дифференцированные живые существа, ориентированы до сих пор - на протяжении сотен миллионов лет - в частности, и на код 5-ти биологических законов природы, которые уже воплощены и сохранены в первичной клетке, конечно, еще не так дифференцировано во всех оттенках биологических конфликтов, но, как принципиальная основа, уже тогда существовавшая!

Этому чуду никто не должен верить, это доказуемо, очевидно и не отрицается ни одним умным человеком. Это чудо чудесно ясно!

Настоящим чудом мироздания я считаю то, что матушка-природа, по-видимому, уже в первичной клетке закончила всю свою концепцию на ближайшие сотни миллионов лет. Сколько сотен миллионов лет, возможно, потребовалось, чтобы совершить этот акт творения первичной клетки, до сих пор остается большой тайной. Вероятно, однако, что вся эволюция, которую мы описываем в наших учебниках, могла начаться только тогда, когда программа первичной клетки была доведена до совершенства. И даже вариации «первичной концепции», как я хочу назвать это творение, тоже, должно быть, были заранее спланированы.

Ибо ответвление от растения или с места развилки развития между животным/человеком с одной стороны и растения с другой стороны, вероятно, начинается уже с первичной клетки, по крайней мере с т. н. «стадии гастролы», в которой образуются 3 зародышевых листка. И это уже в конце 1-й недели беременности, то есть за неделю до того, как женщина узнает наверняка, что она беременна, или через неделю после зачатия. Ведь первая клетка растения и человека или животного ничем не отличается по своему биохимическому составу.

То, что первичная клетка содержит код развития живого существа, мы знали. Это уже великое чудо. Это означало бы, что практически закодирован архитектурный план дома. Но в то, что в одной клетке также запрограммированы и законы природы для специальных биологических программ, невозможно поверить. Поэтому то, что эти специальные программы, которые, должно быть, были предназначены для одноклеточных, до сих пор действительны для любого столь сложного живого существа, включая человека и еще более умных дельфинов, - это чудо

мироздания. Кроме того, вариации специальных программ, по крайней мере, в принципе, уже запрограммированы. Под вариациями я имею в виду, например, разное поведение клеток: размножение клеток и потеря клеток в активной фазе конфликта, отличающееся в зависимости от зародышевого листка.

Биологам и другим учёным естественных наук часто приходится слышать упреки в том, что они «неверующие», только потому, что им трудно или даже невозможно поверить в эти сотни догматов веры великих религий, которые все три происходят от иудаизма с его типичным догматизмом. Что биолог должен делать с понятием «первородного греха», которое в христианстве является центральным термином и «*conditio sine qua non*» (обязательное условие, букв. «то, без чего невозможно»), естественнонаучно не понять. Для христиан оно незаменимо, так как устанавливает эту «потребность в спасении», без которой нельзя было бы вступить в «религиозные отношения».

Тем не менее, истинный учёный, как правило, гораздо благочестивее в смысле благоговения перед чудом мироздания. И для него как раз – в отличии от христиан – не нарушение законов природы является тем, чем он восхищается и перед которым он ощущает благоговение, но именно то простое чудо, что в самой первичной клетке заложен такой великий план творения, который мы люди никогда не могли себе представить. Какая глупость думать, что Творец сначала сделал творение плохим, злым и грешным, чтобы сразу же запустить программу нужды в улучшении для своего сына в виде спасения от греховного творения. Это были религиозные заблуждения.

Отец богов Зевс, мать богов Гера или мать земли Гея у греков или отец всего сущего Бог Один, мать богов Фригга и другие, совершенно не мешают учёным в их восхищении и благоговении перед творением, ибо эти представления не требуют никаких догм. Они понимаются или мы понимаем их как божественный принцип этого чудесного творения. Ученому, например, не представляет сложности представить себе божественный исконный принцип *женским*, тем более, что женское начало в природе точно старше мужского. Если коротко: в греческом и германском понимании Бога, а также во многих религиях природы можно было бы говорить о *природном* понимании Бога.

Напротив, великие религии, возникшие на ветхозаветной основе, в высшей степени противоестественны. Хотя индоевропейское представление о Боге было еще вполне естественным, еще не знавшим разрыва между естественным расширением знания и верой в Бога, через зороастрийскую древнеперсидскую религию противопоставления между «добром» и «злом» наступило полное обрушение индоевропейского представления о Боге. Этим болеют наши религии и гуманитарные науки, а также медицина до сих пор. От этих ветхозаветных представлений, которые евреи заимствовали из древнеперсидской зороастрийской религии, не может вообще продолжаться развиваться, например, медицина, потому что наши исследователи как в бреду могут различать только между «доброкачественным» и «злокачественным» - чего в природе просто не существует. Что, скажите на милость, это чудо творения, - что в первичной клетке уже запрограммирована не только вся эволюция, но даже 5 законов природы Новой Медицины, - имело общего со злокачественностью или доброкачественностью? Новая Медицина также освободит нас от этих заблуждений и вернет нас к естественной религии, естественному пониманию Бога, или мы также говорим: к естественному пониманию матери-природы!

8 Из мастерской Новой Медицины: Трисомия 21, так наз. синдром Дауна или монголизм

В этой главе я хотел бы дать представление о своей «мастерской», то есть представление о важных, еще нерешенных медицинских проблемах и случаях, которые мне предложили рассмотреть. Для этого я выбрал следующее: речь идёт о маленькой дочери врача, которая любезно разрешила мне опубликовать свой случай вместе с фотографиями.

На семинаре в конце сентября 1998 года эта коллега подошла ко мне со своим мужем, который является органичным мастером, и их дочерью четырех с половиной лет и спросила не знаю ли я что-нибудь о «синдроме Дауна» или «монголизме» в связи с Новой Медициной, и могу ли я предложить какую-либо помощь.

Я ответил ей, что еще ничего точно не знаю по этому конкретному случаю, но раньше я долго работал в детской неврологии и детской психиатрии, поэтому принципиальная проблематика была мне известна. Я видел в рамках Новой Медицины очень много детей-инвалидов, которые, если выяснить проблему, т. е. подобрать правильный ключ, могли бы полностью выздороветь и даже выздоравливали. Я предложил ей провести совместные исследования в случае с её дочерью.

И мы это сделали, точнее ещё делаем. В этом случае проблема была тематизирована и взята в разработку в «мастерскую».

У человека в каждой клетке 2 x 23 хромосомы или 23 пары хромосом, за исключением зародышевых клеток в яичнике и сперматозоидов, где присутствует только один простой набор по 23 хромосомы. У мужчины есть непарная пара хромосом, X- и Y-хромосомы. У женщины две парные X-хромосомы.

«Синдром Дауна», как пишут учебники, имеют особенность, что в человеческой хромосоме № 21 обнаруживаются не две, а три хромосомы или, во всяком случае, обломки от неё. По данным специальной литературы, синдром (который означает только то, что несколько симптомов

происходят одновременно) встречается только у представителей белой расы. Причинно-следственная терапия до сих пор, согласно учебникам, невозможна!

Симптомами являются: задержка развития с умственной отсталостью, монголоидное лицо, монголоидный разрез глазных щелей, плоское лицо и затылок, излишняя подвижность пальцев, особенно мизинца, так наз. эпикантус⁸⁷, свисающие верхние веки, открытый рот, поперечная складка на ладонях, большое расстояние между большим пальцем и вторым пальцем ноги, нос-кнопка, дисплазия⁸⁸ ушной раковины, большой язык, снижение мышечного тонуса, короткие пальцы и косоглазие.

Все эти признаки встречаются в перечисленном порядке от 99% до 23% случаев с этим синдромом. Но трисомия⁸⁹, как называется такой синдром, не является однородной, а существует снова ряд подформ или вариаций, например, так называемые мозаичные трисомии, которая якобы присутствует здесь, в нашем случае, как предполагает мать. При такой трисомии часть клеток тела на 21-й хромосоме, как это бывает в нормальном случае, имеет только 2, другая часть клеток тела, напротив, имеет 3 хромосомы - или, во всяком случае, фрагменты третьей хромосомы.

⁸⁷Эпикантус (Epikanthus) = серповидная складка кожи на внутреннем краю верхнего века

⁸⁸дисплазия = деформация или неправильное развитие ткани или органа

⁸⁹Трисомия = геномная мутация, при которой хромосомы присутствуют в тройном варианте

Я не генетик⁹⁰, и не хочу им казаться, как и мать девочки, которая, будучи врачом, действительно интенсивно занималась основами этого синдрома, как любой может легко себе представить.

Интересно в этом случае то, что отец девочки знает Новую Медицину уже много лет. Мать девочки узнала о ней только тогда, когда она была уже на 7-м месяце беременности, когда они с отцом ребёнка переехали в общую квартиру. Ей было тогда 42 года.

Мать Анны работала до 7-го месяца в учреждении в одном большом и очень звукопроницаемом 10-этажном здании, в котором проводился ремонт. Она уже не знает точно, начались ли ремонтные работы уже с первого месяца беременности или только со второго. Во всяком случае, отбойными молотками и дрелью работали практически с утра до вечера. «Грохот был до мозга костей» - сообщила мать. Это была настоящая пытка, и у всех действительно всегда было только одно желание: убежать.

После этого она переехала к своему другу, отцу ребенка. Он унаследовал старую небольшую ферму и в качестве органного мастера устроил там мастерскую. Но нужно было вырубить с помощью бензопилы около сотни деревьев в течение следующих нескольких месяцев до родов, а также после них, чем мать Анны вместе со своим другом и занималась, чтобы больше света могло попасть в темное пространство двора. Конечно, она не думала о том, что это может быть нехорошо для ребенка в утробе матери, потому что для нее самой бензопила была чистейшим отдыхом после оглушительных отбойных молотков на прежнем месте работы. Как я уже сказал, даже после родов продолжали пилить еще несколько месяцев. Деревья должны были быть измельчены, например, для дров. Кроме того, в органной мастерской отца постоянно пилили.

Когда Анна родилась при домашних родах в назначенное время, она выглядела «как маленький китаец». Для матери как врача диагноз, вне всякого сомнения, был: «монголизм/синдром Дауна». Но отец утешительно сказал своей подавленной подруге: «Это не может быть последним словом, мы ещё посмотрим, не может ли Новая Медицина сказать что-то полезное по этому поводу!»

С тех пор родители искали возможность определить, не может ли здесь помочь Новая Медицина, хотя в книгах о Новой Медицине ничего не было о синдроме Дауна. Отец знал её много лет. Мать занималась этим только позже, но одновременно установила, что у её дочери «присутствовало типичное протекание», а также все симптомы, такие как свисающие верхние веки, открытый рот, большой язык, задержка развития, клинодактилия⁹¹. В возрасте одного года Анна не могла еще ползать или сидеть. Реанимация не требовалась, за Анной могла ухаживать ее мать.

В период с 8-го и до 18-го месяца жизни у Анны по ночам часто случались *ravor nocturnus* (ночные страхи), и часто при этом она мочилась в постель. Оглядываясь назад, мать подозревает, что это могли быть эпилептические припадки. Только с двух с четвертью лет Анна могла свободно бегать, хотя очень неуклюже и атактически⁹². Мать: «Это выглядит хуже, чем есть на самом деле». Даже сейчас ребенок все еще бегаёт очень неловко и атактично, потому что все еще существуют значительные частичные параличи мускулатуры ног.

Возможность привлечь Новую Медицину к совету появилась на семинаре в сентябре 1998 года. При столь однозначном диагнозе синдрома циркулярной пилы, матери, как ни странно, при таком термине сначала не пришла в голову работа отбойным молотком, также по случайности не была предоставлена КТ мозга. Тем не менее, мы полагали, что нашли ключ, который должен был точно подойти к замку.

⁹⁰Генетика = наука об основах и закономерностях наследственности

⁹¹клинодактилия = чрезмерная растяжимость пальцев

⁹²Атактический = неравномерный

Родители с этой минуты очень тщательно следили за тем, чтобы все более сильные звуки прекратились, особенно звуки механизмов с мотором. Очень взволнованная, мать позвонила однажды, когда ей задним числом пришло в голову дело с отбойным молотком.

Но ключ действительно подходил: в течение 12 недель Анна, к великой радости родителей, совершает стремительное навёрстывание развития к нормальности, которое раньше никто не считал возможным. Соседи, друзья и терапевты говорят родителям, что они больше не узнают ребенка. В то время как раньше она могла сложить только 1-2 слова, теперь она говорит целые предложения из 3 или даже 4 слов, и – теперь она понимает все намного лучше. Даже когда не видели Анну всего несколько дней, все замечали быстрый прогресс «развития», сообщает мать.

«Отчет мастерской» до сих пор можно было бы резюмировать так: было ясно, что ребенок уже в утробе матери должен был претерпеть по крайней мере один «конфликт циркулярной пилы». В ретроспективе матери также вспомнился «слуховой конфликт отбойного молотка», который длился 6 или 7 месяцев. Мать также сообщила, что при громких звуках, даже когда кричит кошка, Анна закрывает уши и, очевидно, испытывает дискомфорт или даже боль. Часто она даже кричит. Но до сих пор никто не понимал, как это можно классифицировать.

Мы знаем в Новой Медицине, что если у человека когда-либо появляется кортикальный слуховой конфликт справа- и слева-церебрально, он слышит голоса. Это происходит, если содержанием конфликта соответственно было что-то сказанное, например, произнесённое предложение, которое не хотелось слышать или невозможно было поверить своим ушам. Затем «голоса» обычно говорят друг с другом о чём-то, что всегда имеет отношение к этому предложению.


Но если речь идёт о таких звуках, как звук циркулярной пилы, пострадавшие совершенно невероятно чувствительны к шуму и часто испытывают при чуть более громких звуках или даже нормальных звуках затронутой частоты прямо-таки адскую «слуховую боль». Звук причиняет сильную боль, поэтому пациенты часто кричат от боли. Так должно было быть и у Анны.

Вот к таким результатам мы пришли к концу семинара. И разумеется, было хорошо, эту констелляцию их слуховых конфликтов, из которых по крайней мере один слуховой конфликт должен быть т. наз. конфликтом циркулярной пилы, выключить. Это требовало от родителей многого, потому что отец Анны, как органичный строитель по профессии, постоянно пилил в своей мастерской. Казалось также, что констелляция не могла продолжаться непрерывно, потому что Анна не находилась на стадии развития новорожденного, хотя очень мало могла говорить и понимать. Таким образом, если синдром Дауна был связан с биологическими конфликтами, должны были быть временные, однако более короткие периоды разрешения конфликтов, которые допустили остановку развития ребенка на возрасте 1-1 ½ лет.

Что еще ожидало нас на компьютерной томографии мозга? Должны ли клинодактилия и частичный паралич ног также быть следствием биологических конфликтов? Родители за день до семинара уже изготовили КТ головного мозга Анны, но на семинаре снимка еще не было. Поэтому в конце ноября они прислали его одновременно с хорошей новостью, что Анна развивается «на радость, особенно в области языка». По телефону мать говорила, что люди обращаются к ней на улице и спрашивают, откуда такая удивительная позитивная перемена в Анне.

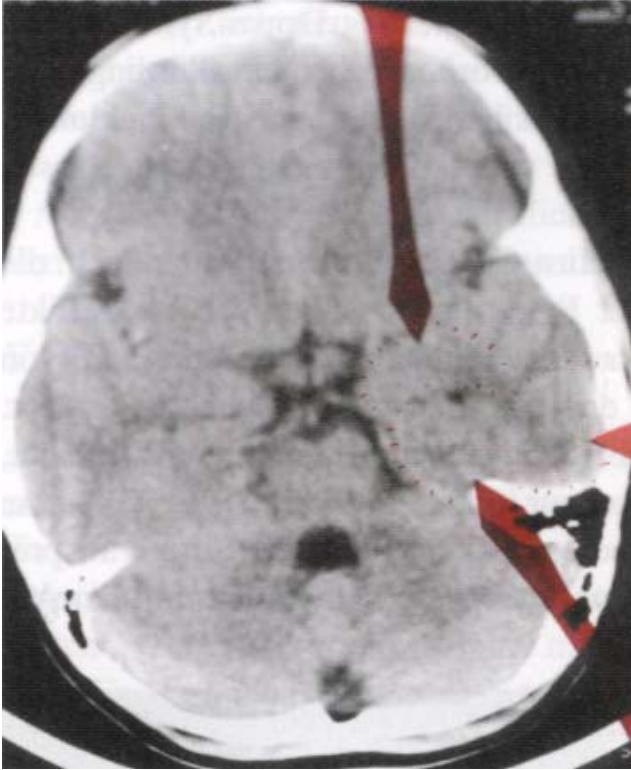Фото от 26.09.1998:

Анна левша. Типичное лицо ребёнка четырех с половиной лет с синдромом Дауна. Отставание в развитии от 3 до 3 1/2 лет, открытый рот, большой язык, легкая экзотропия (расходящееся косоглазие) с направляющей правого глаза. Чрезмерной растяжимости пальцев, конечно, не видно, она справа немного сильнее, чем слева. Походка спотыкающаяся и неуправляемая, ребенок часто падает, частичный паралич ног. Синдром Дауна считается практически не поддающимся терапии в официальной медицине, за исключением отдельных, чисто симптоматических успехов при тренировках. Это, конечно, было неправильно. Совершенно очевидно, что синдром Дауна – это «просто» сходство симптоматики у одинаковых или сходных констелляций древнего мозга и большого мозга, возникающих и протекающих в соответствии с 5



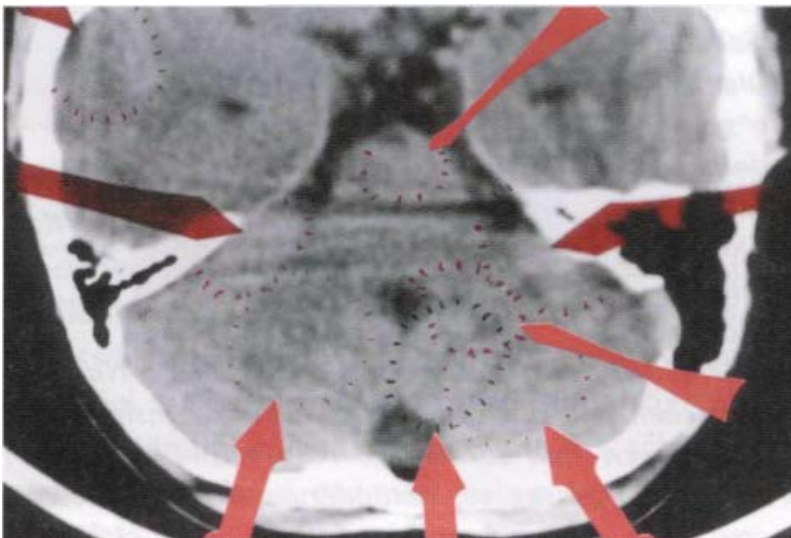
законами природы Новой Медицины, чего мы до сих пор не знали. Эти констелляции полностью или частично в своей комбинации также отвечают за, в принципе, временное изменение хромосомы 21.

КТ головного мозга от 25.09.1998: Мы видим на этом снимке в правой средней черепной



ямке (стрелка от дорзально снизу и от фронтально сверху) два активных слуховых конфликта, рядом с ним еще один, вероятно не совсем активный в реле для тройничного нерва левого лица. Один из двух кортикальных слуховых конфликтов мы можем смело отнести к конфликту циркулярной пилы, только мы не знаем, какой из них. Другой очаг Хамера мы можем с некоторым правом отнести к отцу, а также конфликт лица к левой стороне лица (левша = сторона партнера!), потому что ребенок, очень привязанный к отцу, сто раз на дню спрашивает, как сообщает мать, о своем отце, когда тот уезжает на несколько недель, чтобы починить или построить орган. Оба очага Хамера возможно не случайно находятся вместе,

частично переходя друг в друга, потому что циркулярная пила всегда имела отношение к голосу отца для ребенка в утробе матери: один звук, который она любила слышать, но часто долго не могла слышать (разлука с отцом = партнером), другой звук, который был ей очень неприятен, а именно звук циркулярной пилы. Вы увидите позже, дорогие читатели, что педантичное «разделение» конфликтов друг от друга, очагов в мозге и диагнозов в органах – это не причуда с моей стороны, потому что – «перед терапией боги поставили диагноз», это старая медицинская поговорка, выведенная из греческого «перед радостью боги поставили пот».



На этом снимке КТ головного мозга из немного более глубокого среза, чем предыдущий, мы видим различные очаги Хамера. Во-первых, в левой средней черепной ямке (стрелка в левом верхнем углу) мы также обнаруживаем еще слабо активный слуховой конфликт. Должно быть, это был оглушительный удар отбойного молотка, который имел отношение

только к матери и даже дошел у нее до мозга костей.

Конфликты/очаги Хамера в ствольном мозге мы, вероятно, все еще можем отнести к внутриутробной фазе: мы видим очаг в акустическом реле справа, который также можно назвать акустической невриномой, в соответствии с конфликтом отсутствия ожидаемой

НАСЛЕДИЕ НОВОЙ МЕДИЦИНЫ, ЧАСТЬ 2

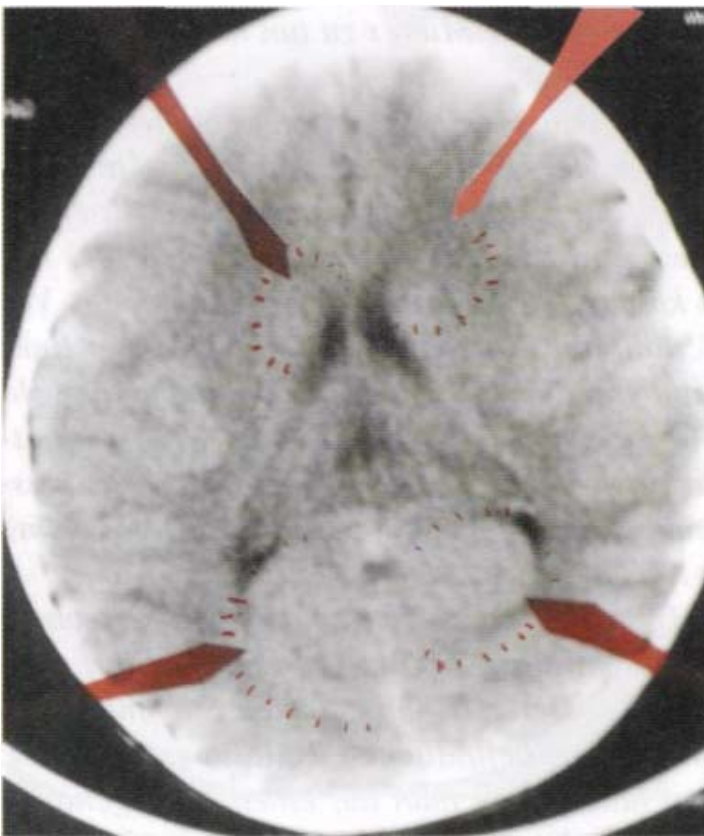информации. Органически это соответствует слизистой оболочке правого среднего уха. Это может быть ожидание голоса отца (2-я верхняя стрелка справа), в то время как невриному слухового нерва слева (2-я верхняя стрелка слева) соответствующей слизистой левого среднего уха, вероятно, явно нужно отнести к грохоту циркулярной пилы, от которого ребенок уже в утробе матери и позже все еще хотел «избавиться». Правая невринома слухового нерва (= очаг Хамера для слизистой среднего уха справа), по-видимому, в настоящее время в решении или в который раз снова в решении, невринома слухового нерва слева снова активна.

Верхняя правая стрелка показывает очаг Хамера для собирательных трубок (канальцев) правой почки. Этот очаг соответствует конфликту беженца с ощущением оставленности одной-единёшенькой с карциномой собирательной трубки. Очаг Хамера в вентральном стволе мозга (3-я верхняя стрелка справа) показывает находящийся в решении конфликт страха смерти. Так как ребенок часто потел по ночам, может обнаружиться на очень точных КТ грудной клетки, возможно, небольшие каверны как остатки прошлого или хронически рецидивирующего туберкулёза лёгких. Этот очаг Хамера перекрывается в PCL-фазе, который немного сжимает 4-й желудочек справа, старым, вероятно, во многом зажившим очагом Хамера для левой плевральной и брюшной полостей (4-я верхняя стрелка справа) и одним, очерченным чёрным пунктиром, очагом Хамера для левого перикарда, который в очередной раз в решении, и также сжимает 4-й желудочек с дорсальной стороны. Наконец, мы еще находим большой слабо активный очаг Хамера для правой брюшины и правой плевры.

Итак, у ребенка с большой вероятностью, кроме кортикальной констелляции головного мозга (слуховые конфликты), для которых существуют клинические отправные точки, есть всегда более или менее продолжительная констелляция ствола мозга (акустическая невринома и т. д.), а также констелляция мозжечка. Позже, когда «ключ» найден, по успехам часто можно увидеть, что догадки были правильны.

Это не освобождает нас от того, чтобы мы, как «прилежные ремесленники», сначала не перечислили все конфликты. Потому что впереди ещё большие вопросы:

1. Какие конфликты ребенок перенес уже в утробе матери, что он выглядел «как маленький китаец»?

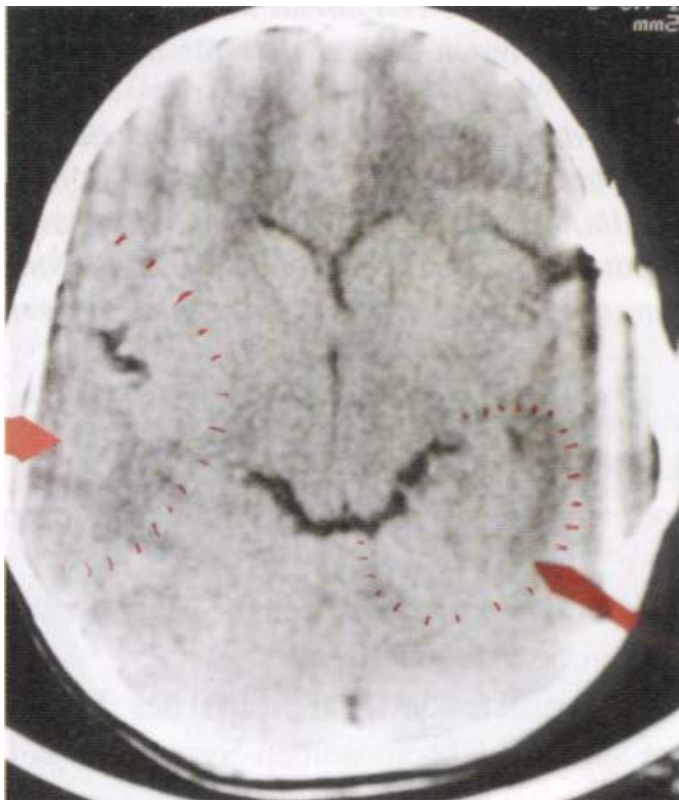

2. Какие конфликты мы должны рассматривать как конфликты последствий, которые мы по биологическому содержанию знаем, а по реальному нет?
3. Как эти Биологические Конфликты могли бы объяснить внешние проявления синдрома Дауна, в частности, симптоматику хромосомы?

Мы видим здесь две верхние стрелки, указывающие на мышечное реле или очаг Хамера (не двигательное реле коры головного мозга, а реле мышц кисти и пальцев белого вещества).

Очаг Хамера слева для правой руки (партнер = рука отца), конечно, все еще активен. Правый очаг Хамера для левой (материнской) руки также, по-видимому, все еще активен или снова активен. Следует ли из этого чрезмерная растяжимость пальцев, что сгибатели пальцев частично парализованы?

Нижние две стрелки указывают на очаги Хамера в реле яичников, оба из которых были в решении, но в правом (конфликт потери из-за отца), похоже, снова произошла активность. Действительно, отец - после нескольких месяцев без заказов - за неделю до этих записей снова уезжал на несколько недель на ремонт органа, и Анна, как уже упоминалось, по сто раз на дню спрашивала о нем.

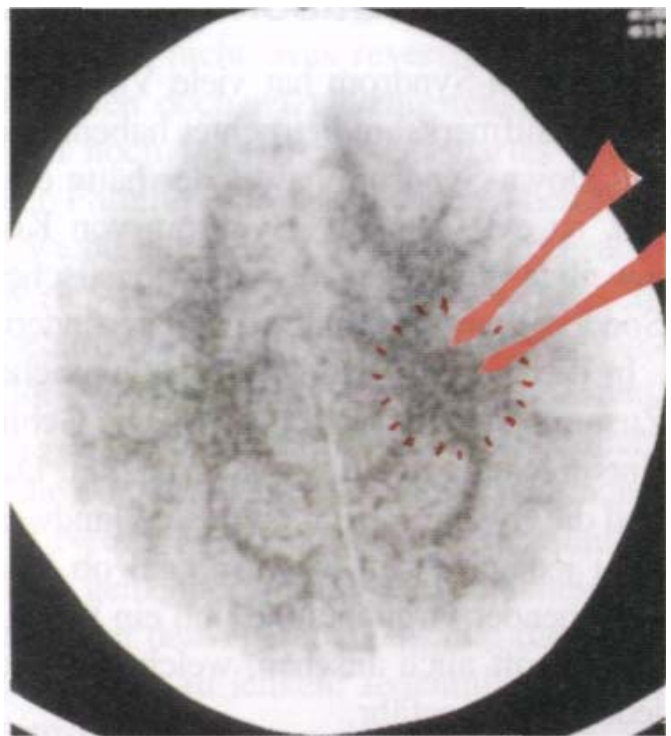


Стрелка справа указывает на очаг Хамера в PCL-фазе с сильным отёком, в соответствии с разрешенным конфликтом кровотечения и травмы, на органическом уровне соответствует спленомегалии (увеличение селезенки). Мы видим отчетливое смещение правой стороны cisterna ambiens к центру. Действительно, Анна часто разбивала нос при падении и имела сильное носовое кровотечение, которое длилось с каждым разом все дольше, потому что Анна при этом убийственно кричала.

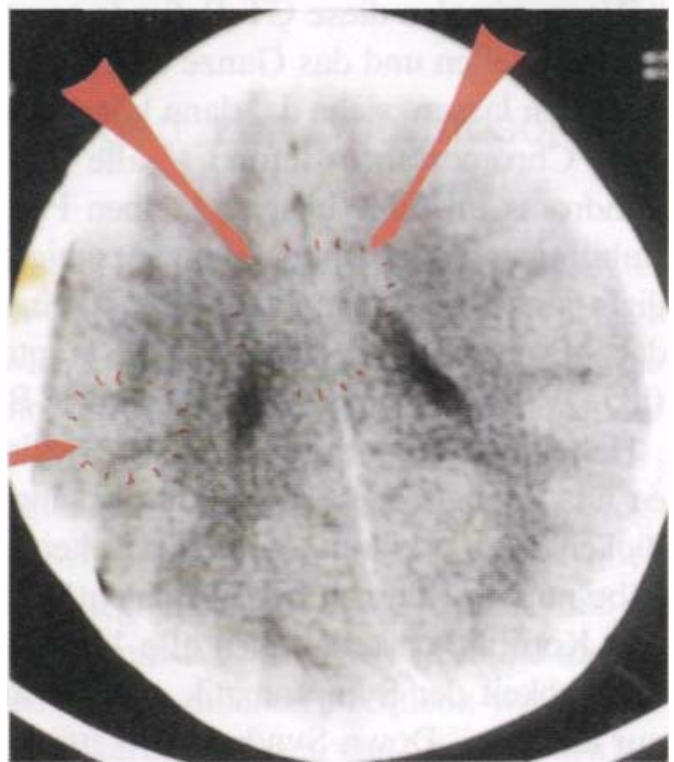
Левая стрелка указывает на очаг Хамера в области прямой кишки, соответственно конфликту идентичности, которым левша может пострадать на этой

стороне мозга только как вторым конфликтом, который тогда вызывает констелляцию. Тот же очаг, который протянулся еще выше, мы снова видим на последующем после следующего изображении. Вниз этот очаг доходит до средней черепной ямки (слуховой конфликт). Из этого обычно вытекает, что конфликт идентичности не только связан с конфликтом слуха, но, по-видимому, возник вместе с ним. Ребенок - возможно, уже в утробе матери - потерял чувство своей идентичности, услышав невыносимые удары отбойного молотка. Таким образом, он был наполовину или полностью, либо в биоманиакальной, либо в биодепрессивной констелляции, что также может меняться друг с другом.

Справа на снимке мы видим два рядом стоящих очага Хамера, относящихся к левому 8-9-му ребру, что в свою очередь соответствует обрушению самооценки: «Там я мало на что способен». По крайней мере, расположенный вентрально все еще активен, другой может быть в разрешении.



На этом снимке мы ясно видим (верхние обе стрелки) большой центральный двигательный конфликт, касающийся паралича обеих ног, который, однако, очевидно (опять?) находится в решении. Анна до года не могла ни ползать, ни сидеть, была явно парализована. Однако моторика все больше улучшается. Анна, правда, еще много спотыкается, идет



неровно, атактически и неуправляемо, но теперь, раз лучше, раз хуже, она может, хоть и с трудом, ходить.

Левая нижняя стрелка снова указывает на конфликт идентичности. Он, очевидно, все еще активен. Он, по-видимому, почти доходит до сенсорного центра коры верха, что дополнительно берёт во внимание всю «прядь» с содержанием конфликта разлуки ребенка/матери. На нашем биологическом языке мозга это читалось бы так: слушая невыносимые, доходящие до мозга костей звуки отбойного молотка, она боялась быть разлученной с матерью и переживала конфликт идентичности, который все еще активен сегодня. На органическом уровне этому конфликту в принципе соответствовали бы язвы в молочных протоках правой груди ребенка.

8.1 Теоретические соображения

Синдром Дауна имеет множество вариантов, что, при внимательном рассмотрении наших КТ-снимков головного мозга, мы также ожидали, при условии, что синдром Дауна имеет или имел нечто общее с биологическими конфликтами, и возможно является просто «синдромом конфликтов и констелляций». Конкретное время, когда возникли эти онтогенетические, внутриутробные специальные программы, еще нужно отдельно уточнять.

В Новой Медицине существуют простые законы и правила и простые взаимосвязи между психикой, мозгом и органами, а именно прямое соответствие и синхронность. Знание этих эквивалентов и синхронности – это наши инструменты.

Каждому очагу Хамера в мозге, будь то в СА-фазе или PCL-фазе, принадлежит соответствующий диагноз органа и психический диагноз. Мы также часто можем видеть по нашим очагам Хамера, какое развитие они проделали до этих пор, во всяком случае, примерно.

Таким образом, если мы эти результаты КТ с «контекстом» сопоставим с диагнозами органов и пропустим все это через фильтр скрупулезной истории болезни, вот тогда – для начала без хромосомного диагноза – мы сможем хорошо объяснить все результаты и симптомы синдрома Дауна в случае нашей маленькой пациентки! Естественно, с помощью истории развития, но это настолько само собой разумеется в Новой Медицине, что больше не нуждается в особом упоминании. Это означает, что мы также должны принять во внимание симптомы конфликтов во время беременности!

Теперь мы объяснили этот синдром Дауна? Пока нет! Но если нам удастся, например, объяснить 10 случаев монголизма таким образом, когерентно без пробелов, тогда не будет больше «синдрома Дауна», а только в рамках нормального распыления разного рода конфликтов и конфликтных констелляций каждые 100 или 500 раз существовало бы некоторое внешнее сходство симптоматики – не что иное утверждает, собственно этот т. н. «синдром Дауна».

Так будет ли это просто спор «по пустякам», который мы здесь ведем, спор об обозначениях и определениях? О нет, эта новая точка зрения имела бы огромные последствия! Потому что мы знаем, как можно справляться с биологическими конфликтами.

Я не настолько самонадеян и не являюсь мечтателем от медицины. За свои 40 лет работы врачом я видел сотни таких бедных детей с синдромом Дауна и трисомией всех видов, чтобы я мог бы предположить, что теперь можно легко вылечить монголоидного ребенка таким образом, чтобы он снова стал в значительной степени нормальным. Для этого и нужна семья, особенно

мать и т. д. Конечно, мы также не знаем еще, что обратимо и что больше не будет обратимым. Но теперь мы, по крайней мере, знаем, где атаковать, даже если это все еще очень тяжелая работа, вместе с семьей и помогающими терапевтами вернуть такого маленького человека на правильный курс. С одной стороны, это часто кажется невозможным при стольких конфликтах, с другой стороны, вполне обоснованная надежда на то, что теперь есть реальная *причинная* помощь, высвобождает у родственников невиданные силы, которые, пока был такой убийственный прогноз «неизлечимый», раньше невозможно было представить. Когда родственники, лучшим образом проконсультированные «мастером» Новой Медицины, только узнают, в каком направлении нужно работать, то их, скорее от невероятной инициативности вряд ли возможно будет удержать. Тогда дело терапевта будет заключаться в том, чтобы направить все эти благонамеренные инициативы в правильное русло. Во всяком случае, безысходности уже нет!

8.1.1 Теоретические соображения об изменении хромосом

Если в нашей психике возникает биологический конфликт и запускается специальная биологическая программа, то синхронно в мозге и органе происходит нечто соответствующее. Это мы уже знаем точно. Но что, собственно, происходит на органе? Рак, или эквивалент рака, или некроз... Мы знаем, что существует так наз. мозг органа, в котором, по-видимому, с одинаковой частотой с головным мозгом вибрируют кольцевые волны, потому что мы видим очаги Хамера и на органе, если он компактный. Что есть вероятнее, чем предположить, что это маленькие клеточные мозги с их хромосомами и генами заставляют мозг органа вибрировать с той же частотой, что и очаги Хамера в головном мозге? Клеточные ядра ведь образуют мозг органа!

Ведь мы давно знаем, что, например, аденоидные раковые клетки молочных желез, которые предназначены лишь для одноразового использования, генетически немного отличаются, чем т. наз. автохтонные клетки молочной железы, которые остаются после туберкулеза в PCL-фазе, в то время как раковые клетки створаживаются и выводятся из организма. Это, по-видимому, та особенность, по которой наши помощники, микробы, в данном случае микобактерии распознают, какие клетки они должны очистить, а какие ни в коем случае не должны трогать.

Значит, хромосомы изменены. Строго говоря, они изменяются при каждом раке. Было бы возможно (рабочая гипотеза!), что они изменяются двояко. Мы только что обсудили одну возможность. Другой возможностью было бы то, что клеточные ядра организма, которые все взаимосвязаны друг с другом, с помощью хромосомного изменения «знают», что происходит в остальном организме. Это представление отнюдь не диковинно, сегодня предполагается, что хромосомы не являются просто неизменным «наследственным пакетом», но сами постоянно участвуют в метаболизме организма, то есть постоянно меняются в определенных рамках.

С такой обоснованной позицией остаётся всего лишь крошечный шаг до синдрома Дауна, при котором ничего другого не происходит, как изменение хромосом (на хромосоме 21). Проверка на деле будет заключаться в том, исчезнет ли снова трисомия (или дробная трисомия), когда биологические конфликты будут разрешены. Я надеюсь, что это так. В обычной медицине тогда стали бы говорить о предшествующем ошибочном диагнозе. Дети тогда просто восстанавливали бы здоровье, возможно, хромосомное.

До сих пор генетики полагали, что «авария», должно быть, происходит при самом первом делении клеток, потому что мать слишком стара. Конечно, теоретически сама гаплоидная⁹³

яйцеклетка (или спермии), возможно, уже пострадала от конфликта, например, от грохота отбойного молотка или другого, до или во время зачатия или объединения яйцеклетки и сперматозоида. Это было чисто гипотетическое предположение, но для этого нет настоящей причины. Правда, теоретически так могло бы быть и в нашем случае, но, очевидно, как показывает ход дела, это не так. То, что матери статистически «слишком стары», - это факт. Но это также могло бы означать, что у молодой матери немедленно начался бы выкидыш ребенка с несколькими конфликтами, в то время как у «слишком старой» матери, возможно, это происходит статистически реже.

⁹³гаплоидный = набор хромосом, в котором каждая хромосома присутствует только один раз

8.2 Терапия синдрома Дауна

Ученому присуща скромность. Поэтому мы остерегаемся говорить, что можем вылечить синдром Дауна, тем более что это могут сделать только сами пациенты и, в лучшем случае, его родители и родственники. Но мы можем сказать, что в принципе мы узнаём во внешних проявлениях, которые мы видим при синдроме Дауна, обычные специальные биологические программы и знаем как с этим справиться, т. е. необходимо эти специальные программы довести до PCL-фазы. Тогда в каждом отдельном случае можно было бы достигнуть нормализации, то есть исцеление синдрома Дауна. Как я уже сказал: с очень большой мотивацией, очень большой транспирацией и некоторым вдохновением. К нашему огромному изумлению, реальная терапия часто намного проще, чем предполагали бы длинные теоретические рассуждения, во всяком случае, тогда, когда мы найдем ключ и сможем открыть дверь.

В нашем случае у нас сразу же - еще без предоставления КТ мозга – была найдена «фиксированная точка», которая была клинически неоспорима: синдром циркулярной пилы. Ребенок настолько чувствительный к шуму, что при каждом более громком звуке циркулярки или бензопилы, с которыми родители вместе рубили много деревьев в течение последних 3 месяцев, то, скорее всего, у него должен быть не только слуховой конфликт, но и активные очаги Хамера с каждой стороны мозга. И в этом контексте наиболее вероятной причиной является именно так называемый синдром циркулярной пилы, который был позже дополнен знанием еще более раннего и гораздо худшего звука отбойного молотка, который доходил «до мозга костей» не только матери, но и ребёнку в утробе.

Ну, где-то всегда надо начинать. А так как в медицине нам нельзя терять время, то в нашем случае ничего не говорило против исключения этих неприятных звуков, что сразу же имело прорывной успех. Именно в таких случаях обычно не ошибешься, если сначала пойдёшь по разведанным!, т. е. относительно безопасным путям.

Второй этап начался у нас с выводов, которые мы получили из КТ головного мозга (всегда без контрастного вещества!). Второе достаточно верное знание заключалось в том, что, по-видимому, 2-й слуховой конфликт имел отношение к отцу. Анна по сто раз на дню спрашивает: «Когда придёт папа?» К сожалению, из-за различных сбоев я получил КТ только в середине ноября, так что только тогда мы смогли определить второй этап терапии - опять же только в соответствии со здравым смыслом. После того, как семья точно следовала 1-му шагу, избегая шума циркулярной пилы, я был уверен, что и 2-й конфликт будет разрешен: мы договорились, что мама с Анной

НАСЛЕДИЕ НОВОЙ МЕДИЦИНЫ, ЧАСТЬ 2

всегда должны поочередно навещать папу на выходные, если тот должен был работать вне дома, а тот также должен был ездить домой на выходные, работая на выезде. Тогда бы конфликт Анны «ослабел», т. е. можно было бы избежать рецидивов. Конечно, такая вещь стоит денег, но это не должно помешать при данных обстоятельствах.

Так мы медленно продвигаемся вперед. Одной из проблем, которая встала перед нами и которая изначально была чисто академически-теоретической, это вопрос о том, не будут ли потенциально уже существующие кисты яичников производить слишком много эстрогена, из-за которого может наступить слишком ранняя половая зрелость, кроме того, могут ли в этом возрасте яичники вообще производить эстроген. Так что мы будем под наблюдением госпожи доктора мамы, измерять уровень эстрогена в крови и должны немедленно вмешаться, если дело грозит выйти из-под контроля. Мать, кстати, сообщила, что Анна пахнет из влагалища «как старая женщина»... Замечательно, когда, как в данном случае, можно работать в равной мере со здоровым смыслом и вооруженным медицинскими знаниями. Таким образом, в этом случае, если уровень эстрогенов чрезмерно повысится, вероятно, необходимо будет предпринять оперативное удаление кисты яичника как можно скорее. В таких случаях никто не должен стесняться воспользоваться последними достижениями эндокринологических биологических познаний. Все, что можно фактически использовать из обычной медицины для наших пациентов, нужно использовать с благодарностью и удовольствием.

Дело, правда, еще не закончено - просто случай «из мастерской», - но все говорит о том, что он может закончиться хорошо. Этот случай также призван дать другим родителям таких «детей-инвалидов» законное мужество, чтобы попытаться сделать то, что до сих пор кажется невозможным для их ребенка.

На мой взгляд, такой ренормализованный ребенок может впоследствии получить и вполне нормальное потомство. В нашей «мастерской» тем временем работа идет полным ходом, чтобы представить исследователям генов пробный образец из первых десяти случаев синдрома Дауна после ренормализации – в обнадеживающем ожидании, что тогда хромосомы снова ренормализуются. Быть врачом, не будучи в то же время исследователем, мне невозможно представить! Эксперимент – мать естествознания! В данном случае ребенок не подопытный кролик – нам нечего было терять!

Рядом стоящая новая фотография Анны в конце декабря 1998 года. На этом новом изображении всего спустя три месяца Анну едва можно снова узнать. Анна догоняет своё развитие семимильными шагами.



9 Перспектива: Три биогенетических закона Новой Медицины

Новая Медицина в значительной степени основана на фактах истории развития, как филогенеза, так и онтогенеза или эмбриологии.

Поэтому просто очевидно, что мы также интенсивно занимаемся этими вещами (в Новой Медицине).

Хотя мне удалось открыть 5 биологических законов природы, составляющих Новую Медицину, в этой главе речь пойдет не о том, чтобы найти или установить догмы, а о том, чтобы заниматься такими вещами и прийти к пониманию этого. Тем лучше можно понять и взаимосвязи Новой Медицины. Поэтому мои мысли здесь должны быть подвергнуты биологическому испытанию. Возможно, что некоторые из них верны и позже окажутся новыми познаниями. Но вполне возможно, что кое-что нужно будет исправить.

Здесь следует попытаться показать, что матушка-природа с самого начала живой мировой истории экспериментировала с теми же строительными кирпичиками, которые мы находим в наших специальных биологических программах. Повсюду мы находим «основные биологические строительные кирпичики» симпатикотонии и ваготонии по типу древнего мозга и симпатикотонии и ваготонии по типу большого мозга, а также эпилептический кризис, конечно, всегда с соответствующим размножением клеток или распадом клеток. И поскольку 5 биологических законов природы так же применимы к каждому одноклеточному, как и к человеку и животным и растениям, то мы должны каким-то образом найти биологические строительные кирпичики на протяжении всей истории развития.

Как я уже сказал, здесь не должны быть установлены догмы, а даны мыслительные импульсы для углубления понимания.

Эрнст Геккель объединил вместе все известные на то время эмбриологическо-онтогенетические и филогенетические (= относительно рода, расы, вида) выводы метко и кратко в так называемом «биогенетическом законе»:

Онтогенез (= эмбриональное развитие) - это повторение филогенеза (=развитие вида).

У этого биогенетического закона теперь появилось 3 брата. Поэтому я позволю себе говорить об «основных биогенетических законах 1 до 3» Новой Медицины.

Биогенетический закон Эрнста Геккеля между тем является как бы общепринятым, по крайней мере в принципе, хотя он действителен только с 1-й диплоидной клетки.

Теперь должны добавиться три других найденных мною новых биогенетических закона:

Биогенетический закон (Э. Геккель):

Онтогенез представляет собой повторение филогенеза.

Три биогенетических закона Новой Медицины

1-й биогенетический закон:

Онтогенез (эмбриональное развитие) это также повторение филогенеза⁹⁴ (развитие зародышевого листка)

3 зародышевых листка

энтодерма = внутренний зародышевый листок

мезодерма = средний зародышевый листок

эктодерма = внешний зародышевый листок

образуют в Новой Медицине естественную классификацию всех Специальных Биологических Программ (СБП), как бы «периодическую систему Новой Медицины».

2-й биогенетический закон:

Специальные биологические программы (СБП) состоят вместе с обеими фазами

симпатикотония - ваготония

из кирпичиков, которые мы находим уже в схеме развития филогенеза (развитие вида, расы, племени) и онтогенеза (эмбриональное развитие).

У кефалофоров (носителей головы) они соответствуют также схеме развития мозга

древний мозг - новый мозг (большой мозг)

3-й биогенетический закон:

Беременность состоит из

А) как бы специальной биологической программы материнского организма и

Б) как бы специальной биологической программы детского организма, которую мы называем эмбриональное развитие.

Обе как бы специальные биологические программы протекают синхронно.

1-я фаза (до конца 3-го месяца беременности, точно середины 11-й недели после зачатия): у матери и ребёнка, у обоих размножение клеток по типу древнего мозга.

2-я фаза (до конца беременности, то есть до конца 10-го лунного месяца): ваготония у матери и ребёнка – также размножение клеток, только по типу большого мозга.

Рождение – эпилептический кризис также у матери и ребёнка:

У матери в форме схваток

У ребёнка в форме тонических сокращений мышц (= ребёнок становится твёрдым, то есть тонически сокращает мышцы, чтобы матка могла вытолкнуть ребёнка).

Постэпилептическая часть 2-й фазы: по типу большого мозга.

При этом одновременно 1-я часть PCL-фазы по типу древнего мозга (лохии) и экссудация = кормление грудью, грудное вскармливание, то есть младенчество ребёнка.

Важно знать, что никакой роли не играют ни абсолютные сроки, такие как длительность беременности или вынашивания, ни относительные сроки, которые различаются от животного к животному, адаптированные к окружающей его среде соответственно своим потребностям, а это касается только строительных кирпичиков, которые матушка-природа использует, то есть составляет из них своего рода специальные биологические программы. Кроме того, большое значение имеет то, что материнский и детский организмы работают синхронно в биологическом смысле.

⁹⁴Филлогенез = с двумя «л», развитие листа или зародышевого листка

Удивительным образом раньше никогда никому не приходило в голову, что беременные женщины до конца 3-го месяца беременности находятся в симпатикотонии, поэтому у них холодные руки и ноги, то есть периферии. В этой симпатикотонной 1-й фазе по типу древнего мозга материнский организм делает размножение клеток по типу древнего мозга:

- а) в слизистой оболочке матки с целью оптимальной имплантации детской плаценты, а также оптимального питания эмбриона,
- б) в молочных железах, растущих в этот период путем размножения клеток,
- в) в гладкой мускулатуре матки.

Соответственно организм ребенка тоже находится синхронно в симпатикотонии с размножением клеток по типу древнего мозга, например, плацента, кишечный тракт и т. д.

Теперь, когда мы знаем, что материнский организм и детский организм также синхронно переживают родовые схватки как эпилептический кризис, ребенок как тонизирующую иннервацию мускулатуры тела, чтобы быть вытолкнутым маточной мускулатурой через родовой канал, мы должны подумать о том, не является ли на самом деле неправильным ставшее уже рутинным инициирование родов с помощью капельницы (Orasthin). Ибо мы исходили из того, что ребенок обычно «упирается» при схватках матери, но что ребенок может при рождении по-настоящему – естественным образом! – испытывать эпилептический кризис, мы этого не знали. Хорошо ли вообще искусственно создавать такой эпилептический кризис (пока) не желанный природой момент - неизвестно. Точно так же неясно, можем ли мы вообще искусственно вызывать такой эпилептический кризис у ребенка во время родов как бы одновременно с материнским.

9.1 «Кирпичики природы» при зарождении и развитии детского организма

1. Время до первой диплоидной клетки:

Хотя основной биогенетический закон Эрнста Геккеля соответствует до некоторой степени принципу: онтогенез - это рекапитуляция филогенеза. Однако он не говорит ничего конкретного о продолжительности различных стадий развития.

Так называемая «первичная клетка» - это ни в коем случае не диплоидная клетка, как ошибочно принято считать везде, а гаплоидная клетка, однако не та (также) гаплоидная

яйцеклетка или (также) гаплоидный сперматозоид, которые, как мы еще увидим, уже опять являются инволюцией диплоидных клеток зародышевых путей.

Это легко увидеть из того, что у мужчины вместо двух X-хромосом существует одна Y-хромосома и одна X-хромосома, напротив, у женщины две X-хромосомы, то есть в гаплоидных яйцеклетках и сперматозоидах у женщин только одна 23-я X-хромосома, а у мужчин только одна 23-я Y-хромосома. Ни в коем случае не может быть двух разных наборов хромосом для первичной клетки.

98% общего периода истории развития человека, вероятно, прошло до построения такой гаплоидной первичной клетки с гаплоидным набором хромосом. А остальные 2% времени могут включать в себя сотни миллионов лет. Поэтому 1-й биогенетический закон Эриха Геккеля в основном на 98 или 99% неправильный. Он верен только, начиная с первой диплоидной клетки, а именно с её первого деления на две диплоидные клетки.

Если мы симпатикотонию – по т. наз. симпатическому стволу в брюшной полости – рассмотрим не только как эрготропную (т. е. ориентированную на работу) стрессовую фазу, а в целом также как иннервацию прогресса и развития, то мы находим первую симпатикотонию уже в самой первой гаплоидной клетке: она должна в какой-то момент «научиться» удваивать свой набор хромосом и делиться на 2 идентичные клетки-близнеца – обе гаплоидные. Этот процесс, оглядываясь назад, мы могли бы назвать первой симпатикотонной фазой по модели древнего мозга. Второй, а именно ваготонной фазой по модели древнего мозга, была бы трофотропная иннервация, которая заключалась бы во вскармлении идентичных клеток («половинок порций»), образованных делением, до полных путем приема пищи.

Вторым великим биологическим шагом, который, возможно, продолжался много миллионов лет, должно быть, было то, что уже со сдвоенными хромосомами, непосредственно стоящая перед делением фактическая гаплоидная клетка научилась «забывать» делиться и вместо этого продолжала жить с двойным набором хромосом. Эти «двойные клетки», должно быть, были более производительнее, чем их гаплоидные клетки-предшественницы. Таким образом, появилась первая диплоидная базовая клетка.

2. Начиная с первого клеточного деления первой диплоидной клетки:

Самая древняя часть мозга - ствол мозга. Но наши части мозга – ствол мозга, мозжечок и большой мозг – появились не последовательно, а частично параллельно. Так с определенного исторического этапа развития при участии мозжечка происходит расширение ствола мозга в так наз. «древний мозг».

Этот исторический момент развития имеет большое значение для нас в Новой Медицине. Потому что с момента появления мозжечка большую роль играет рукость, и иннервация пересекается от мозжечка к органу. Это остается и действует во всем головном мозге.

Но развитие мозжечка уже, как мы можем доказать на примере однояйцевых близнецов, должно происходить с первым делением первой диплоидной клетки (= клетка с диплоидным хромосомным набором), потому что из однояйцевых близнецов всегда один правша и другой левша, если случайно не случились двойные однояйцевые близнецы, и из них два близнеца с одинаковой рукостью умирают, что крайне редко!

Эмбрион, как он называется до 9-й недели беременности (рассчитывая со дня оплодотворения), таким образом, делает деление клеток преимущественно по типу «древнего мозга» или по «модели древнего мозга», т. е. в симпатикотонии и с преимущественным «тератомным» размножением.

НАСЛЕДИЕ НОВОЙ МЕДИЦИНЫ, ЧАСТЬ 2

3. Начиная с первого деления клетки: развитие по стволу мозга и мозжечку, т. е. развитие по древнему мозгу до конца 3-го месяца беременности, или до середины 11-й недели беременности (от последней менструации рассчитывается до середины 13-й недели беременности). До сих пор тип деления клеток этой фазы является преимущественно симпатикотонным.
4. С конца 3-го месяца беременности тип клеточного деления ваготонный, то есть тип деления клеток большого мозга, точнее сказать *белого вещества головного мозга*, а именно: с 4-го по 7-й месяц беременности.
5. С 8-10 месяца беременности ваготонный тип деления клеток остается, но теперь в основном по типу *коры головного мозга*.
6. Эпилептический кризис внутри PCL-фазы по типу большого мозга – это роды! С этим связана т. наз. «фаза писания», т. е. вымывания нескольких литров жидкости из всего тела матери.
7. После родов в материнском организме дальше идёт первая половина PCL-фазы по типу древнего мозга, так называемая экссудативная фаза: в то время как в первые 3 месяца беременности груди «растут», т. е. происходит размножение клеток молочных желез (митозы!), происходит теперь а) грудное вскармливание (экссудация!) и б) туберкулёзные ремонтные процессы.

Естественно, что фазы накладываются друг на друга, они не разграничены достаточно резко, но все-таки так, что каждая беременная в конце 3-го месяца беременности ощущает значительное изменение, когда «симпатикотонная фаза беременности» переходит в «ваготонную фазу». Биологически очень известная цезура, причину или иннервацию которой, как ни странно, никто не заметил!

	Филлогенез	Онтогенез	Беременность, материнский организм
1	Время до первой гаплоидной первичной клетки	--	--
2	Время от гаплоидной первичной клетки до первой диплоидной базовой клетки	--	--

С этого момента действует 1-й биогенетический закон Эрнста Геккеля

3	Время до первой диплоидной базовой клетки (одна клетка для левой, другая для правой стороны тела)	Стадия одноклеточных (оплодотворённая яйцеклетка), состоящая из 2 вторичных гаплоидных клеток: яйцеклетки и сперматозоида, развитие по стволу мозга	Оплодотворение материнской яйцеклетки (вторично гаплоидной) также вторично гаплоидным сперматозоидом
---	---	---	--

НАСЛЕДИЕ НОВОЙ МЕДИЦИНЫ, ЧАСТЬ 2

4	С момента первого деления клеток: стадия двуклеточных (тератомное размножение). Развитие по стволу мозга и по мозжечку (древний мозг). Симпатикотония по типу древнего мозга.	С момента первого деления клеток: стадия двуклеточных до конца 3-го месяца беременности (середина 11-й недели беременности со дня оплодотворения). Развитие по стволу мозга и мозжечку (древний мозг) с соответствующими органами, симпатикотония по типу древнего мозга. Определяется рукость!	С момента одлодотворения до конца 3-го месяца симпатикотония по типу древнего мозга. Беременная ощущает себя холодной. Рост грудей.
5	Деление клеток по ваготонному типу PCL-фазы белого вещества головного мозга	С середины 11-й недели беременности до 4-7 месяца преимущественно размножение клеток по типу белого вещества головного мозга.	С 11-й недели беременности ваготония по типу белого вещества головного мозга. Беременная ощущает себя тёплой.
6	Деление клеток по ваготонному типу PCL-фазы коры головного мозга	8-10 месяц беременности, размножение клеток преимущественно по типу коры головного мозга	С 8-10 месяца беременности ваготония по типу коры головного мозга. Беременная ощущает себя тёплой.
7	Эпилептический кризис по типу PCL-фазы коры головного мозга	Конец 10-го месяца беременности человека: роды = эпилептический кризис в ваготонной фазе размножения клеток по типу коры головного мозга. Тонические сокращения мышц при родах.	Эпилептический кризис = роды по типу коры головного мозга и древнего мозга (мускулатура матки).
8	Значительная вторая часть PCL-фазы по типу коры головного мозга с размножением клеток	Значительная вторая часть PCL-фазы по типу большого мозга с размножением клеток	1-я часть PCL-фазы (экссудативная) по типу древнего мозга. Лохии, кормление грудью. И 2-я часть PCL-фазы по типу большого мозга

9.2 Биогенетический закон Эрнста Геккеля

Об этом, как я уже сказал, уже почти не идет дискуссия, хотя он верен только с первой диплоидной клетки, то есть максимум для последних 2% истории развития. Мы можем прочитать в биогенетическом законе Э. Геккеля, который будет называться в дальнейшем теперь всегда 1-м биогенетическим законом, отдельные шаги развития не только нашего вида, но и всех животных и растений, одни шаги развития лучше, другие сложнее, но принцип понятен. Особенно прекрасно видно это, например у дельфинов, которые переселились с нами из воды на берег очень раннее время, вместе с нами уже стали млекопитающими и «дышащими воздухом». После

этого они снова вернулись в воду, где теперь им всегда нужно время от времени набирать воздух, как нам, когда мы ныряем.

Чем внимательнее и точнее мы будем следить за развитием истории, тем лучше мы сможем проследить все этапы развития, а также и те развития, которые были снова «отменены», например у надкостницы - обволакивающий плоскоклеточный эпителий, который теперь снова был растворён матушкой-природой, потому что он больше не имеет биологического смысла. Но находившиеся в нем нервы, незаменимые в случае перелома кости, были оставлены.

9.3 1-й биогенетический закон Новой Медицины

Факт или утверждение, что онтогенез эмбриона также является рекапитуляцией филогенеза (= развитие зародышевого листка), до сих пор не представлял интереса, потому что это более или менее подразумевалось, но даже это возможное предположение было лишено интереса до появления Новой Медицины с ее специальными биологическими программами. Только теперь дело стало интересным, даже очень интересным: ведь мы видим, что все СБП в основном работают по схеме нашей истории развития:

9.4 2-й биогенетический закон Новой Медицины

<i>Развитие в древности</i>	<i>Развитие в новое время</i>
Древний мозг	Новый мозг = большой мозг
Симпатикотония с размножением клеток	Ваготония с размножением клеток
	Симпатикотония с некрозами
PCL-фазы частично с некоторой ваготонией, «холодные абсцессы» (при туберкулёзе).	PCL-фазы с «горячей» ваготонией, восстановление клеток

Матушка-природа при программировании программ большого мозга выбрала из существующей схемы то, что ей нужно: симпатикотонию и ваготонию она сохранила.

Но распад клеток из ваготонной фазы программ древнего мозга она использовала для симпатикотонной фазы программ большого мозга, а рост клеток перефункционалировала в ваготонную фазу. Одно из самых удивительных чудес всей биологии или истории развития! Вероятно, с замыслами высокодифференцированных новых программ большого мозга старые архаичные программные схемы уже не могли справляться. Смотреть и удивляться - это все, что остаётся при этом делать!

Оглядываясь назад, это даже логично и понятно, что матушка-природа в первую очередь экспериментировала с существующими программами. Они, в принципе, доказали свою эффективность. По крайней мере, для специальных биологических программ была сохранена схема симпатикотонии для конфликтной активности и ваготонии для фазы восстановления.

Из-за того, что в «модели древнего мозга» в PCL-фазе опухоль постоянно разрушалась, видимо, дальнейшее такое развитие не обещало успеха.

«Модель белого вещества головного мозга» имеет биологический смысл в конце PCL-фазы, поэтому ориентирована полностью «идеологически» (что значит: на конец). Этот конец

(например, сильно повышенное производство эстрогена индурированной кистой яичника или аналогом индурированной кистой яичка, или увеличение производства мочи при индурированной кисте почки, так называемая нефробластома) предлагает перспективы, выходящие за окончание СБП, что архаичные модели программы древнего мозга еще не могли. Однако эта программа белого вещества головного мозга также представляет собой своего рода роскошь, которую модели древнего мозга, по-видимому, еще не могли себе позволить.

В модели кортекса головного мозга (модели коры головного мозга) снова все несколько иначе: симпатикотония для активной фазы конфликта и ваготония для PCL-фазы остаются из программы модели древнего мозга. Распад клеток в СА-фазе и размножение клеток в PCL-фазе берутся из модели белого вещества головного мозга.

С другой стороны, биологический смысл снова переносится в СА-фазу, фазу конфликтной активности, то есть берется из программы модели древнего мозга.

Неизвестно, является ли это суверенной гениальностью или гениальным суверенитетом, который матушка-природа демонстрирует здесь нам, маленьким ученикам волшебника.

Это новое построение специальных биологических программ (СБП) из старых строительных деталей фило- и филлогенеза образует ядро 2-го биогенетического закона Новой Медицины.

9.5 3-й биогенетический закон Новой Медицины

Мы, современные медики, к которым я причисляю себя, исследовали и «лечили» все возможное, но в основном мы всегда не видели «леса за деревьями», бродили в тумане.

Как иначе могло с нами случиться то, что более поздние поколения медиков не простят нам нашу бесконечную слепоту во время одного из самых важных процессов, я имею в виду беременность будущей матери!

Хотя мы прагматично знали, что в конце 3-го месяца «все меняется», но ни гинеколог, ни эмбриолог, ни исследователь мозга не заметили, что там на самом деле происходит:

Все было очень просто:

Первые 3 месяца беременности у женщины протекают по архаичной, управляемой древним мозгом модели с симпатикотонией и размножением клеток у ребенка и у матери!

Оставшаяся беременность протекает по модели, управляемой большим мозгом, с ваготонией и размножением клеток у ребенка! Это было так просто!

Матушка-природа просто-напросто поместила эти две модели «размножения клеток» друг за другом! А мы, ученики волшебника, опять ничего не заметили!

Я подозреваю, что одна особая вещь поразила нас слепотой, из-за чего мы не могли понять, в чём тут дело. Чтобы это было понятно, мне нужно начать немного издалека:

Яичники и яички сопоставимы друг с другом, аналогичны, но не совсем! У младенца женского пола все яйца, которые будут созревать позже в половой зрелости, уже присутствуют, и именно с набором гаплоидных хромосом, то есть половинным набором хромосом!

С другой стороны, в яичке есть клетки-сперматогонии, которые постоянно продуцируют гаплоидные сперматозоиды. Эти сперматогонии имеют двойной набор хромосом, как оогонии⁹⁵ или овогонии у женщины - лучше: у женского эмбриона, который первоначально производил яйца. Потому что с рождением, как говорят нам эмбриологи, все яйца уже присутствуют и уже произведены с запасом до конца половой зрелости.

Однако выглядит так, что до сих пор существуют некоторые оогонии, то есть стволовые клетки яйца. Из них позже, как и в случае с яичком, тератомы могут возникать при СБП

конфликта потери. Эти тератомы возникают по «модели древнего мозга» через симпатикотонное деление диплоидных⁹⁶ клеток или клеток с диплоидным набором хромосом. Их очаг Хамера находится в среднем мозге, который принадлежит стволу мозгу. Опухоли из гаплоидных яйцеклеток или гаплоидных спермиев по моим данным не известны.

В чем теперь заключалась трудность понимания?

В эволюционно-исторической «древности» наши «предки» размножались также и по модели древнего мозга. Мы также можем назвать это биологическим партеногенезом⁹⁷. Т. н. тератома

⁹⁵оогонии = первичные половые клетки

⁹⁶диплоидный = с нормальным (двойным) набором хромосом

⁹⁷партеногенез = однополое размножение с развитием неоплодотворенных яиц

(греч.: чудовище, опухоль) - это как бы еще «старая» программа, которая растет в случае СДХ с очень тяжёлым конфликтом потери как быстро новообразованный «ребенок» по архаическому типу, практически по типу аденокарциномы. Но у них уже нет шансов вырасти в правильную форму до конца, отсюда и греческое словосочетание «чудовище» или «монстр». Но со «злокачественностью» этот в принципе безобидный нарост не имеет ничего общего. В яичке - это маленькие, осязаемые узелки, когда они расположены на периферии яичка.

А теперь предыдущая трудность для нашего понимания:

Всё еще есть много одноклеточных организмов, так называемых примитивных животных и растений, особенно грибов, которые размножаются по «модели древнего мозга». Они делятся просто - из двух разделившихся клеток или спор каждая становится новым живым существом одного и того же вида, которые в принципе бессмертны. В основе своей тот же принцип, согласно которому однайцевые близнецы возникают еще в «древности» развития, незадолго до «нового времени» развития. Однайцевые близнецы представляют собой первый известный нам биологический прогресс в истории развития, потому что один близнец всегда правша, другой всегда левша, то есть каждая самая первая клетка: есть «праворукая первичная дочерняя клетка» и «леворукая первичная дочерняя клетка».

Потом матушка-природа придумала кое-что новое: *два пола*. С этого момента у высших животных, растений и предков человека, появились новые живые существа, дети, только из одного гаплоидного хромосомного набора от каждого «родителя». Ибо при размножении по древнему мозгу все особи равны в принципе, т. е. одинаковые, итак: миллионы идентичных копий – дальнейшее развитие при этом минимально!

Как я уже сказал, это, должно быть, было на исходе развития «древности», потому что оплодотворенная яйцеклетка, которая теперь имеет диплоидный набор хромосом, размножается в первые 3 месяца беременности преимущественно все еще по «схеме древнего мозга». Но две вещи затруднили наше понимание:

1. Мать-природа перенесла назад двуполое размножение «задним числом» на первое деление клеток.
2. Программы деталей были тогда - с началом развития новой исторической эпохи или эпохи нового мозга, пока еще, во всяком случае по большей части относительно производства необходимых гормонов (тоже фантастическое изобретение матери-природы!), - оставлены в яичнике и яичке, но уже программно установлены по модели большого мозга, точнее, по модели белого вещества головного мозга.

Производство гормонов, изначально по модели древнего мозга, сегодня находится в переднем гипофизе или в передней доле гипофиза. Он до сих пор управляет производством

половых гормонов. Реле, (или в случае СДХ очаги Хамера) для тератомы и так наз. интерстициальных СБП, (то есть для некрозов яичников (= СА- фаза) и кист яичников (= PCL-фаза), которые затем индурируются и вырабатывают гормоны, у яичка аналог некроз яичка и киста яичка) находятся в головном мозге хотя и очень близко друг от друга: средний мозг (= часть стволового мозга) и белое вещество головного мозга, но между ними проходит граница древнего мозга и нового мозга или большого мозга. И поэтому мы можем сказать: «их разделяют миры».

После того, как мы хорошо изучили «тип древнего мозга» и «тип большого мозга» в наших специальных биологических программах, нам, конечно, не трудно признать саму беременность как своего рода СБП: как иначе может появиться размножение клеток молочных желез в первые три месяца беременности? Как может произойти размножение клеток слизистой оболочки матки, в том числе в первые три месяца беременности? (= $2 \times 29,5 \text{ дня} + 14,7 \text{ дня} = 73,7 \text{ дня}$ после зачатия или $88,5 \text{ дня}$ после последней менструации).

То, что последние 7 лунных месяцев (= 203 дня) показывают PCL-фазу по типу большого мозга, мы уже обсуждали. Но это все равно только «строительные кирпичики», или образцы СБП, которые матушка-природа использует здесь, потому что клетки в груди отнюдь не являются «одноразовыми клетками», то есть клетками для одноразового использования, какими являются раковые клетки. С другой стороны, клетки, выращенные дополнительно в слизистой оболочке матки, очень хорошо разрушаются, подобно или точно так же, как раковые клетки в модели древнего мозга.

Так мать-природа использует из своих собственных инструментов или образцов те, которые ей необходимы.

Разбираться с такими вопросами в Новой Медицине - это не академическая забава, а практическое применение. Мы знаем, почему первый признак у беременных женщин это расстройство желудка - просто из-за симпатикотонии. По той же причине у них появляются блестящие глаза, потому что щитовидная железа работает усиленнее. Они также намного легче возбудимы и быстрее конфликтуют.

Возможно, беременные женщины незадолго до конца 3-го месяца особенно легко могут получить конфликты и выкидыши - потому, что вероятно в это время протекают 2 активные СА-фазы вместе, *ещё* по типу древнего мозга и *уже* по типу большого мозга (белое вещество головного мозга, то есть гаплоидный набор хромосом).

И выглядит так, что все фазы у матери и ребенка протекают *синхронно* и связаны друг с другом через оба мозга с первого дня зачатия.

Дорогие читатели, не унывайте, если вы полностью не поймёте эти взаимосвязи при первом чтении. Мне потребовались месяцы, чтобы это постепенно постичь. Ведь до сих пор никто этого не понимал. Вы сейчас находитесь в лучшем положении, читая эту главу два, а то и три раза, в совершенном покое. Я уверен: все так логично. С предварительным знанием Новой Медицины вы, конечно, поймете это очень быстро.

Трудность понимания заключалась, как мы уже говорили, в анахронизме, которым мать-природа так вольно распорядилась и, несмотря на то, что до этого времени наши «предки» развивались уже много миллионов лет по «модели древнего мозга», пока, наконец, не была введена «модель большого мозга», и на место симпатикотонного эмбрионального развития пришло ваготонное эмбриональное развитие.

Независимо от того, называем ли мы Бога творения или мать-природу Кришной, Говиндой (= тот, кто дарит коровам чувственную радость), Йов-патером (Юпитер в римской мифологии) или Йове = Яхве или Одним (от Одема, вдыхающего дыхание, называющегося отцом всего сущего

или Зевсом), это одушевленное творение гораздо чудеснее, чем мог бы выразить любой рассказ о творении. Невозможно оторваться от благоговейного изумления.

Вообще-то эта глава должна входить в книгу по биологии. Там она, наверняка скоро будет стоять. Но это также одновременно глава Новой Медицины, «*medicina sagrada*». Подумайте только, насколько сейчас изменится и завершится наше понимание беременности!

Даже всего лишь новое понимание уже имеет много последствий: большинство выкидышей происходит в первые 3 (симпатикотонные) месяца беременности, наверняка это так задумано матерью-природой, когда эмбрион, или его мать, пострадал от биологического конфликта. Но эти выкидыши по своей причине отнюдь не необходимы! Если он происходит, мы не должны ему - больше - препятствовать, потому что тогда у него есть уже своя биологическая причина! Но заранее каждая мать в эти 3 симпатикотонных, особенно подверженных конфликтам месяцев (из-за симпатикотонии!) по возможности должна защищать как своего ребенка, так и себя от биологических конфликтов! Сюда относятся, например, шум циркулярной пилы, петарды, рев, крики или опасный лай или визг тормозов автомобиля как биологические конфликты для ребенка (как должен эмбрион отличить опасное от неопасного?), а также все биологические конфликты для матери, при которых она становится «белой как мел», что значит также кровоснабжение детской плаценты становится «белым как мел».

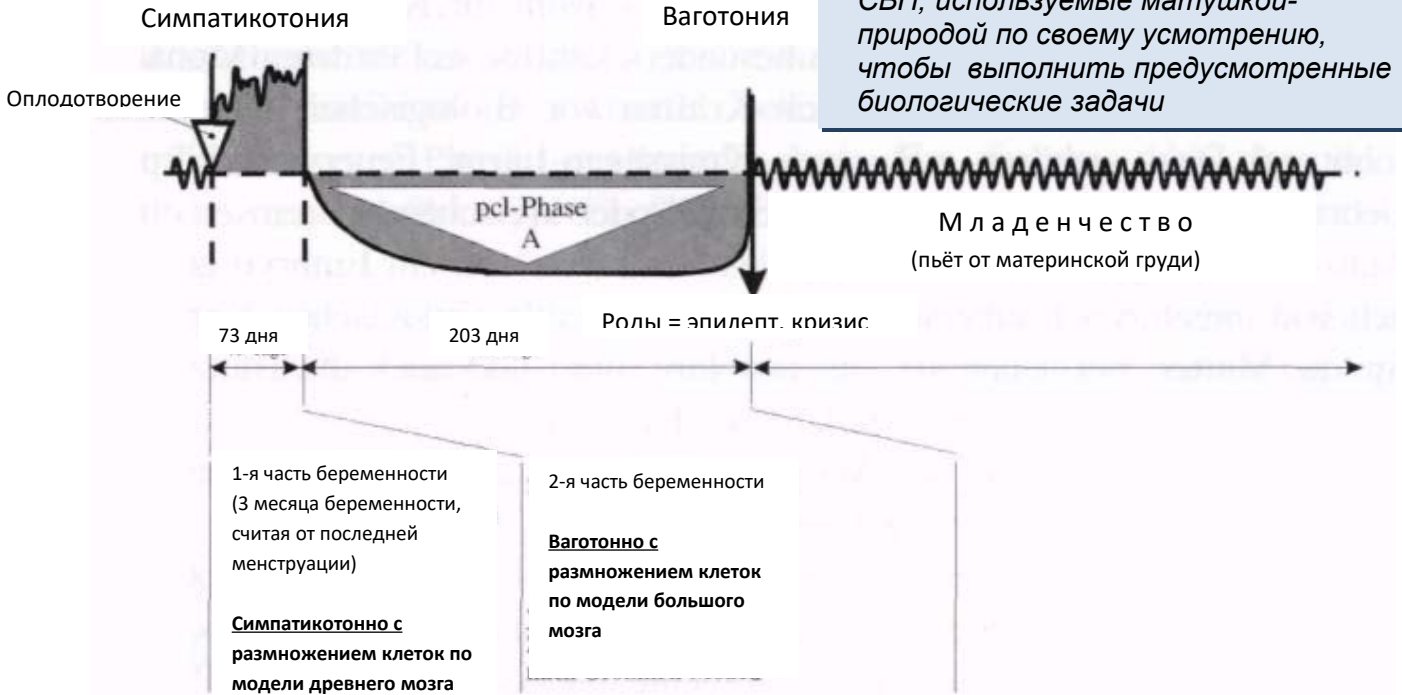С таким пониманием и знанием мы, особенно будущая мать, можем вести себя биологически гораздо мудрее.

Хотя беременность с начала ваготонной «модели большого мозга» несколько менее подвержена риску - это мы в принципе уже знали, - но биологически опасные моменты, конечно, сохраняются в принципе. Поэтому каждый участник должен учитывать эти взаимосвязи в будущем.

9.5.1 Роды

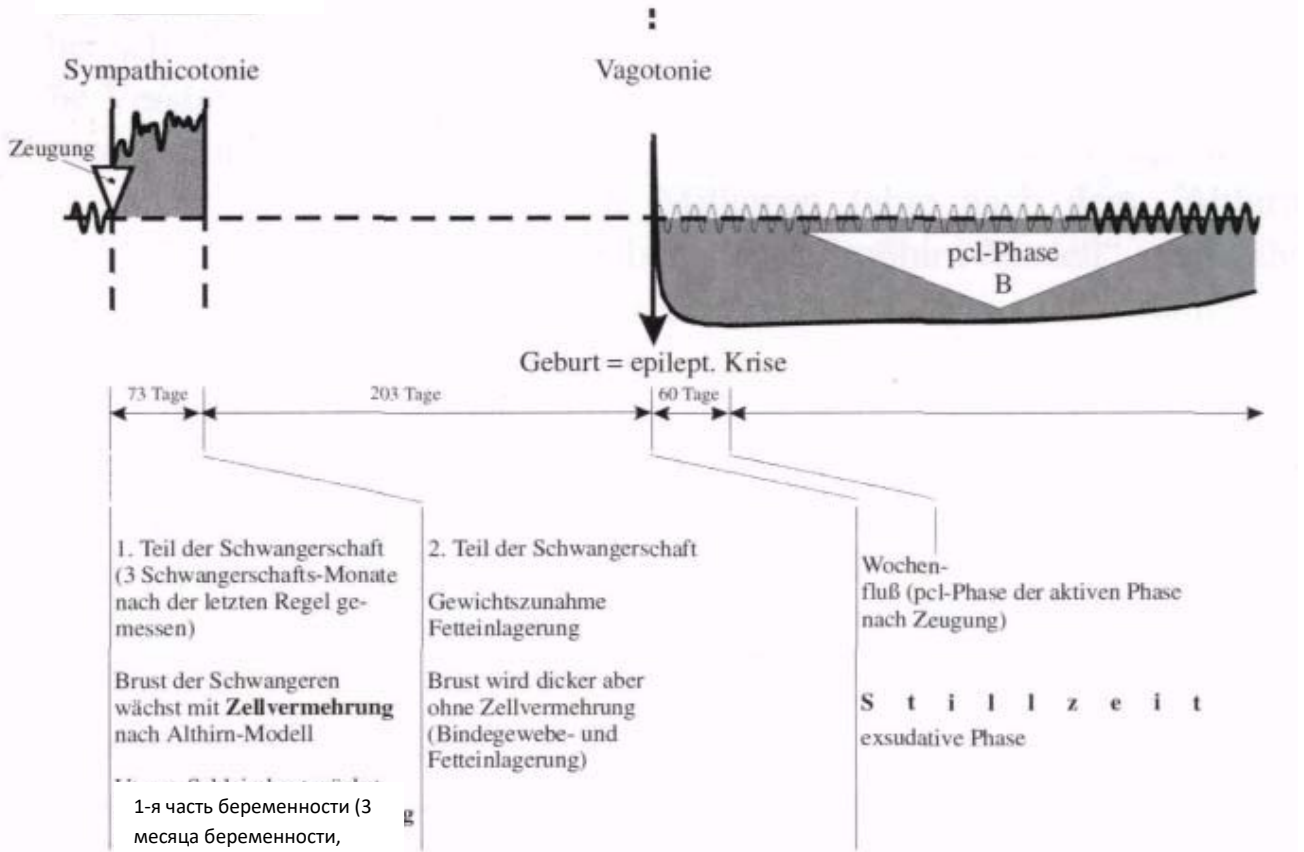
Беременность и роды

Эмбрион/ребёнок:



Ни в коем случае беременность не является СБП, это кирпичики для СБП, используемые матушкой-природой по своему усмотрению, чтобы выполнить предусмотренные биологические задачи

Мать:



Е
бол

1-я часть беременности (3 месяца беременности, считая после последней менструации)
Грудь беременной растёт с **размножением клеток** по модели древнего мозга.
Слизистая матки также растёт с **размножением клеток** по модели древнего мозга

С
н

2-я часть беременности
Прибавление веса
Отложение жиров
Грудь становится больше, но без размножения клеток (отложение соединительной ткани и жира)

эластичную
ткань, которая

Лохии
(PCL-фаза активной фазы после оплодотворения)

ЗУ
ток,

Кормление грудью
Экссудативная фаза

то мы должны задаться вопросом, переняла ли матушка-природа также строительный кирпичик «эпилептический кризис» во время беременности.

И действительно: эпилептический и эпилептоидный кризис в конце 1-й половины PCL-фазы, которую мы называем также экссудативной, т. е. производящей жидкость половиной фазы, являются *роды!* Сразу после родов начинается т. н. «фаза писания», в которой через почки выводится большое количество воды.

Беременность у человека длится ровно 9 месяцев (по 30,5 дней), то есть 276 дней от зачатия до родов.

Первая, симпатикотонная фаза беременности (тип древнего мозга) займет поэтому именно 75 дней или 90 дней с момента начала последних месячных. Остаточная беременность по типу большого мозга длится 6 лунных месяцев, то есть 168 дней.

Теперь природа взяла себе полную свободу, у различных пород животных экспериментировать с точки зрения продолжительности беременности. Жеребенок, например, должен уметь ходить вместе со стадом сразу после родов, должен быть «готовым». Маленькая мышка, напротив, рождается совершенно голый и слепой. Соответственно, «относительно различна» и соответствующая продолжительность беременности различных видов животных. Человек расположен между ними.

У некоторых животных, например, кенгуру, беременность может быть приостановлена до сезона дождей, когда снова достаточно корма. Здесь и схватки, т. е. процесс родов, минимальные, детеныш рождается крошечный и живет в мешке матери. Также у наших оленей после зачатия развитие эмбриона останавливается на т. н. «стадии Морула» (100 клеток), этот период покоя длится тогда с июня по ноябрь. С ноября маленький эмбрион или плод оленя растёт в течение 140 дней до родов. Олениха, кстати, тоже может быть «покрыта», то есть забеременеть, лишь в ноябре, и тогда беременность протекает без «периода покоя» до рождения в мае.

Таким образом, здесь есть все разновидности. Может ли развитие человеческого эмбриона также быть временно остановлено, а именно путем связи с мозгом матери, мы еще не знаем!

9.5.2 Кормление грудью

Смотреть и удивляться - это все, что нам остается перед лицом все еще продолжающегося чуда творения природы, в том числе и в процессе грудного вскармливания у млекопитающих, к которым относимся и мы, люди.

Каждая мама, которая родила, знает, что груди растут в основном в первые 3 месяца беременности - в симпатикотонной фазе по типу древнего мозга, как и слизистая оболочка матки (внутренний зародышевый листок), чтобы плацента, относящаяся к ребенку, могла поселиться и, соответственно получать достаточное количество питательных веществ и кислород, а выводить продукты метаболизма, например CO₂ и мочу из организма.

Теперь после эпилептического кризиса, т. е. после первой части PCL-фазы программы большого мозга, мать-природа позволяет себе возобновить «другую линию», а именно трехмесячную SA-фазу из программы древнего мозга для матери там, где она была разорвана: она теперь делает экссудативную PCL-фазу из программы древнего мозга с экссудацией и туберкулёзом, то есть как бы первую часть PCL-фазы программы древнего мозга (для матери):

а) для *груды* это означает: кормить грудью и при необходимости убирать раковые опухоли-узлы, возникшие до беременности, если их конфликт разрешился, но: не убирать возникшие в первые 3

месяца беременности «нормальные» клетки молочных желез. Такое грудное молоко часто немного зловонное, но это совсем не вредит младенцу, как я уже много раз наблюдал.

- б) для *слизистой оболочки матки* эта фаза означает туберкулезное очищение еще существующих избыточных остатков слизистой оболочки и, следовательно, очищение от сидящих на этих частях любых остатков плаценты (внутреннего зародышевого листка) зловонными туберкулезными выделениями. Так что матка всегда очищается до блеска.

Для нас, людей цивилизации, представление о том, что у матери «открытый туберкулез груди», и даже собственный младенец «заражается» туберкулезом матери, как мы это называем в обычной медицине, просто ужасно. При этом это совершенно нормально. Мы в детстве пили только туберкулезное коровье молоко, и никому это не повредило.

Такое же ужасное для нас, людей цивилизации, представление о том, что роженица с её лохиями может иметь или имеет «открытый туберкулёз лохий», для Новой Медицины совершенно «нормально», даже является особым счастьем. Потому что только так можно быть уверенным, что любые, еще существующие остатки плаценты будут выведены.

Один вопрос эмбриологи еще должны нам объяснить: теоретически может быть такое, что так же, как симпатикотонные 3 месяца по образцу древнего мозга как «квази-СА-фаза», после родов имеют еще PCL-фазу по образцу древнего мозга, и что так же состоящая из других 7 месяцев PCL-фаза по образцу большого мозга, в которой происходит дальнейшее размножение клеток, также имела предвосхищавшую её СА-фазу, возможно, параллельно с конца СА-фазы образца древнего мозга, в которой мы здесь находим не как обычно некрозы и язвы, а снижение диплоидного хромосомного набора клеток организма - и оогоний, - и гаплоидные зародышевые клетки, то есть яйцеклетки яичника у женщины и позже (как рецидивы?) сперматозоиды у мужчины.

Этот вопрос ясно обозначен как так называемая рабочая гипотеза, которую необходимо прояснить чисто научно.

Гаплоидность, то есть тот факт, что «вдруг» появляются гаплоидные яйца, датируется 3-м месяцем беременности эмбриона. На этом месте следует подчеркнуть, т. е. осознать, вот что: дело тут не в том, чтобы среди множества исключений (например, период покоя у оленя) и вариантов, которые одобрила матушка-природа, устанавливать догмы. Речь идет только о том, чтобы иметь в виду, что мать-природа всегда использует одни и те же *строительные кирпичики и проверенные шаблоны*, и именно для лучшего успеха.

Она может части схемы древнего мозга, как например размножение клеток и распад клеток, вдруг просто поменять, но сохранить симпатикотонию и ваготонию. Мы думали, что знаем уже очень много. А теперь выглядит так, что у матушки-природы мы должны снова вернуться в класс начинающих. Смотреть и удивляться - это все, что нам остается!

9.6 Однояйцевые комплементарные близнецы

Идентичные близнецы всегда были предметом обширных исследований в области биологии и медицины. Они считались одинаковыми, имели одинаковый генотип, такую же группу крови, и т. д. и т. п., были конечно же одного пола и так далее.

НАСЛЕДИЕ НОВОЙ МЕДИЦИНЫ, ЧАСТЬ 2

Благодаря Новой Медицине мы теперь знаем, что они *одинаковы* только в какой-то части, но в остальном снова *различны*. Зато они взаимодополняющие.

Что это значит?

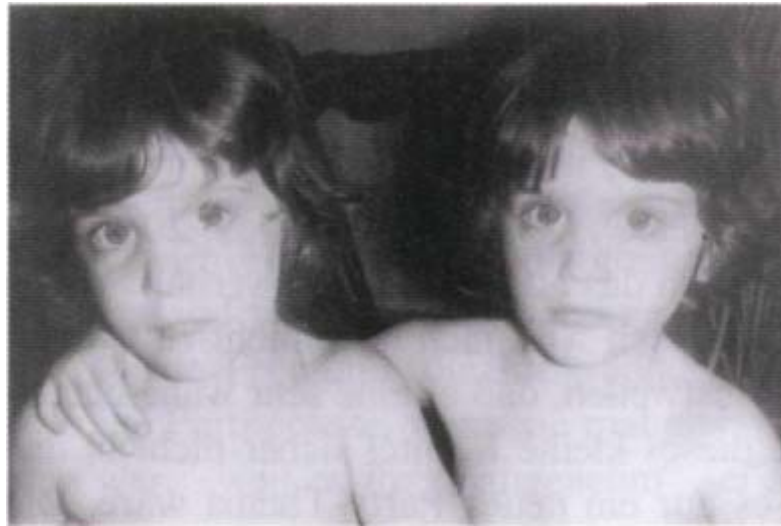Очень просто: они всегда хлопают по-разному, это значит: один близнец правша, а другой близнец левша! Таким образом, они только выглядят одинаково, но при одинаковых конфликтах у них есть свой очаг Хамера, каждый на противоположных сторонах мозжечка или большого мозга, и затронуты совершенно разные органы! Это, соответственно, всегда комплементарные органы, управляемые с противоположной стороны мозга.

Пример:

2 однайцевые сестры-близнецы одновременно испытывают сексуальный конфликт (= биологический конфликт не-совокупления). У одной сестры-близнеца мы видим очаг Хамера слева (правша), у другой сестры-близнеца - справа (левша).

Правша	(церебральный очаг Хамера слева-темпорально, над левым ухом) имеет специальную биологическую программу с карциномой шейки матки или карциномой зева матки и язвой коронарных вен, - отныне больше нет овуляции. В фазе восстановления (PCL-фаза): на пике ваготонии, в эпилептоидном кризисе: Инфаркт правого сердца с легочной эмболией (из-за отрывающихся заживляющих бляшек язвы коронарных вен).
Левша	(церебрально: очаг Хамера справа темпорально, над правым ухом) имеет специальную биологическую программу с язвенной болезнью коронарных артерий сердца, стенокардию, - отныне д е п р е с с и я, так называемый п с и х о з. В фазе восстановления (PCL-фаза): на пике ваготонии в эпилептоидном кризисе: И н ф а р к т л е в о г о с е р д ц а. С момента конфликтолиза (КЛ) депрессия исчезает.

Пациентки левши не теряют в СА-фазе овуляцию, у них и дальше «нормальная» менструация, однако они сексуально фригидные, т. е. временно сексуально как бы кастрированы, заметим все в активной фазе конфликта (СА-фаза). Фригидность проходит моментально с конфликтолизом.



Клаудия, левша

Габриэла, правша



Клаудия, левша

Габриэла, правша

Две молодые однойцевые женщины-близнецы – сверху будучи детьми. Они интуитивно всегда располагаются так, чтобы касаться друг друга - правша правой партнерской рукой, а левша - левой партнерской рукой. Если бы у обеих был ребенок на руках, они обе держали бы его «наружу», именно на соответствующей руке матери/ребенка.

Одна женщина-близнец – антрополог (правша), другая - врач (левша).

Мы видим: эти две, внешне такие «одинаковые» сестры-близнецы на самом деле в высшей степени разные, однако взаимодополняющие!

Два однойцевых близнеца всегда инстинктивно становятся так, что правша всегда стоит слева - своей правой «партнерской рукой» к правому леворукому близнецу, который со своей стороны, в свою очередь, поворачивает левую «партнерскую руку» к праворукому близнецу. Правая рука правши близнеца и левая рука левши близнеца соприкасаются «по-партнерски».

Мы знаем, что однояйцевые близнецы чудовищно «привязаны друг к другу», как мы говорим. Это происходит именно из-за того, что они максимально дополняют друг друга. Если бы они были «одинаковыми», то, вероятно, отталкивали бы друг друга!

Я наблюдаю двузначное число (около 20) из монозиготных пар близнецов, у которых дело обстоит неизменно так. Наверное, это тоже закон природы, но я пока не хочу забегать вперёд паровоза, достаточно сказать, что это очень вероятно.

Я бы, конечно, не включил эту маленькую главу в эту книгу, если бы это была просто тема для приятной вечеринки. Это открытие имеет огромные научно-теоретико-криминалистические последствия.

То есть приведём к одному знаменателю: с началом самого первого деления клеток уже начинается развитие компьютерной части «мозжечка» и, следовательно, дифференциация на праворукость и леворукость.

Потому что «приверженность одной стороне» мы видим только в органах, управляемых мозжечком, который, однако, может быть частично включает в себя мостомозжечковый угол, соединение стволового мозга и мозжечка. Теперь мы должны быть в состоянии сделать целый ряд выводов из этого простого открытия праворукости и леворукости у идентичных близнецов и их дополняющей функции:

1. Каждый человек должен быть правой или левой.
2. Каждое животное должно быть праволапым или леволапым.
3. Каждое растение должно быть правосторонним или левосторонним.
4. Каждый одноклеточный организм должен быть определён справа или слева. При делении одноклеточного индивида один определяется правым, другой – левым.
5. Так как у человека, животных и растений 1-е деление клетки имеет функцию мозжечка или аналогичной клеточной сети с функцией мозжечка в основе, должно также каждое растение иметь аденоидный цилиндрический эпителий типа мезотелиомы или кориума, как у человека и животных.
6. Хотя нам всем было уже давно ясно, что онтогенез зародыша – это повторение исторического развития, филогенез. Но, по словам Блехшмида из Фрайбурга (Blechschiemied, Freiburg), доказать это было невозможно. Теперь, как мне кажется, у нас впервые есть неопровержимое доказательство.

Можно было бы привести и другие соображения; если однояйцевые близнецы всегда инстинктивно становятся так, что левша стоит с правой стороны правши, и наоборот, то многое говорит о том, что это вообще идеальное «партнерское положение».

Это означало бы, что обычно «подсознательно» правша мужчина всегда встречается с одной (или несколькими) левой женщиной для «партнерства», и наоборот. Двое правой или двое левой могут, к примеру, общаться партнерски друг с другом, только если они встанут один позади другого. Моя подруга, которая является левой, мгновенно переходит на мою правую сторону партнера, если она вдруг случайно попала на мою левую сторону, «потому что ей неудобно» у моего левого бока.

9.6.1 Что означает комплементарное поведение правши/левши у однояйцевых близнецов с точки зрения эволюции?

Вы сейчас увидите, что, казалось бы, такое «маленькое открытие», которое каждый из Вас мог бы легко сделать, если бы - да, если бы Вы знали Новую Медицину, имеет огромные научно-теоретические последствия. Потому что только со знанием 5 биологических законов природы Новой Медицины такие, казалось бы, маленькие открытия часто приобретают огромное значение.

«Нормальным» мы считаем у человека, животных и растений, что оплодотворенная яйцеклетка делится на 2 клетки, которые снова делятся, так что возникают 4, затем 8, затем 16 и так далее. Это то, что мы называем нормальным эмбриональным развитием.

У однояйцевых близнецов это, как мы все знаем, немного по-другому; после 1-го деления обе клетки отделяются и начинают - каждая как отдельный индивид - делиться еще раз заново, как «одноклеточное». В результате, как мы полагали, возникают два одинаковых индивида, происходящие из одной и той же клетки.

В пробирке можно даже искусственно - путем разделения образовавшихся клеток на 4-клеточной стадии или даже на 8-клеточной стадии создать четырех или даже 8 однояйцевых близнецов.

Поэтому до сих пор мы рассматривали однояйцевых близнецов как какое-то курьёзное «нарушение эмбрионального развития». Мы сейчас увидим, что это было не совсем верно.

Во-первых, мы хотим зафиксировать четыре очень важные вещи:

1. Одноклеточные организмы всегда размножались и размножаются даже сегодня делением, причем деление не обязательно должно осуществляться только на 2 одинаковые части, но в то же время более 2, и части не должны быть обязательно одинаковыми по размеру, например, при почковании, причем дочерняя клетка меньше материнской клетки. Но в принципе так наз. клетка матери всегда делится на 2 или много раз на 2 части. Итак, это исконный способ размножения - между прочим, как раз то, что время от времени пытается произойти при так наз. тератоме.
2. На 1-й стадии механизм возникновения однояйцевых близнецов следует «первичному механизму» простого клеточного деления.
3. При первичном механизме деления клеток одноклеточного должен всегда возникнуть - как у однояйцевых близнецов - один индивид правша, а другой левша.
4. Первое клеточное деление эволюции, где одноклеточный организм делится на два взаимодополняющих одноклеточных организма, знаменует начало развития нашего мозжечка, так как право- и леворукость в стволе головного мозга еще не играет никакой роли, а только в мозжечке.

Комплементарное поведение идентичных близнецов является квази началом «партнерского поведения». Если не принимать во внимание отношения матери/ребенка, это начало социального поведения между партнерами вообще, вместе с этим начало так наз. «общества».

Даже если объяснить цивилизованным людям, что обществом можно произвольно манипулировать с помощью любых законов и правил, - что является целью больших религий (иудаизм, ислам, христианство), - то сейчас наступает время, когда мы все осознаем, что всех нас

завели мимо природы и биологических особенностей в догматизированный цивилизационный тупик, который заканчивается тотальным инстинктивно-биологическим отуплением.

И даже ложи с Б'Най Б'ритом во главе, которые систематически манипулируют нами, чтобы иметь над нами мировое господство, и которые ежедневную телевизионную грязь, которую они производят для духовного гляйхшальтунга (термин, использованный нацистской Германией для подчинения всех сфер жизни режиму), сами вместе с семьей не потребляют, даже они не могут избежать собственного догматически-религиозного отупления.

Новая Медицина, «песнь свободы», пытается научить пониманию исконных начал. Только так, научившись понимать биологические связи, в которые мы встроены, мы избавляемся от догматических духовных оков, которые наложили на нас наши сторонники религии.

Началось наше социальное поведение в биологии, казалось бы, так просто...

10 «Топор Трнавы»

9 сентября 1998 года на 2-й день верификации Новой Медицины университетом г. Трнава был представлен третьим с конца случай, который, вероятно, невозможно будет превзойти по драматизму. Позже об этом напишут много фильмов и пьес. Место действия: онкологическая университетская клиника Трнава.

Проректор университета, профессор математики д-р Йозеф Миклошко, сообщил, как до нас дошли слухи, своим коллегам в тот же день следующее:

«Сегодня я испытал то, что совершенно поразило меня, это поразило нас всех, которые присутствовали при этом, даже проф. Юрга, врача-онколога. Доктор Хамер упрям, он фриз (германская народность фризов, Frieze). Он даже не шелохнулся и только сказал: «Пациент, должно быть, пережил страшную атаку на сердце».

Целый час он расспрашивал пациента о сердце, совершенно спокойно и вежливо: был ли у него сердечный приступ, была ли у него стенокардия, был ли у отца, бабушки, дедушки, или у таксы сердечный приступ, что очень затронуло пациента. Всегда пациент, которому было уже 75 лет, говорил, что у него не было конфликта такого рода. Пока мы все были натянутыми до предела и нервничали, и через час профессор Юрга заёрзал на месте и был уже готов встать и сказать: «Ну, г-н Хамер, ничего не выйдет, вероятно, это не законы природы, как Вы утверждаете!», доктор Хамер был единственным, кто оставался спокойным, видимо, потому что он был и до сих пор уверен в своём деле.

Через час он снова спросил пациента о собаке. При слове «собака» пациент вдруг вспомнил: «Да, было что-то 23 года назад, что-то очень страшное...» Мы все были как наэлектризованы, когда пациент рассказывал о самом худшем конфликте атаки против сердца, который когда-либо существовал...

В конце концов профессор Юрга только простонал: «Г-н Хамер, это убедило меня на 300%. Ничего подобного вы не знали и не могли даже гадать, потому что этого, как ни странно, вообще нет в нашей истории болезни. Что действительно убеждает меня в этом, с каким спокойствием и уверенностью Вы могли это постулировать! Тогда Новая Медицина должна быть верной!»

Ход событий мы берем из официального университетского протокола, как это было сделано для каждого пациента и приложено при подписании верификации Новой Медицины тремя подписавшимися университета:

СДХ в 3 частях:

23 года назад произошло следующее страшное событие: во время ярмарки, когда все вырастили много гусей, которых нужно было зарезать к народному празднику, ночью пациент вдруг услышал, как залаяла собака. Одетый только в трусы, пациент выбежал в сад, чтобы посмотреть. Он увидел в темноте очертания человека, явно намеревавшегося украсть гусей. В последний момент пациент узнал в нём своего соседа. В тот же миг на него обрушился удар топора. Он был поражен топором в нескольких сантиметрах от левого соска, который пробил ребра и проник в грудное пространство. Это событие было классическим, вполне реальным «конфликтом атаки на сердце» с мезотелиомой перикарда. Вызванный врач также заподозрил, что затронуто сердце, и делал массаж сердца. Когда врач понял, что сердце продолжает биться, назначил отправление в Трнаву, расположенную в 20 км, предварительно перевязав грудную клетку. Это было тогда очень

трудное и долгое дело: сначала на конной упряжке по ухабистой дороге до ближайшей железнодорожной станции, потом на поезде до Трнавы. Там пациент долго лежал в больнице. Еще одна часть СДХ была уродливым полу-генитальным конфликтом, потому что пациент признал своего соседа гусиным вором. Третья часть была двигательным конфликтом с двигательным параличом, типичным конфликтом, быть не способным убежать. Пациент упал после атаки, как пораженный молнией.

Ход конфликта:

Во-первых, его биологический конфликт во всех частях после его восстановления и выписки из больницы разрешился тем, что сосед оказался в тюрьме. Однако, когда соседа снова выпустили из тюрьмы, пациент постоянно сталкивался со своим конфликтом. Возникали незначительные рецидивы конфликта, а также кратковременные стадии разрешения, когда он некоторое время не видел соседа.

2 года назад рак предстательной железы был продвинуто до такой степени, что мочеиспускание было затруднено. В результате была проведена операция на простате с орхиэктомией⁹⁸.

Когда пациент должен был наконец покинуть свой дом, потому что он не мог больше оставаться в одиночку из-за старости, и переехал к зятю, пришло к большому разрешению конфликта во всех 3-х частях. Частично в резекции простаты снова опухла и создавала проблемы с мочеиспусканием. Мезотелиома сердечной сумки вызвала тампонаду сердечной сумки, но теперь, похоже, пошла на спад. Симптомы тампонады сердечной сумки были истолкованы как нарушения кровообращения мозга (головокружение).

Решение частичного паралича обеих ног эффективно усилило его в фазе восстановления, как это обычно бывает при восстановительном отёке в двигательном центре коры.

С любезного разрешения потерпевшего: 75-летний пациент, у которого 23 года назад топор сидел в груди, прямо перед сердечной сумкой.



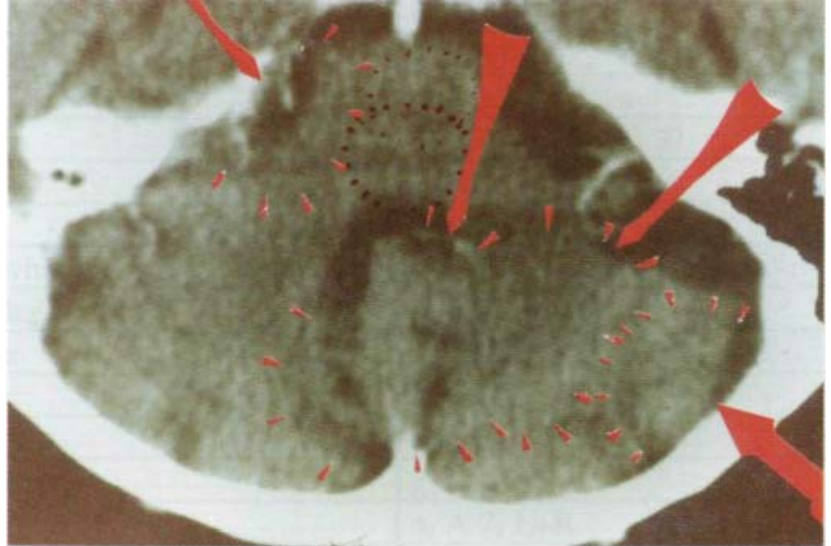
⁹⁸Орхи- = часть слова со значением яичка

Средняя верхняя стрелка: огромный отёк очага Хамера для сердечной сумки, PCL-фаза.

Левая верхняя стрелка: реле сигмы толстой кишки, очаг Хамера в PCL-фазе.

Правая верхняя стрелка: Очаг Хамера в плевральном реле левой стороны тела в PCL-фазе.

Толстая стрелка в правом нижнем углу: PCL-фаза очага Хамера для левой груди или меланомы (рубцы-келоид?) в области рубца удара топором сбоку от левого соска.



Все очаги Хамера и их соответствия никогда не были замечены, ни психически, ни церебрально, ни органически. Кроме того, огромный выпот в сердечную сумку, связанный с сердечной недостаточностью, который здесь уже находится в регрессии, не был диагностирован. Пациент был очень вялым почти год и едва мог подняться по лестнице.

11 Регистр таблиц

Сокращения

ж = жёлтая группа (энтодерма)

о = оранжевая группа (мезодерма)

к = красная группа (эктодерма)

Л = левый

П = правый

Пример:

Внутрипротоковая карцинома молочной железы | к, А 16, Л+П

Вы найдёте внутрипротоковую карциному молочной железы в красной группе (эктодерма) А под номером 16 справа и слева, соответствующим левой и правой молочной железе.

Аденоидная вегетация	ж, Л1, П52 [Л52, П1]
Адреналина увеличение	к, В 9, Л+П
Акустикус невринома	к, В 5, Л+П
Алопеция	к, А 11, Л+П
α-клетки островковые, нарастающее ослабление функции	к, В 2, Л
Альвеолярная карцинома	ж, П 14
Аменорея	к, А 3b, Л
Амилаз, повышение	к, А 5А, П
Анурия	к, А 7, Л+П
Апоплексический удар	к, В 3, Л+П
Аппендикс, карцинома	ж, Л 34
Аритмия	к, А 3а, Л+П
Артерии, некроз стенки	о, В 10, Л+П
Асцит	о, А 7, Л+П
Ателектаз, недостаточная вентиляция	к, А 2, П
Атерома	к, А 17, Л+П
Атеросклероз	о, В 10, Л+П
Ахиллова сухожилия разрыв	о, В 4, Л+П
Базедова болезнь	ж, Л 46, П 7
Барабанная перепонка, втянутая	ж, Л 44, П 9
Барабанная перепонка, перфорация	ж, Л 43, П 10
Бартолиновы железы, карцинома	ж, Л 40
Беременность	к, А 3b, Л
Беспокойство, максимальное	к, В 1, Л+П
β-клетки островковые, нарастающее ослабление функции	к, В 2, П
Блефарит	к, А 12, Л+П
Близорукость	к, В 6, Л+П
Бляшка атеросклеротическая	о, В 10, Л+П

НАСЛЕДИЕ НОВОЙ МЕДИЦИНЫ, ЧАСТЬ 2

Бокаловидные клетки, карцинома	ж, П 13
Боковой склероз	к, В 3, Л+П
Болезнь белых пятен (витилиго)	к, А 15, Л+П
Болезнь Крона, регионарный энтерит	ж, П 20
Болезнь Крона, регионарный энтерит	ж, Л 33
Болезнь Паркинсона	к, В 3, Л+П
Большой сальник, карцинома	ж, Л 37
Бронхиальная астма	к, А 2, П
Бронхиальная мускулатура, спазмы	к, А 2, П
Бронхиальная опухоль	к, А 2, П
Бронхиальный плоскоклеточный эпителий, язва	к, А 2, П
Брюшина, карцинома	о, А 7, Л+П
Вагинальные выделения	ж, Л 29, П 24 и ж, Л 32, П 22
Вагинальные выделения	к, А 4, Л
Вагинальная слизистая оболочка, язва	к, А 4, Л
Вагинизм	к, А 4, Л
Варикозные вены	о, В 11, Л+П
Вены, некроз	о, В 11, Л+П
Витилиго на коже	к, А 15, Л+П
Варикозное расширение вен	о, В 11, Л+П
Влагалище, карцинома	к, А 3б, Л
Водянка яичка (гидроцеле)	о, В 16, Л+П
Волосы, выпадение	к, А 11, Л+П
Волосы, рост	к, А 11, Л+П
Выделения, нарушение	к, А 7, Л+П
Геморрой	ж, Л 39
Геморрой	к, А 5, Л
Гепатит	к, А 5а, П
Гипергликемия	к, В 2, Л
Гиперестезия	к, В 8, Л+П
Гиперпаратиреоз	ж, Л 45, П 8
Гипертиреоз	ж, Л 46, П 7
Гипертония	о, В 17, Л+П
Гипофиз	о, В 9, Л+П
Гипофиз, аденома	ж, Л 2, П 51 [Л51, П2]
Гипофиз, карцинома передней доли	ж, Л 2, П 51 [Л51, П2]
Глаза, повышенное внутреннее давление	к, В 7, Л+П
Глаза, язва хрусталика	к, А 14, Л+П
Глазное веко, Язва эпителия	к, А 12, Л+П
Глазное веко, Покраснение	к, А 12, Л+П
Гланды, карцинома	ж, Л 47, П 6
Глаукома, образование	к, В 7, Л+П
Глаукома	к, В 7, Л+П
Глиома, периферическая	к, А 17, Л+П
Глотание, затруднённое	к, А 22, Л+П
Глюкагон, недостаточность	к, В 2, П
Голова, покраснение кожи	к, А 11, Л+П
Голос, изменение	к, А 2, Л
Голосовые связки	к, А 2, Л
Голосовые связки, полипы	к, А 2, Л

НАСЛЕДИЕ НОВОЙ МЕДИЦИНЫ, ЧАСТЬ 2

Гормон роста, чрезмерное производство	ж, Л 2, П 51 [Л51, П2]
Гортанная астма	к, А 2, Л
Гортань, язва плоскоклеточного эпителия	к, А 2, Л
Грудь, болезненное тянущее ощущение	к, А 16, Л+П
Грудь, рак	к, А 16, Л+П
Грудь, рак	о, А 4, Л+П
Дальнозоркость	к, В 6, Л+П
Двенадцатипёрстная кишка, карцинома	ж, П 17
Двенадцатипёрстная кишка, язва	к, А 4, П
Декальцинация, дыры в кости	о, В 5, Л+П
Дентин, разрушение	о, В 6, Л+П
Дерма, карцинома	о, А 1, Л+П
Дерматит	к, А 10а, Л+П
Диабет, сахарный	к, В 2, П
Дисхондроз	о, В 3, Л+П
Допамин, повышенный	к, В 9, Л+П
Евстахиевы трубы, карцинома	ж, Л 44, П 9
Жаберные дуги, язва плоскоклеточного эпителия протоков	к, А 1, П
Желтуха	к, А 5А, П
Желудок, карцинома (кроме малой криватуры)	ж, П 16
Желудок, колики	к, А 4, П
Желудок, язва слизистой оболочки	к, А 4, П
Желудок, язва	к, А 4, П
Желчная колика	к, А 5А, П
Желчные протоки, язва плоскоклеточного эпителия	к, А 5а, П
Желчный пузырь	к, А 5А, П
Желчь, застой	к, А 5А, П
Жировая ткань, некроз	о, В 2, Л+П
Зародышевые линии, тератома клеток	ж, Л 27, П 26
Затруднённое дыхание, экспираторное	к, А 2, П
Зоб, доброкачественный	к, А 1, Л
Зоб твёрдый	ж, Л 46, П 7
Зоб эутиреодный	к, А1, Л
Зрение, потеря	к, В 6, Л+П
Зубная кость, рак	о, В 6, Л+П
Зубная эмаль, дырки	к, А 18, Л+П
Инсулин, недостаток	к, В 2, П
Интрабронхиального, язва плоскоклеточного эпителия	к, В 2, П
Кариес	к, А 18, Л+П
Катаракта	к, А 14, Л+П
Кашель, месяцами	к, А 2, П
Кератит	к, А 13, Л+П
Кишечник, его гладкая мускулатура	о, С 1, Л+П
Кишечник, усиленная перистальтика	о, С 1, Л+П
Конъюнктивита, язва эпителия	к, А 12, Л+П
Конъюнктивит	к, А 12, Л+П
Коронарные артерии, стеноз	к, А 3а, П
Коронарные артерии, язва	к, А 3а, П
Коронарные вены, язва	к, А 3а, Л

НАСЛЕДИЕ НОВОЙ МЕДИЦИНЫ, ЧАСТЬ 2

Кортизол, выделение пониженное	о, В 9, Л+П
Кортизол, повышенный	о, В 9, Л+П
Костей, рак	о, В 5, Л+П
Кости, атрофия	о, В 5, Л+П
Кости, отёк	о, В 5, Л+П
Крапивница	к, А 10а, Л+П
Кратковременная память, нарушение	к, А 10а, Л+П
Креатинин	о, В 17, Л+П
Кровеносные сосуды, артериальные, некроз	о, В 10, Л+П
Кровеносные сосуды, венозные, некроз	о, В 11, Л+П
Кровотечение из шейки или зева матки, язва	к, А 3б, Л
Кровяной сгусток, эмболия	о, В 8, П
Кушинг-синдром, синдром гиперкортицизма	о, В 9, Л+П
Ларингеальная астма	к, А 2, Л
Лейкемия	о, В 5, Л+П
Лёгкие, очаги, карцинома	ж, П 14
Лёгкие, эмболия	к, А 3а, Л
Лимфа, застой	о, В 12, Л+П
Лимфатические сосуды, некрозы	о, В 12, Л+П
Лимфатические узлы, некрозы	о, В 7, Л+П
Лимфатические узлы, опухание	о, В 7, Л+П
Липома	о, В 2, Л+П
Лицевой нерв, парез	к, В 3, Л+П
Лицо, паралич мускулатуры	к, В 3, Л+П
Луковица двенадцатипёрстной кишки, язва	к, А 4, П
Матка, карцинома слизистой оболочки тела	ж, Л 29, П 24
Матка, мускулатура шейки	о, В 14, Л+П
Матка, тело матки, карцинома	ж, Л 29, П 24
Матка, язва зева	к, А 3б, Л
Матка, язва зева	к, А 3а, Л
Матка, язва шейки	к, А 3б, Л
Матка, язва шейки	к, А 3а, Л
Мезотелиома	о, А 7, Л+П
Меланома	о, А 1, Л+П
Менструация, остановка	к, А 3б, Л
Миндалины, гиперплазия	ж, Л 47, П 6
Миндалины, гипертрофия	ж, Л 47, П 6
Миндалины, карцинома	ж, Л 47, П 6
Миндалины, с трещинами	ж, Л 47, П 6
Молочная железа, внутрипротоковая карцинома	к, А 16, Л+П
Молочная железа, карцинома	о, А 4, Л+П
Молочницы, грибок рта	ж, Л 41, П 12
Молочные протоки	к, А 16, Л+П
Моча, вещества, которые должны выделяться с, увеличение	о, В 17, Л+П
Моча, задержка	к, А 9, Л+П
Мочевина	о, В 17, Л+П
Мочевой пузырь, кровотечение из	к, А 8, Л+П
Мочевой пузырь, подслизистая карцинома	ж, П 21

НАСЛЕДИЕ НОВОЙ МЕДИЦИНЫ, ЧАСТЬ 2

Мочевой пузырь, полип в	ж, Л 32, П 21
Мочевой пузырь, спазмы	к, А 8, Л+П
Мочевой пузырь, язва слизистой оболочки	к, А 8, Л+П
Мочеиспускательный канал, язва слизистой оболочки	к, А 9, Л+П
Мочеточник, закупорка	к, А 7, Л+П
Мочеточник, язва	к, А 7, Л+П
Мочеточник, язва слизистой оболочки	к, А 7, Л+П
Муковисцидоз бронхов	ж, П 13
Муковисцидоз, кистозный фиброз	ж, Л 50, П 3
Мускулатура, некрозы поперечной	о, В 13, Л+П
Мускулы, атрофия	о, В 13, Л+П
Мускулы, дистрофия	к, В 3, Л+П
Надкостница, боли от растяжения	к, В 8, Л+П
Надкостница, растяжение	о, В 5, Л+П
Надкостница, паралич	к, В 8, Л+П
Надкостницы, оболочка	к, В 8, Л+П
Надпочечник, апоплексия мозгового вещества	к, В 9, Л+П
Надпочечник, карцинома мозгового вещества	к, В 9, Л+П
Надпочечник, некроз коры	о, В 9, Л+П
Нейродермит	к, А 10а, Л+П
Нейрофиброма	к, А 17, Л+П
Неходжскинская лимфома	к, А 1, Р
Нефроцирроз, сморщенная почка	о, В 17, Л+П
Нёбо, карцинома	ж, Л 48, П 5
Норадреналин, повышенный	к, В 9, Л+П
Нос, течёт	к, А 21, Л+П
Нос, кровотечение	к, А 19, Л+П
Нос, язва слизистой оболочки	к, А 19, Л+П
Носовые пазухи, язва слизистой оболочки	к, А 21, Л+П
Обмен веществ, срыв	к, В 1, Л+П
Обоняние, потеря	к, В 4, Л+П
Обонятельный нерв, потеря обоняния правой/левой половины тела	к, В 4, Л+П
Овуляция, возобновление	к, А 3б, Л
Околоушная слюнная железа, карцинома	ж, Л 50, П 3
Околоушная слюнная железа, язва выводных протоков	к, А 24, Л+П
Опоясывающий лишай	о, А 2, Л+П
Остеолизы	о, В 5, Л+П
Остеолизы, рекальцинация	о, В 5, Л+П
Остеопороз	о, В 5, Л+П
Остеосаркома	о, В 5, Л+П
Паралич двигательный	к, В 3, Л+П
Паращитовидная железа, карцинома	ж, Л 45, П 8
Паротит, карцинома	ж, Л 50, П 3
Паротит, язва выводных протоков	к, А 24, Л+П
Перикард, выпот	о, А 5, Л+П
Перикард, карцинома	о, А 5, Л+П
Перикард, тампонада	о, А 5, Л+П
Перитонеальная карцинома	о, А 7, Л+П

НАСЛЕДИЕ НОВОЙ МЕДИЦИНЫ, ЧАСТЬ 2

Печени повышенные показатели	к, А 5А, П
Печени туберкулёз	ж, П 18
Печени цирроз	к, А 5А, П
Печени цирроз	ж, П 18
Печеночная кома	к, А 5А, П
Печень, солитарная карцинома	ж, П 18
Пищевод, карцинома	ж, П 15
Пищевод, карцинома (верхние две трети)	к, А 22, Л+П
Пищевод, карцинома (нижняя треть)	ж, П 15
Плевра, выпот	о, А 6; о, А 7, Л+П
Плевры, рак	о, А 6, Л+П
Повздошная кишка, карцинома	ж, Л 33
Поджелудочная железа	ж, П 19
Поджелудочная железа, карцинома	ж, П 19
Поджелудочная железа, язва протоков плоскоклеточного эпителия	к, А 5В, П
Подъязычная слюнная железа, карцинома	ж, Л 49, П 4
Подъязычная слюнная железа, язва протоков	к, А 25, Л+П
Помутнение, частичное левого/правого стекловидного тела	к, В 7, Л+П
Почечные камни, образование	к, А 6, Л+П
Почечная киста	о, В 17, Л+П
Почечная лоханка, застой	к, А 7, Л+П
Почечная лоханка, язва слизистой оболочки	к, А 6, Л+П
Почечная паренхима, некроз	о, В 17, Л+П
Почечная чашка, деформированная	ж, Л 28, П 25
Почечная чашка, язвы в	к, А 6, Л+П
Почечные колики	к, А 6, Л+П и к, А 7, Л+П
Почечные собирательные трубки, карцинома	ж, Л 28, П 25
Почечный туберкулёз	ж, Л 28, П 25
Правое сердце, отказ, острый	к, А 3а, Л
Предстательная железа, карцинома	ж, Л 31, П 23
Пролактин, повышенное производство	ж, Л 2, П 51 [Л51, П2]
Простата, карцинома	ж, Л 31, П 23
Прямая кишка, карцинома	ж, Л 38
Прямая кишка, карцинома, высокосидящая, подслизистая, дистопичная	ж, Л 39
Псориаз	к, А 10б, Л+П
Пупок внутренний, карцинома	ж, Л 36
Рассеянный склероз	к, В 3, Л+П
Рвота	к, А 4, П
Реберная плевра, карцинома	о, А 6, Л+П
Рефлекс мнимой смерти	к, В 3, Л+П
Ринит	к, А 19, Л+П
Роговица глаза, язва	к, А 13, Л+П
Роговица, помутнение	к, А 13, Л+П
Сальник, карцинома	ж, Л 37
Сахар в крови, повышенный	к, В 2, П
Сахар в крови, пониженный	к, В 2, Л
Сахар в крови, уровень	к, В 2, Л

НАСЛЕДИЕ НОВОЙ МЕДИЦИНЫ, ЧАСТЬ 2

Селезёнки некроз	о, В 8, П
Селезёнки рак	о, В 8, П
Семенные пузырьки, карцинома	к, А 3б, П
Сердечная недостаточность	о, А 5, Л+П
Сердечная сумка, выпот	о, А 5, Л+П
Сердечная сумка, карцинома	о, А 5, Л+П
Сердце, инфаркт миокарда	к, А 3а, П
Сетчатка, отслоение	к, В 6, Л+П
Сигма, карцинома	ж, Л 38
Слепая кишка, карцинома	ж, Л 34
Слезотечения, пересыхание	ж, Л 42, П 11
Слёзные железы, карцинома	ж, Л 42, П 11
Слёзные железы, муковисцидоз	ж, Л 42, П 11
Слёзные железы, опухоль	к, А 23, Л+П
Слёзные железы, язвы выводных путей	к, А 23, Л+П
Слёзы, гнойные	ж, Л 42, П 11
Слизистая оболочка рта, подслизистая карцинома	ж, Л 41, П 12
Слизистая оболочка рта, язва	к, А 20, Л+П
Слух, плохой	ж, Л 44, П 9
Слух, потеря	к, В 5, Л+П
Слух, потеря способности левого/правого уха	к, В 5, Л+П
Соединительная ткань, некроз рака	о, В 1, Л+П
Сосок груди, опухание за	к, А 16, Л+П
Спленомегалия	о, В 8, П
Спонтанный перелом кости	о, В 5, Л+П
Среднее ухо, карцинома	ж, Л 43, П 10
Средний отит, гнойный	ж, Л 43, П 10
Стекловидное тело, помутнение	к, В 7, Л+П
Стеноз при глотании контрастной смеси	к, А 22, Л+П
Стенокардия	к, А 3а, Л+П
Стоматит язвенный	ж, Л 41, П 12
Суставный ревматизм	о, В 5, Л+П
Сухожилие, некроз	о, В 4, Л+П
Таламуса, поражение	к, В 1, Л+П
Тахикардия	к, А 3а, Л
Тиреотоксикоз	ж, Л 46, П 7
Толстая кишка, карцинома	ж, Л 35
Толстая ободочная кишка, карцинома	ж, Л 35
Тонзиллит	ж, Л 47, П 6
Тонкая кишка, верхняя, карцинома	ж, П 20
Тонкая кишка, нижняя, карцинома	ж, Л 33
Тощая кишка, карцинома	ж, П 20
Тромбофлебит	о, В 11, Л+П
Тромбоцитопения	о, В 8, П
Тромбоэмболия	к, А 3а, Л
Уретра, язва	к, А 9, Л+П
Ухо, течет	ж, Л 43, П 10
Феохромоцитома	к, В 9, Л+П
Фурункулёз	о, В 1, Л+П
Холодные узлы щитовидной железы	к, А 1, Л

НАСЛЕДИЕ НОВОЙ МЕДИЦИНЫ, ЧАСТЬ 2

Хондросаркома	о, В 3, Л+П
Хрусталик, помутнение	к, А 14, Л+П
Хрящи, атрофия	о, В 3, Л+П
Хрящи, разрастание	о, В 3, Л+П
Червеобразный отросток, карцинома	ж, Л 34
Чешуйчатый лишай	к, А 10b, Л+П
Шейка матки, некрозы	о, В 14, Л+П
Шелушение на красной основе (кожа)	к, А 10b, Л+П
Шум в ушах	к, В 5, Л+П
Щитовидная железа, карцинома	ж, Л 46, П 7
Щитовидная железа, (прежние) выводные протоки, язва	к, А 1, Л
Щитовидная железа, эутиреодная киста	к, А 1, Л
ЭКГ, изменение	к, А 3а, П
Экзантема	к, А 10а, Л+П
Экзема	к, А 10а, Л+П
Эндометрий	ж, Л 29, П 24
Эпидермис, язва	к, А 10а, Л+П
Эпителий наружной кожи, язва	к, А 10а, Л+П
Эфлоресценция, кожная сыпь, цветение	к, А 10а, Л+П
Яички, киста	о, В 16, Л+П
Яички, некроз интерстициальный	о, В 16, Л+П
Яички, опухание	о, В 16, Л+П
Яички, тератома	ж, Л 27, П 26
Яичник, киста	о, В 15, Л+П
Яичник, некроз интерстициальный	о, В 15, Л+П
Яичник, рак	о, В 15, Л+П
Яичник, тератома	ж, Л 27, П 26
Яйцевод, карцинома	ж, Л 31, П 22
Яйцевод (Фаллопиевы трубы), полная закупорка	ж, Л 32, П 22

12 Научная таблица Новой Медицины

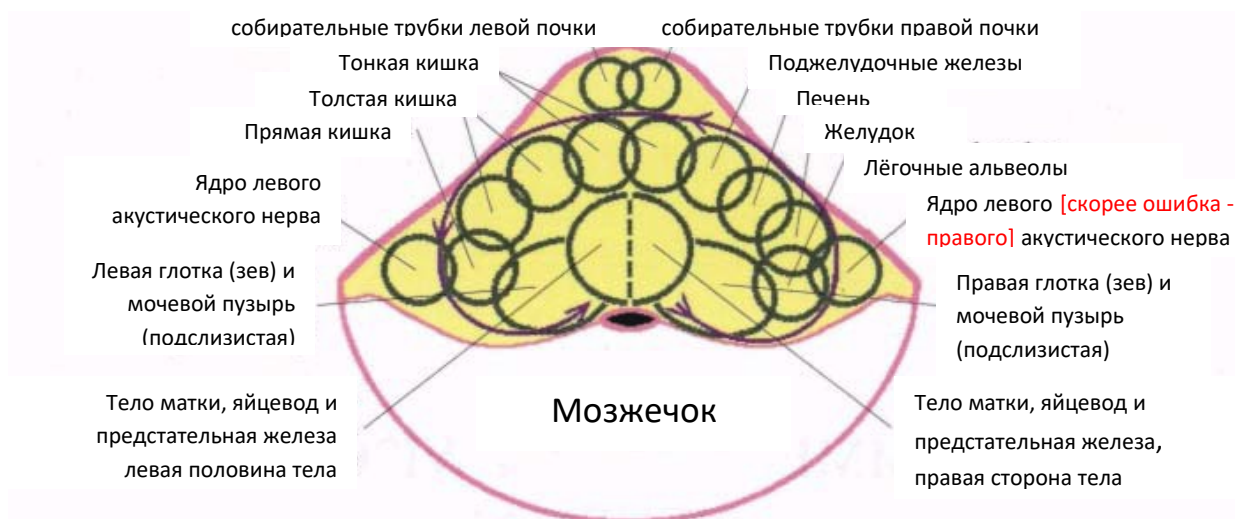ПСИХИКА
МОЗГ
ОРГАН

ВЗАИМОСВЯЗИ МЕЖДУ
3 УРОВНЯМИ НОВОЙ МЕДИЦИНЫ ПО
Д-РУ МЕДИЦИНЫ РИКЕ ГЕЕРДУ ХАМЕРУ

12.1 Внутренний зародышевый листок = Энтодерма (жёлтый)

Гистологическая архитектура	Очаги Хамера	Микробы
Аденокарцинома	Все в мосте ствола мозга. Желудочно-кишечный тракт (рот-сигма) соответствует открытому сзади полукругу, начиная справа дорзально через середину вентрально до слева дорзально.	Грибки и микобактерии (напр. туберкулёзные) размножаются в соответствии с зародышевым листком в СА-фазе. Компактные опухоли внутреннего зародышевого листка (энтодермы) могут разрушаться грибами и грибковыми бактериями (микобактериями) путём казеозного некроза только в ваготонной фазе восстановления (PCL-фазе). То, что не разрушится до конца фазы восстановления, останется.

Схематический КТ-срез сквозь ствол мозга



Так называемые черепно-мозговые нервы ствола мозга

Из 12 черепно-мозговых нервов, которые должны усвоить все медики, первые два I. Nervus olfactorius (обонятельный нерв) и II. Nervus opticus (нерв сетчатки глаза) выпадают из рамок ствола мозга, потому что они, видимо, являются только выростами коры головного мозга, но своё реле происхождения имеют в стволе головного мозга.

Следующая трудность возникает тогда, когда «нервы ствола мозга», казалось бы, иннервируют чувствительные и двигательные органы (напр. плоскоклеточный слой кожи и поперечнополосатая произвольная мускулатура), которые совершенно очевидно относятся к задачам и функциям головного мозга. Это не могло соответствовать и не соответствует действительности. Поэтому ни студент, ни врач не могли понять правильно эти так называемые черепно-мозговые нервы. В действительности эти «нервы ствольного мозга» I-XII ведут с собой впоследствии вплетённые нервные волокна из каждого лежащего на противоположной стороне коры головного мозга нерва, которые лишь косвенно имеют отношение к исходным нервам ствольного мозга. Например, изначально иннервированная из ствола мозга гладкая мускулатура полости рта («зева») с прогрессирующим преобладанием долей коры большого мозга позже была укомплектована произвольной поперечнополосатой мускулатурой (жевательных мышц, мышц языка и т. д.). Отсюда вытекает, что часть нервов ствола мозга, в зависимости от того, из какого сегмента жаберной дуги исходят эти управляемые корой головного мозга нервы, «ошибочно» получили титул «нервов жаберной дуги», в результате чего окончательно уже никто ничего не мог понять.

Так, «ошибочно» называется

- V нерв ствола мозга Nervus trigeminus - тройничный нерв - также «1-м нервом жаберных дуг»,
- VII нерв ствола мозга Nervus facialis - лицевой нерв – «2-м нервом жаберных дуг»,
- IX нерв ствола мозга Nervus glossopharyngeus - языкоглоточный нерв – «3-м нервом жаберных дуг», а также

- X нерв ствола мозга Nervus vagus – блуждающий нерв - 4-м и 5-м (деградированным) и 6-м нервами жаберных дуг одновременно.

Части жаберных дуг этих нервов ствола мозга рассматриваются ниже среди раковых эквивалентов красной группы (что касается мышц, то и оранжевой группы).

Важнейшей особенностью того, почему нервы ствола мозга заложены двухсторонне, является то, что правая сторона глотки и правая сторона ствольного мозга отвечали и до сих пор отвечают за поглощение куска пищи. С другой стороны, левая сторона глотки и левая сторона ствола мозга отвечают за выведение куска фекалий.

Обе функции объединяются в глотке. Там перистальтика происходит в двух противоположных направлениях. Из этой необходимости развились двухсторонние нервы ствола мозга, которые в момент существования общей глотки все еще имели противоположные функции. На левой стороне, стороне выводящей функции, выстраивается функция плоскоклеточного эпителия полости рта, иннервирующаяся от коры головного мозга, при которой то, что не должно попадать внутрь рта, бронхов и т. д., должно иметь возможность выведения с помощью кашля, плевания и т. д.

С другой стороны, аденокарциномы, управляемые стволом мозга, возникают тогда, когда мы не можем проглотить кусок (завладеть куском).

Мы знаем, по крайней мере, 4 свойства органов желудочно-кишечного тракта, иннервированных ствольным мозгом, каждый из которых может пострадать от СДХ и образовывать соответствующий очаг Хамера в мозге (стволе мозга):

1. *сенсорное свойство:*

означает обследование отдельных пищевых кусков на их химический состав (жир, белок, целлюлоза и т. д.). О конфликтах, связанных с этим, то есть «не иметь возможности проанализировать кусок», мы до сих пор почти ничего не знаем. При СДХ в области данного свойства мы находим инверсию перистальтики кишечника в верхней части желудочно-кишечного тракта (рвотный рефлекс), а в нижней части ускорение перистальтики (диарея)

2. *двигательно-перистальтическое свойство:*

Оно означает перистальтику, которая толкает пищу дальше. СДХ в области этого свойства означает ускорение перистальтики кишечника в пораженной зоне и частичную остановку кишечника в остальной части, называемую официальной медициной параличом кишечника и оперируемую как илеус (кишечная непроходимость).

3. *секреторное свойство:*

означает, что кусок измельчается, разлагается, переваривается путем секреции пищеварительного сока. При СДХ в области этого свойства мы находим *аденокарциному, растущую в виде цветной капусты*, которая обеспечивают проксимально увеличение секреции в этом конкретном месте для слишком большого куска.

4. *резорбтивное свойство:*

Оно означает, что пищевые вещества всасываются кишечником в кровеносные и лимфатические сосуды. Но также сюда относятся резорбция воды и воздуха. Вода, например, снова всасывается в области колона, но конфликтные качества СБП в деталях нам еще предстоит исследовать. При СДХ в области этого свойства мы находим *плоско-растущие аденокарциномы* всасывающего свойства.

НАСЛЕДИЕ НОВОЙ МЕДИЦИНЫ, ЧАСТЬ 2

(См. также таблицу нервов о т. н. черепно-мозговых нервах).

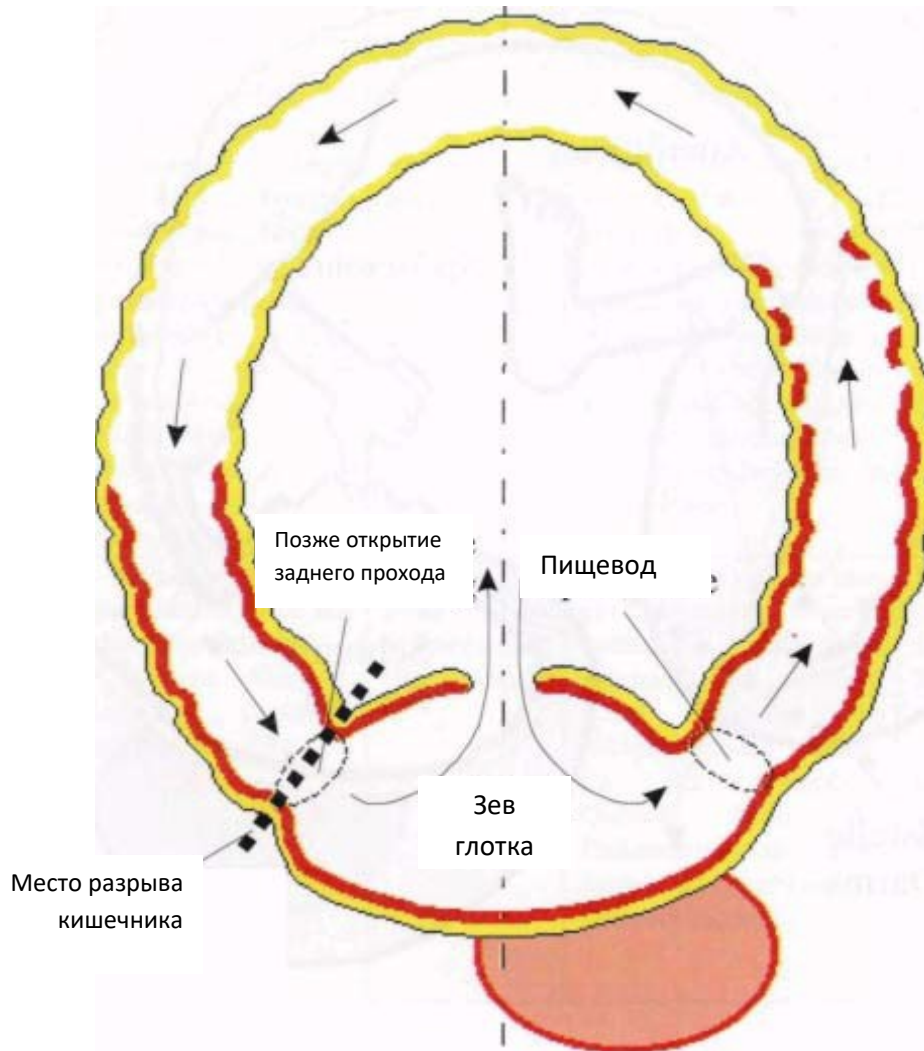
СЛЕВА: ВЫВОДЯЩАЯ СТОРОНА ЖЕЛУДОЧНО-КИШЕЧНОГО ТРАКТА С ЛЕВОЙ ПОЛОВИНОЙ ГЛОТКИ

СПРАВА: ВВОДЯЩАЯ СТОРОНА ЖЕЛУДОЧНО-КИШЕЧНОГО ТРАКТА С ПРАВОЙ ПОЛОВИНОЙ ГЛОТКИ

1-Й ЭТАП: ПЕРВОНАЧАЛЬНАЯ АРХАИЧЕСКАЯ КОЛЬЦЕВАЯ ФОРМА

Для начала нам важно понять архаичные конфликтные механизмы из «времен глотки» нашей истории развития. Между тем, кольцевая форма наших исторических предков разорвалась непосредственно под глоткой, и вся глотка стала сегодняшним ртом и глоткой. Это произошло в то время, когда плоскоклеточный эпителий, иннервируемый корой головного мозга, уже мигрировал через глотку на 12 см (относится к более позднему взрослому человеку) в выводящую сторону желудочно-кишечного тракта. Таким образом, сегодня мы все еще находим плоскоклеточную слизистую оболочку до 12 см выше от ануса. Реле этой слизистой оболочки плоскоклеточного эпителия прямой кишки расположено в мозге точно рядом с реле потомков жаберных дуг (см. красная группа, так называемые черепно-мозговые нервы) тогдашнего зева, которые тогда располагались вместе. Таким образом, сегодняшняя полость рта содержит двухсторонние пары нервов стволового мозга, из которых правые нервы иннервировали вход пищи, а левые нервы – выход фекалий. Должно быть, это уже тогда было очень сложным делом. Остатки этой иннервации напр. вывода фекалий мы находим ещё сегодня в виде рвотного рефлекса.

Схематическое изображение эмбрионального развития

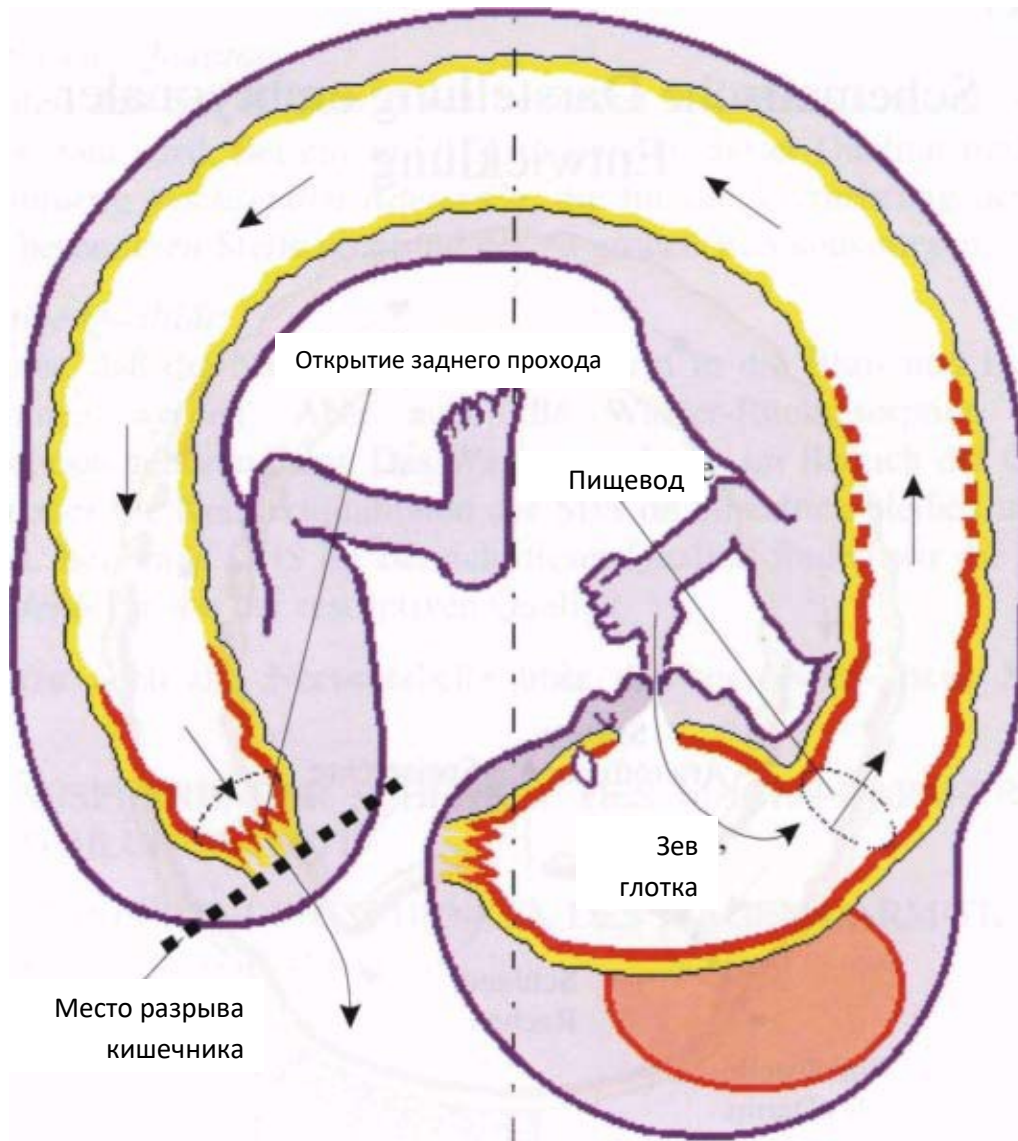


2-Й ЭТАП: ПОЗДНЯЯ ЭМБРИОНАЛЬНАЯ ФОРМА

Затем нам нужно подумать о том, в какой переносной форме мы можем снова найти эти старые архаические конфликты в нашей повседневной жизни. (Кусок сегодня больше не кусок еды, но, например, дом, рабочее место, наследство, хорошая скаковая лошадь или т. п.).

Весь зев теперь является горлом с вводящей стороной кишечника, архаическая иннервация левой половины горла по-прежнему исходит из левой половины ствола мозга. Тем временем, когда непосредственно около зева произошел разрыв кишечника, плоскоклеточный эпителий уже врос извне через вход в глотку и во вводящую и выводящую половину кишечника, на выводящей стороне на 12 см вверх. Поэтому этот плоскоклеточный эпителий, который мы сегодня называем слизистой оболочкой плоскоклеточного эпителия прямой кишки, относится к потомкам жаберной дуги.

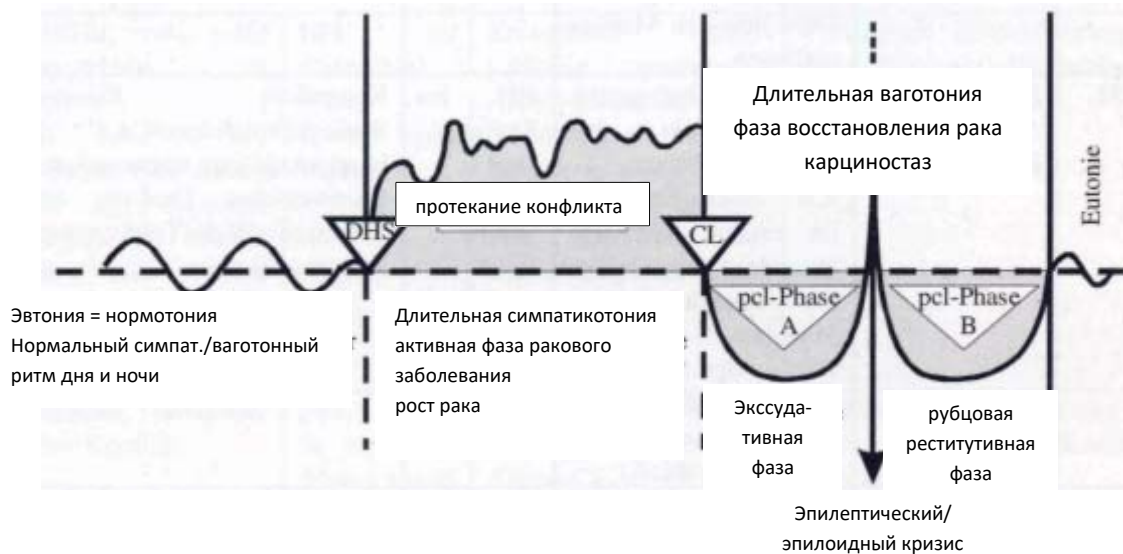
Схематическое изображение эмбрионального
развития



12.1.1 Левая сторона ствола мозга

НАСЛЕДИЕ НОВОЙ МЕДИЦИНЫ, ЧАСТЬ 2

Манифестация рака на органе	Содержание биологического конфликта	Очаг Хамера в мозге	Активная фаза конфликта = СА-фаза = симпатикотония	Фаза разрешённого конфликта = PCL-фаза = ваготония = фаза восстановления
-----------------------------	-------------------------------------	---------------------	--	--



Биологический смысл
в СА-фазе

27.	Тератома яичников и яичек = тератома клеток зародышевых путей слева (расположение в виде исключения!)	Тяжёлый конфликт потери. Напр. сын, лучший друг, любимый человек, также животное.	Очаг Хамера в краниальной части среднего мозга слева (исключение !)	Тератома из клеток зародышевых путей (исключение!)	Остановка роста тератомы происходит только постепенно, так как в каждой эмбриональной ткани происходит «эмбриональный скачок роста». (Исключение!)
28.	Карцинома почечной собирательной трубки левой почки	Экзистенциальный конфликт, конфликт беженца, «всё кончено», «как после бомбёжки», «страх перед жестокой больницей», конфликт чувства оставления одним-одинёшеньким, конфликт ощущения себя в пустыне (без воды).	Очаг Хамера в стволе мозга (мост) слева вентрально не перекрещиваются	Компактная аденокарцинома, растущая в виде цветной капусты секреторного свойства или плоскорастущая аденокарцинома резорбтивного свойства между почечными чашами и канальцами. В противоположность к некрозам почечной паренхимы (при конфликтах воды с почечной кистой в фазе восстановления) здесь: рост клеток в СА-фазе.	Раньше диагностировали с помощью рентгена туберкулёз почек по частично очень сильно деформированной почечной лоханке/почечным чашам. Это значит, здесь были створожены микобактериями (туберкулёзными) компактные опухоли аденокарциномы. Из-за каверн почечные чаши казались деформированными.
29.	Карцинома слизистой тела матки; (corpus	1 безобразный, полугенитальный конфликт чаще с	Очаг Хамера в середине ствола мозга	В cavum uteri растёт компактная аденокарцинома, растущая	В фазе восстановления есть две возможности: 1 После менопаузы:

НАСЛЕДИЕ НОВОЙ МЕДИЦИНЫ, ЧАСТЬ 2

	uteri-Ca), левая половина	персоной мужского пола. 2 Конфликт потери, особенно конфликт бабушки/внуков.	(мост) слева	в виде цветной капусты секреторного свойства или плоскорастущая аденокарцинома резорбтивного свойства, так как эндометрий матки это изменённая слизистая кишечника.	опухоль створаживается некротически. Вагинальные выделения, возможно с лёгкой кровопотерей. 2 До менопаузы или при нормальной менструации: Опухоль отторгается очень сильным кровотечением с децидуальной оболочкой.
30.	Карцинома предстательной железы, (карцинома простаты) левая половина	Безобразный, генитальный конфликт Напр.: Престарелого мужчину, который больше не реагирует территориальным конфликтом, покидает более молодая подруга и уходит к более молодому мужчине.	Очаг Хамера в середине ствола мозга (мост) слева	Компактная аденокарцинома, растущая в виде цветной капусты секреторного свойства, частично с компрессией уретры.	Казеозный некроз или инкапсуляция компактной опухоли.
31.	Карцинома яйцевода (фаллопиевой трубы) левая половина	Безобразный, полугенитальный конфликт с персоной мужского пола. Напр.: престарелая фабрикантка узнаёт, что один руководящий служащий застигнут врасплох с несовершеннолетней девочкой. Чтобы избавиться от него, она должна ему ещё и выплатить высокую компенсацию.	Очаг Хамера в стволе мозга (мост) вентрально слева медиально	Компактная аденокарцинома слизистой яйцевода, растущая в виде цветной капусты секреторного свойства с почти регулярной полной непроходимостью яйцевода.	Казеозный некроз опухоли грибами или грибковыми бактериями, вагинальные выделения. Временами вытекание гноя в брюшину.
32.	Подслизистая карцинома мочевого пузыря, Полип мочевого пузыря, левая половина	Безобразный конфликт, «свинство». Напр.: Беременную жену бьёт муж.	Очаг Хамера в стволе мозга (мост) слева латерально-вентрально	Компактная аденокарцинома, растущая в виде цветной капусты секреторного свойства (полип мочевого пузыря) или плоскорастущая аденокарцинома резорбтивного свойства особенно в «trigonum vesicae», треугольнике между мочеточниками и уретрой.	Казеозный некроз или инкапсуляция компактной опухоли.
33.	Карцинома нижней тонкой кишки = карцинома подвздошной кишки, (в фазе восстановления названа также <i>болезнь Крона</i>)	Конфликт невозможности переварить кусок, неперевариваемые неприятности, чаще всего со страхом смерти от голода в самом широком смысле. Напр.: Хозяйка парикмахерской должна сначала временно, затем окончательно закрыть свой второй филиал, потому что её лучшие работники, нарушив обещания, всегда уходили к конкурентам.	Очаг Хамера в стволе мозга (мост) вентро-латерально слева	Всей тонкой кишке (тощей кишке и подвздошной кишке) примерно 7 м длиной соответствует реле в мозге, которое обычно предусмотрено для 1 м. Поэтому плоскорастущая аденокарцинома резорбтивного свойства сильно растянута и состоит только из нескольких слоёв карциномы цилиндрического эпителия кишечника. По этой причине здесь никогда не доходит до механического илеуса из-за карциномы.	Створаживающее с кровью выведение (в случае присутствия туберкулёзных микобактерий) т.н. «бляшек», совсем тонких пластинок аденокарциномы, со слизью.
34	Карцинома слепой кишки и червеобразног	Безобразные, неперевариваемые неприятности. Напр.: Ребёнок видит	Очаг Хамера в стволе мозга (мост) латерально	Компактная, растущая в виде цветной капусты аденокарцинома слепой кишки секреторного	Т.н. острый или подострый аппендицит (воспаление слепой кишки). Если аппендикс точно

НАСЛЕДИЕ НОВОЙ МЕДИЦИНЫ, ЧАСТЬ 2

	о отростка (соецим- и appendix-Ca)	семейную ссору родителей с жестокой сценой побоев.	слева.	свойства легко провоцирует закупорку аппендикса (илеус аппендикса), которая потом в фазе восстановления может привести к разрыву аппендикса (перфорация).	обследовать гистологически, это всегда некротизирующая карцинома аппендикса (створаживающая). Нет никакого «воспаления слепой кишки» без предшествовавшей карциномы!
35	Карцинома толстой кишки, (карцинома колона) colon ascendens-, colon transversum-, colon descendens-Ca	Безобразные неперевариваемые неприятности. Напр.: Кто-то неправомерно обвиняется в страховом мошенничестве.	Очаг Хамера в стволе мозга (мост) латерально слева	Растущая в виде цветной капусты аденокарцинома секреторного свойства или плоскорастущая аденокарцинома резорбтивного свойства	Некротизирующее разрушение опухоли створаживанием грибами (микоз опухоли). Иногда умеренное кровотечение или туберкулёз толстой кишки (микобактериями).
36	Внутренняя карцинома пупка	Конфликт, невозможности что-то вывести наружу. Напр.: Жена, находящаяся в санатории замечает, что её муж по телефону утром лепечет, то есть всё ещё не «вывел» свой алкоголь.	Очаг Хамера в стволе мозга (мост) вентрально слева медиально.	Компактная, растущая в виде цветной капусты аденокарцинома секреторного свойства или плоскорастущая аденокарцинома резорбтивного свойства, «клоаки» исторического развития.	Казеозный некроз грибами или грибковыми бактериями или инкапсуляция
37	Карцинома большого сальника (epiploon-Ca)	Безобразный неперевариваемый конфликт.	Очаг Хамера в стволе мозга (мост) латерально слева	Компактная, растущая в виде цветной капусты аденокарцинома секреторного свойства или плоскорастущая аденокарцинома резорбтивного свойства в области большого сальника.	Створаживающее некротизирующее разрушение, часто сопровождающееся адгезиями.
38	Карцинома прямой кишки (sigmoid-Ca)	Безобразный конфликт, коварный, подлый, «дерьмовый конфликт».	Очаг Хамера в стволе мозга (мост) латерально слева	Компактная, растущая в виде цветной капусты аденокарцинома секреторного свойства или плоскорастущая аденокарцинома резорбтивного свойства. При большой опухоли: угроза илеуса (кишечной непроходимости)	Створаживающее некротизирующее разрушение опухоли, возможно с лёгким кровотечением.
39	Карцинома верхней части прямой кишки, подслизистая, расположенная в необычном месте. Собственно принадлежащая к сигме.	Безобразный, подлый «дерьмовый конфликт».	Очаг Хамера в стволе мозга (мост) латерально слева.	Особенное здесь то, что компактная плоскорастущая аденокарцинома резорбтивного свойства растёт под расположенной над ней слизистой оболочкой плоскоклеточного эпителия (эктодермы) прямой кишки; она ощущаема, но не видна.	Когда опухоль под слизистой прямой кишки разрушается казеозным некрозом, тогда у нас происходит подслизистый абсцесс. Эти абсцессы обычно принимаются за и называются геморроем.
40	Карцинома Бартолиновых желез под плоскоклеточным эпителием слизистой оболочки	Конфликт невозможности производить достаточного количества слизи влагилица (совокупление)	Очаг Хамера в стволе мозга (мост) слева латерально-дорзально	Образование растущей в виде цветной капусты аденокарциномы секреторного свойства с сильными выделениями вагинальной слизи.	При наличии туберкулёзных бактерий: Разрушение путём створаживания в основном круглой в виде цветной капусты опухоли, зловонные выделения из влагилица.

НАСЛЕДИЕ НОВОЙ МЕДИЦИНЫ, ЧАСТЬ 2

	влагалища (с точки зрения истории развития = древние кишечные железы)				
41	Подслизистая арцинома слизистой рта, (глубокий слой кишечного эпителия) левая сторона.	Конфликт, невозможности выплюнуть слизь и т.п.	Очаг Хамера в стволе мозга (мост) слева дорзально	Плоско растущая и достигающая только минимальную высоту аденокарцинома резорбтивного свойства под плоскоклеточным эпителием слизистой полости рта, поэтому практически и не видна. В историческом развитии принадлежит древней слизистой оболочке кишечника, которая по большей части сейчас покрыта.	Т.н. язвенный стоматит или грибок молочницы полости рта = фаза восстановления рудиментарно существующей, находящейся под плоскоклеточным эпителием древней слизистой кишечника.
42	Карцинома слёзных желез, (ацинозная часть) левая сторона	Конфликт невозможности избавиться от вещи, которую видишь. Напр., художник не находит галериста, его картины никто не видит, он ничего не может продать.	Очаг Хамера в стволе мозга (мост) слева дорзально	Растущая в виде цветной капусты аденокарцинома секреторного свойства левой слёзной железы.	Ствоороживающий (в случае наличия туберкулёзных бактерий) распад и разрушение карциномы слёзной железы (гнойные «слёзы»). При полном ствоороживании (повторяющиеся рецидивы): муковисцидоз слёзных желез с высыханием слезотечения.
43	Карцинома среднего уха слева	Конфликт, не иметь возможности избавиться от информации	Очаг Хамера в стволе мозга (мост) слева дорзально, (ядро т.н. nervus stato-akusticus)	Плоскорастущая аденокарцинома резорбтивного свойства растёт только незначительно в среднем ухе и сосцевидном отростке. Затронутые клетки, по всей видимости, являются архаическими слуховыми клетками. В редких случаях после заполнения среднего уха опухоль может «расти дальше», что значит, прорывается в окружение (посредством вдавливания). Во время размножения клеток архаический слух как бы улучшается, что проявляется в том, что воспринимается больше акустической информации архаическим органом слуха.	Гнойный отит среднего уха. Разрушение размножившихся клеток грибами или грибковыми бактериями (туберкулёзными), в большинстве случаев с перфорацией барабанной перепонки (течёт из уха). Исцеление имеет смысл, акустическую информацию снова уменьшить до нормального уровня, потому что акустический кусок воспринят, и конфликт разрешился. Ранее т.н. кажущаяся костная проводимость (камертон у сосцевидного отростка) вероятно была по большей части функцией древних кишечных клеток среднего уха вместе с сосцевидным отростком.
44	Карцинома евстахиевых труб, (между ртом и средним ухом) левая сторона	Конфликт невозможности избавиться от информации	Очаг Хамера в стволе мозга (мост) слева дорзально	Т.н. евстахиева труба от плоскорастущей аденокарциномы резорбтивного свойства становится непроходимой. Следствие: Вдавленная барабанная перепонка из-за недостаточной	Зловонное ствоороживание, вытекающее как в рот, так и в среднее ухо и там имитирует отит среднего уха, если сама слизистая среднего уха не затронута.

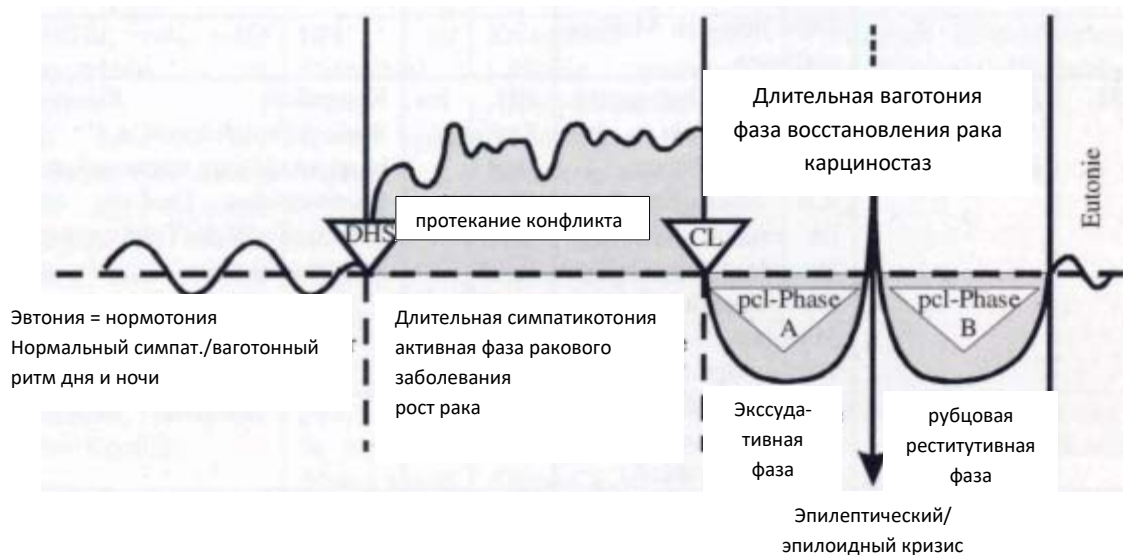
НАСЛЕДИЕ НОВОЙ МЕДИЦИНЫ, ЧАСТЬ 2

				вентиляции, плохой слух.	
45	Карцинома паращитовидной железы, (ацинозная часть) левая сторона	Конфликт невозможности извергнуть какую то вещь.	Очаг Хамера в стволе мозга (мост) слева дорзально	Компактная, растущая в виде цветной капусты аденокарцинома секреторного свойства, т.н. твёрдая струма с <i>гиперпаратериозом</i> . Ацинусы это остатки древней слизистой кишечника.	В большинстве случаев остаются грубые узловатые опухоли паращитовидной железы, инкапсулируются. Как только в ваготонной фазе восстановления получают доступ грибки и грибковые бактерии, узлы створаживаются. Последнее было бы нормальным протеканием. При этом нормализуется гормональный фон.
46	Карцинома щитовидной железы (ацинозная часть) левая сторона	Конфликт, недостаточно быстро избавиться от вещи	Очаг Хамера в стволе мозга (мост) слева дорзально	Компактная, растущая в виде цветной капусты аденокарцинома секреторного свойства, т.н. твёрдая струма (хронический зуб) с <i>гипертиреозом/тиреотоксикозом (Базедова болезнь)</i> . Из-за гипертериоза обмен веществ усиливается, и индивид становится быстрее.	В большинстве случаев остаются грубые узловатые опухоли щитовидной железы, инкапсулируются. Как только в ваготонной фазе восстановления получают доступ грибки и грибковые бактерии, узлы створаживаются. Последнее было бы нормальным протеканием. При этом нормализуется гормональный фон.
47	Карцинома миндалин, левая сторона	Конфликт, невозможности избавиться от вещи	Очаг Хамера в стволе мозга (мост) слева дорзально	<i>Гиперплазия миндалин = гипертрофия миндалин</i> = растущая в виде цветной капусты аденокарцинома секреторного свойства: увеличенные, часто с трещинами миндалины.	Гнойный тонзиллит, абсцесс миндалин из-за грибков: Микоз миндалин или из-за грибковых бактерий: туберкулёз миндалин.
48	Карцинома нёба, левая сторона	Конфликт, невозможности избавиться от вещи	Очаг Хамера в стволе мозга (мост) слева дорзально	Компактная, растущая в виде цветной капусты аденокарцинома нёба секреторного свойства или плоскорастущая аденокарцинома резорбтивного свойства, древних остатков слизистой кишечника (под эпителием полости рта)	Зловонное створаживание и разрушение опухоли грибами (микозы) или грибковыми бактериями (напр. туберкулёз).
49	Карцинома подъязычной слюнной железы (glandula sublingualis-Ca), (ацинозная часть) левая сторона	Конфликт невозможности всё же выплюнуть вещь, после того как её разжевал(а)	Очаг Хамера в стволе мозга (мост) слева дорзально	Компактная, растущая в виде цветной капусты аденокарцинома подъязычной слюнной железы секреторного свойства слюнообразующих т.н. ацинусов.	Зловонное створаживание и разрушение опухоли грибами (микозы) или грибковыми бактериями (напр. туберкулёз).
50	Карцинома околоушной железы (parotis-Ca), ацинозная часть, левая сторона	Конфликт, невозможности кусок достаточно разжевать и выплюнуть	Очаг Хамера в стволе мозга (мост) слева дорзально	Компактная, растущая в виде цветной капусты аденокарцинома околоушной железы секреторного свойства слюнообразующих т.н. ацинусов.	Зловонное створаживание и разрушение опухоли грибами (микозы) или грибковыми бактериями (микобактерии напр. туберкулёз). В случае полного створаживания железистых клеток (при множестве рецидивов вместе с решениями) случается муковисцидоз, что означает иссякание жидкости околоушной слюнной железы или подъязычной слюнной железы (= слюны).

51	Карцинома передней доли гипофиза, левая сторона	1) Конфликт неспособности избавиться от куска, так как индивид слишком мал. 2) Конфликт неспособности прокормить ребёнка или семью.	Очаг Хамера в стволе мозга (мост) слева дорзально	1) Аденома гипофиза, компактная, растущая в виде цветной капусты аденокарцинома секреторного свойства с увеличенным производством гормона роста. Следствие: Реальный рост у детей и подростков, или акромегалия (увеличение роста окончаний отдельных конечностей) у взрослых. 2) Увеличенное производство пролактина. Следствие: Увеличение <i>производства молока</i> .	1) При наличии грибков и грибковых бактерий: Створаживание аденомы передней доли гипофиза. Конфликт теряет почву, потому что индивид теперь достаточно большой, чтобы проглотить кусок. 2) Конфликт становится беспочвенным, потому что ребёнок или семья теперь могут быть достаточно прокормлены.
52	Аденоидная вегетация задней глотки (pharynx) левая сторона	Конфликт, неспособности избавиться от куска.	Очаг Хамера в стволе мозга (мост) слева дорзально	Растущая в виде цветной капусты аденокарцинома секреторного свойства, т.н. «полипы», носоглотки, исходящие от остатков древней слизистой кишечника.	Зловонное створаживание полипов грибками (микозы) или грибковыми бактериями (микобактерии); туберкулёз полипов.

12.1.2 Правая сторона ствола мозга

Манифестация рака на органе	Содержание биологического конфликта	Очаг Хамера в мозге	Активная фаза конфликта = СА-фаза = симпатикотония	Фаза решённого конфликта = PCL-фаза = ваготония = фаза восстановления
-----------------------------	-------------------------------------	---------------------	--	---



Биологический смысл

НАСЛЕДИЕ НОВОЙ МЕДИЦИНЫ, ЧАСТЬ 2

в СА-фазе

26	Тератома яичников и яичек = тератома клеток зародышевого пути справа (исключительное расположение!)	Тяжёлый конфликт потери Напр., сын, лучший друг, любимый человек, также животное.	Очаг Хамера в краниальной части среднего мозга справа (исключение!)	Тератома из клеток зародышевых путей (исключение!)	Остановка роста тератомы происходит только постепенно, так как в каждой эмбриональной ткани происходит «эмбриональный скачок роста». (Исключение!)
25	Карцинома почечной собирательной трубки правой почки	Экзистенциальный конфликт, конфликт беженца, «всё кончено», «как после бомбёжки», «страх перед жестокой больницей», конфликт чувства оставления одним-одинёшеньким, конфликт чувствовать себя как в пустыне (без воды).	Очаг Хамера в стволе мозга (мост) справа вентрально не перекрещивается	Плоскорастущая аденокарцинома резорбтивного свойства между почечными чашами и канальцами. В противоположность к некрозам почечной паренхимы (при конфликтах воды с почечной кистой в фазе восстановления) здесь: рост клеток в СА-фазе.	Раньше с помощью рентгена диагностировали туберкулёз почек по частично очень сильно деформированной почечной лоханке/почечным чашам. Это значит, здесь были створожены микобактериями (туберкулёзными) компактные опухоли аденокарциномы. Из-за каверн почечные чаши казались деформированными.
24	Карцинома слизистой тела матки; (corpus uteri-Ca), правая половина	1 безобразный, полугенитальный конфликт чаще с персоной мужского пола. 2 Конфликт потери, особенно конфликт бабушки/внуков.	Очаг Хамера в середине ствола мозга (мост) справа	В cavum uteri растёт компактная аденокарцинома, растущая в виде цветной капусты секреторного свойства или плоскорастущая аденокарцинома резорбтивного свойства, так как эндометрий матки это изменённая слизистая кишечника.	В фазе восстановления есть две возможности: 1 После менопаузы: опухоль створаживается некротически. <i>Вагинальные выделения</i> , возможно с лёгкой кровопотерей. 2 До менопаузы или при нормальной менструации: Опухоль отторгается очень сильным кровотечением с децидуальной оболочкой.
23	Карцинома предстательной железы, (карцинома простаты) правая половина	Безобразный, генитальный конфликт Напр.: Престарелого мужчину, который больше не реагирует территориальным конфликтом, покидает более молодая подруга и уходит к более молодому мужчине.	Очаг Хамера в середине ствола мозга (мост) справа	Компактная (растущая в виде цветной капусты) аденокарцинома простаты секреторного свойства, частично с компрессией уретры.	Казеозный некроз или инкапсуляция компактной опухоли.
22	Карцинома яйцевода (фаллопиевой трубы) правая половина	Безобразный, полугенитальный конфликт с персоной мужского пола. Напр.: престарелая фабрикантка узнаёт, что один руководящий служащий застигнут врасплох с несовершеннолетней девочкой. Чтобы избавиться от него, она должна ему ещё и выплатить высокую компенсацию.	Очаг Хамера в стволе мозга (мост) вентрально справа медиально	Компактная аденокарцинома слизистой яйцевода, растущая в виде цветной капусты, секреторного свойства с почти регулярной полной непроходимостью яйцевода.	Казеозный некроз опухоли грибами или грибковыми бактериями, <i>вагинальные выделения</i> . Временами вытекание гноя в брюшину.
21	Подслизистая карцинома мочевого пузыря, полип мочевого	Безобразный конфликт, «свинство». Напр.: Беременную жену бьёт муж.	Очаг Хамера в стволе мозга (мост) справа латерально-вентрально	Компактная аденокарцинома, растущая в виде цветной капусты, секреторного свойства (полип	Казеозный некроз или инкапсуляция компактной опухоли.

НАСЛЕДИЕ НОВОЙ МЕДИЦИНЫ, ЧАСТЬ 2

	пузыря, правая половина			мочевого пузыря) или плоскорастущая аденокарцинома резорбтивного свойства особенно в «trigonum vesicae», треугольнике между мочеточниками и уретрой.	
20	Карцинома верхней тонкой кишки = карцинома подвздошной кишки, (в фазе восстановления названа также <i>болезнью Крона</i> , хотя она больше принадлежит нижней тонкой кишке.)	Конфликт, невозможно переварить кусок, неперевариваемые неприятности, чаще всего со страхом смерти от голода в самом широком смысле. Напр.: Хозяйка парикмахерской должна сначала временно, затем окончательно закрыть свой второй филиал, потому что её лучшие работники, нарушив обещания, всегда уходили к конкурентам.	Очаг Хамера в стволе мозга (мост) вентролатерально слева	Всей тонкой кишке (тощей кишке и подвздошной кишке) примерно 7 м длиной соответствует реле в мозге, которое обычно предусмотрено для 1 м. Тонкая кишка в историческом развитии очень быстро выросла за очень короткое время. Поэтому плоскорастущая аденокарцинома тонкой кишки резорбтивного свойства сильно вытянута и состоит только нескольких слоёв карциномы цилиндрического эпителия кишечника. По этой причине при карциноме здесь никогда не доходит до механического илеуса.	Нормальная, находящаяся в разрушении створаживающим некротизированием опухоль кишечника может, но не должна обязательно кровоточить. Напротив, карцинома тощей и подвздошной кишки кровоточат практически всегда. Такие фазы восстановления (<i>болезнь Крона</i> , илеус) мы всегда раньше понимали как отдельные болезни. При этом отторгаются обрывки слизистой оболочки и слизь и, начав перевариваться, выделяются со стулом.
19	Карцинома поджелудочной железы, (pankreas-Ca)	Конфликт неприятностей с членами семьи, «борьба за кусок», конфликты наследства. Напр.: давно запланированный и давно желанный отпуск, который она уже «переваривала» женщина должна отменить, потому что мать упала и сломала шейку бедра.	Очаг Хамера в стволе мозга (мост) справа латерально	Большая часть (растущих) аденокарцином панкреаса секреторного свойства не так опасны, как они кажутся. В соответствии с биологическим смыслом увеличенная ткань панкреаса должна производить больше сока поджелудочной железы и использования его для лучшего переваривания куска	Также при карциноме поджелудочной железы есть два вида восстановления: 1. Восстановление путём инкапсуляции. 2. Разрушение путём казеозного некроза (туберкулёз) с кавернами панкреаса. Большинство карцином панкреаса нет необходимости оперировать, потому что (состояние после туберкулёза панкреаса) при необходимости ферменты пищеварения можно заменить.
18	Солитарная карцинома печени	Конфликт переваривания, экзистенциальный конфликт, но и напр. конфликт, умереть с голода из-за рака кишечника.	Очаг Хамера в стволе мозга (мост) справа латерально	Растущая в виде цветной капусты, аденокарцинома секреторного свойства или плоскорастущая аденокарцинома резорбтивного свойства. Типичные круглые, на КТ выглядящие тёмными т.н. солитарные круглые очаги. Часто появляются одновременно при похожем «переходном конфликте»: карцинома кишечника, карцинома печени и карцинома	Восстановление может проходить разными путями: 1. Инкапсуляция 2. Створаживающее разложение, напр. туберкулёзом, туберкулёзом печени. (Вместо потерянной паренхимы печень может вырастить новую ткань). Один вид церроза печени это восстановленная форма соединительной ткани туберкулёза печени с компримированными кавернами печени. Другой вид:

НАСЛЕДИЕ НОВОЙ МЕДИЦИНЫ, ЧАСТЬ 2

				поджелудочной железы.	внутрипеченочная язва желчных протоков, или гепатит.
17	Карцинома двенадцатипёрстной кишки, (duodenum-ca), (кроме луковицы)	Конфликт неспособности переварить кусок. Неприятности с членами семьи, коллегами на работе, друзьями.	Очаг Хамера в стволе мозга (мост) справа латерально	Плоскорастущая аденокарцинома резорбтивного свойства в двенадцатипёрстной кишке, которая редко создаёт кишечную непроходимость.	Кислотоустойчивые грибки и грибковые бактерии (mycobacterium tuberculosis) заботятся о створаживающем разрушении опухоли.
16	Карцинома желудка (кроме малой криватеры)	Конфликт неспособности переварить кусок: «Это встало у меня в желудке», неприятности с членами семьи. Напр.: Часто в обществе наследников или акционерном обществе, в котором кто-то не может окончательно переварить свой кусок, то есть получить свою долю. Часто также в связи с выплатой пенсий, которые причитаются кому-то или в судебных процессах.	Очаг Хамера в стволе мозга (мост) справа латерально	Компактная до размеров головы ребёнка растущая в виде цветной капусты аденокарцинома секреторного свойства, а также плоскорастущая аденокарцинома резорбтивного свойства.	Грибки и грибковые бактерии (mycobacterium tuberculosis) кислотоустойчивы, поэтому они могут действовать и в желудке, створаживать. Также возможна простая инкапсуляция, которая потом (самое длительное подтверждение) может 40 лет не доставлять никаких неудобств.
15	Карцинома пищевода (нижняя треть, oesophagus-ca)	Конфликт, невозможности проглотить кусок. Часто речь идёт о доме, машине или подобном, что-то, что хочется съесть, но вдруг становится невозможно. Аденокарцинома пищевода означает, что кто-то кусок хочет проглотить, но не может. (В противоположность этому карцинома плоскоклеточного эпителия пищевода: Кто-то должен проглотить то, что не хочет, а лучше выплюнуть). Это отличие относится в принципе ко всей области носоглотки и рта.	Очаг Хамера в стволе мозга (мост) справа латерально	В историческом развитии весь пищевод был покрыт изначально слизистой оболочкой кишечника. Но верхние две трети тем временем заменены на плоскоклеточный эпителий. Нижняя треть образует компактную аденокарциному, растущую в виде цветной капусты, секреторного свойства или плоскорастущую аденокарциному резорбтивного свойства. Также и в верхних двух третях есть иногда остаточные островки древней слизистой оболочки кишечника, которая тогда образует подслизистую аденокарциному.	Большая часть карциномы пищевода нижней трети восстанавливаются спонтанно путём створаживания и со зловонием, без того, что были диагностированы. Восстановленные остаточные состояния часто ошибочно интерпретируются как «варикоз пищевода».
14	Карцинома очагов в лёгких (alveolar-ca)	Конфликт паники/страха смерти, часто из-за шока от диагноза или прогноза. Напр.: «У Вас рак, и Вы не доживёте до Рождества!». Изначально конфликт	Очаг Хамера в стволе мозга (мост) справа дорзально	Плоскорастущая аденокарцинома резорбтивного свойства. Т.н. очаги в лёгких, которые растут только до разрешения конфликта страха смерти.	При наличии микобактерий (туберкулёз) створаживание очагов в лёгких с образованием каверн, в остальных случаях инкапсуляция компактных опухолей.

НАСЛЕДИЕ НОВОЙ МЕДИЦИНЫ, ЧАСТЬ 2

		невозможности «переварить» кусок воздуха.			
13	Карцинома бокаловидных клеток бронхов: Очень редкий вид внутрибронхиальной карциномы, исходящий из остатков древней слизистой кишечника, которые в историческом развитии пустили ростки из кишечника, образовавшие лёгочные альвеолы.	Конфликт, невозможности всосать «кусок воздуха», то есть страх задохнуться.	Очаг Хамера в стволе мозга(мост) справа дорзально	После паники задохнуться плоскорастущая аденокарцинома слизеобразующего секреторного свойства и резорбтивного свойства, состоящая из бокаловидных клеток древней слизистой оболочки кишечника в бронхах: следствие этого усиленное выделение жидкости и улучшенное скольжение «куска» воздуха.	При наличии микобактерий маленькие карциномы бокаловидных клеток створаживаются. При множестве рецидивов или заболевании в младенческом возрасте в PCL-фазе может дойти до полного разрушения бокаловидных клеток. Как следствие – муковисцидоз бронхов.
12	Подслизистая карцинома слизистой полости рта (глубокий слой кишечного эпителия) правая сторона	Конфликт, не заполнить кусок. Конфликт очень часто у тяжелобольных, когда они не могут больше правильно поглощать пищу: напр. только с болью.	Очаг Хамера в стволе мозга (мост) справа дорзально	Плоскорастущая и достигающая только крошечной высоты аденокарцинома резорбтивного свойства под слизистой оболочкой плоскоклеточного эпителия полости рта, поэтому практически не видна. В историческом развитии принадлежит к древней слизистой оболочке кишечника, которая в значительно степени теперь перекрыта.	Т.н. гнойный стоматит или грибок молочницы во рту = фаза восстановления рудиментарно существующей, расположенной под плоскоклеточным эпителием древней слизистой кишечника.
11	Карцинома слёзной железы (ацинозная часть) справа	Конфликт невозможности получить кусок, потому что никто не увидит и будет обойдён. Напр.: художник не находит галериста, его картины никто не видит, он ничего не может продать и потому не получить кусок (выгода с продажи).	Очаг Хамера в стволе мозга (мост) справа дорзально	Растущая в виде цветной капусты аденокарцинома секреторного свойства правой слёзной железы.	Створаживающий (в случае наличия туберкулёзных бактерий) распад и разрушение карциномы слёзной железы (гнойные «слёзы»). При полном створаживании (повторяющиеся рецидивы): муковисцидоз слёзных желез с высыханием слезотечения.
10	Карцинома среднего уха справа	Конфликт невозможности получить кусок, особенно не получить информацию. (Конфликт происходит из эмбриональной древности, когда был только один «зев» из среднего уха и рта). Напр.: Ребёнок не получил игрушку, которую он очень сильно хотел, или ему её не подарили. Младенец не может получить материнскую грудь.	Очаг Хамера в стволе мозга (мост) справа дорзально, (ядро т.н. nervus stato-akusticus)	Плоскорастущая аденокарцинома резорбтивного свойства растёт только незначительно в среднем ухе и сосцевидном отростке. Затронутые клетки, по всей видимости, являются архаическими слуховыми клетками. В редких случаях после заполнения среднего уха опухоль может «расти дальше», что значит, прорывается в окружающую ткань (посредством вдавливания). Во время размножения клеток архаический слух как бы улучшается, что	Гнойный отит среднего уха. Разрушение размножившихся клеток грибами или грибковыми бактериями (туберкулёзными), в большинстве случаев с перфорацией барабанной перепонки (течёт из уха). Исцеление имеет тот смысл, акустическую информацию уменьшить снова до нормального уровня, потому что акустический кусок усвоился и конфликт разрешился. Ранее т.н. кажущаяся костная проводимость (камертон у сосцевидного отростка) вероятно, была по большей части функцией древних кишечных клеток среднего

НАСЛЕДИЕ НОВОЙ МЕДИЦИНЫ, ЧАСТЬ 2

				проявляется в том, что воспринимается больше акустической информации архаическим органом слуха.	уха вместе с сосцевидным отростком.
9	Карцинома евстахиевых труб, (между ртом и средним ухом) правая сторона	Конфликт невозможности получить кусок информации	Очаг Хамера в стволе мозга (мост) справа дорзально	Т.н. евстахиева труба от плоскорастущей аденокарциномы резорбтивного свойства получает непроходимость. Следствие: Вдавленная барабанная перепонка из-за недостаточной вентиляции, плохой слух.	Зловонное створаживание, вытекающее как в рот, так и в среднее ухо и там имитирует отит среднего уха, если не затронута сама слизистая оболочка среднего уха.
8	Карцинома парашитовидной железы, (ацинозная часть) правая сторона	Конфликт невозможности проглотить кусок.	Очаг Хамера в стволе мозга (мост) справа дорзально	Компактная, растущая в виде цветной капусты аденокарцинома секреторного свойства, т.н. твёрдая струма с <i>гиперпаратериозом</i> . Ацинусы это остатки древней слизистой кишечника.	В большинстве случаев остаются грубые узловатые опухоли парашитовидной железы, инкапсулированные. Как только в ваготонной фазе восстановления получают доступ грибки и грибковые бактерии, узлы створаживаются. Последнее было бы нормальным биологическим протеканием. При этом снова нормализуется гормональный фон.
7	Карцинома щитовидной железы (ацинозная часть) правая сторона	Конфликт неспособности получить кусок, потому что индивид недостаточно быстр. Напр.: Продавщица уводит всех покупателей у коллеги, потому что она быстрее бежит к входу. Другая почти ничего не продаёт, в связи с чем шефа уменьшает зарплату.	Очаг Хамера в стволе мозга (мост) справа дорзально	Компактная, растущая в виде цветной капусты аденокарцинома секреторного свойства, т.н. твёрдая струма (хронический зуб) с <i>гипертиреозом/тиреот оксикозом (Базедова болезнь)</i> . Из-за <i>гипертериоза</i> обмен веществ ускоряется и индивид становится быстрее.	В большинстве случаев остаются грубые узловатые опухоли щитовидной железы, инкапсулируются. Как только в ваготонной фазе восстановления получают доступ грибки и грибковые бактерии, узлы створаживаются. Последнее было бы нормальным биологическим протеканием. При этом нормализуется гормональный фон.
6	Карцинома миндалин, справа	Конфликт, невозможности проглотить кусок. Напр.: Уже договорились о квартире, в последний момент договор аренды всё же не подписывается, другой получил «кусок» (дом, рабочее место, ит.д.)	Очаг Хамера в стволе мозга (мост) справа дорзально	<i>Гиперплазия миндалин = гипертрофия миндалин</i> = растущая в виде цветной капусты аденокарцинома секреторного свойства: увеличенные, часто с трещинами миндалин.	Гнойный тонзиллит, абсцесс миндалин из-за грибов: Микоз миндалин или из-за грибковых бактерий: туберкулёз миндалин.
5	Карцинома нёба, справа	Конфликт невозможности уже схваченный кусок проглотить. Напр.: Кто-то думает, что выиграл в лото, но его лотерейный билет неправильно	Очаг Хамера в стволе мозга (мост) справа дорзально	Компактная, растущая в виде цветной капусты аденокарцинома нёба секреторного свойства или плоскорастущая аденокарцинома резорбтивного свойства, древних остатков	Зловонное створаживание и разрушение опухоли грибами (микозы) или грибковыми бактериями (напр. туберкулёз).

НАСЛЕДИЕ НОВОЙ МЕДИЦИНЫ, ЧАСТЬ 2

		зарегистрировали в приёмном пункте.		слизистой кишечника (под эпителием полости рта)	
4	Карцинома подъязычной слюнной железы (glandula sublingualis-Ca), (ацинозная часть) справа	Конфликт невозможности схватить кусок.	Очаг Хамера в стволе мозга (мост) справа дорзально	Компактная, растущая в виде цветной капусты аденокарцинома подъязычной слюнной железы секреторного свойства слюнообразующих т.н. ацинусов.	Зловонное створаживание и разрушение опухоли грибами (микозы) или грибковыми бактериями (напр. туберкулёз).
3	Карцинома околоушной слюнной железы (parotis-Ca), ацинозная часть, правая сторона	Конфликт невозможности схватить кусок	Очаг Хамера в стволе мозга (мост) справа дорзально	Компактная, растущая в виде цветной капусты аденокарцинома паротиса секреторного свойства слюнообразующих т.н. ацинусов.	Зловонное створаживание и разрушение опухоли грибами (микозы) или грибковыми бактериями (микобактерии напр. туберкулёз). В случае полного створаживания железистых клеток (при множестве рецидивов вместе с решениями) случается муковисцидоз, что означает искажение жидкости околоушной слюнной железы или подъязычной слюнной железы (= слюны).
2	Карцинома передней доли гипофиза, правая сторона	1. Конфликт невозможности схватить кусок, который недостижим, потому что индивид слишком мал. 2. Конфликт, быть не в состоянии прокормить ребёнка или семью.	Очаг Хамера в стволе мозга (мост) справа дорзально	1. Аденома гипофиза, компактная, растущая в виде цветной капусты аденокарцинома паротиса секреторного свойства с увеличенным производством гормона роста. Следствие: Реальный рост у детей и подростков, или акромегалия (увеличение роста окончаний отдельных конечностей) у взрослых. 2. Увеличенное производство пролактина. Следствие: Увеличение производства молока.	1. При наличии грибов и грибковых бактерий: Створаживание аденомы передней доли гипофиза. Конфликт теряет почву, потому что индивид теперь достаточно большой, чтобы схватить кусок. 2. Конфликт становится беспочвенным, потому что есть возможность, ребёнка или семью теперь достаточно прокормить.
1	Аденоидная вегетация задней глотки (pharynx) правая сторона	Конфликт невозможности схватить кусок.	Очаг Хамера в стволе мозга (мост) справа дорзально	Растущая в виде цветной капусты аденокарцинома секреторного свойства, т.н. «полипы», носоглотки, исходящие от остатков древней слизистой кишечника.	Зловонное створаживание полипов грибами (микозы) или грибковыми бактериями (микобактерии); туберкулёз полипов.

12.2 Средний зародышевый листок = мезодерма (оранжевый)

Гистологическая архитектура

а. Мезодерма мозжечка (старая мезодерма):
компактные, аденоидные опухоли

б. Мезодерма большого мозга (новая мезодерма):
СА-фаза: некрозы
PCL-фаза:
- саркома
- лимфома
- липома
- фиброма
- Кисты восстановления с последующей индукцией

Очаги Хамера

- Старая мезодерма: мозжечок
- Новая мезодерма: белое вещество головного мозга

А) Мезодермальные органы, управляемые мозжечком, в случае опухоли в фазе восстановления разрушаются

микобактериями (напр. туберкулёзными) путём казеозного некроза (так же бактериями)

Б) Мезодермальные органы, управляемые большим мозгом, которые в активной фазе конфликта (СА-фазе) создают некрозы (или остеолиты), восстанавливаются исключительно бактериями, путём сначала абсцедирующего распада, позже - новообразованием рубцовой зернистой ткани (например, остеосаркомы, образующие каллус)

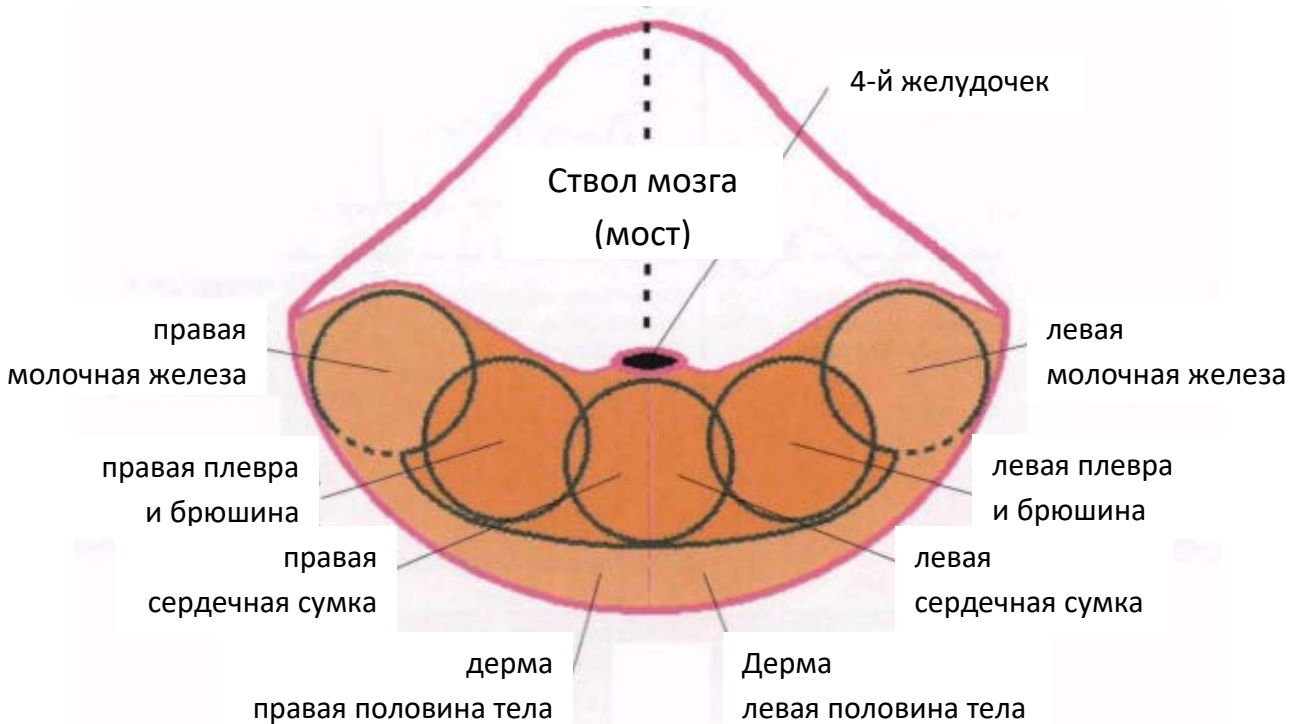
Микробы

Бактерии или микобактерии

Микобактерии размножаются в соответствии с зародышевым листком в СА-фазе, бактерии в PCL-фазе

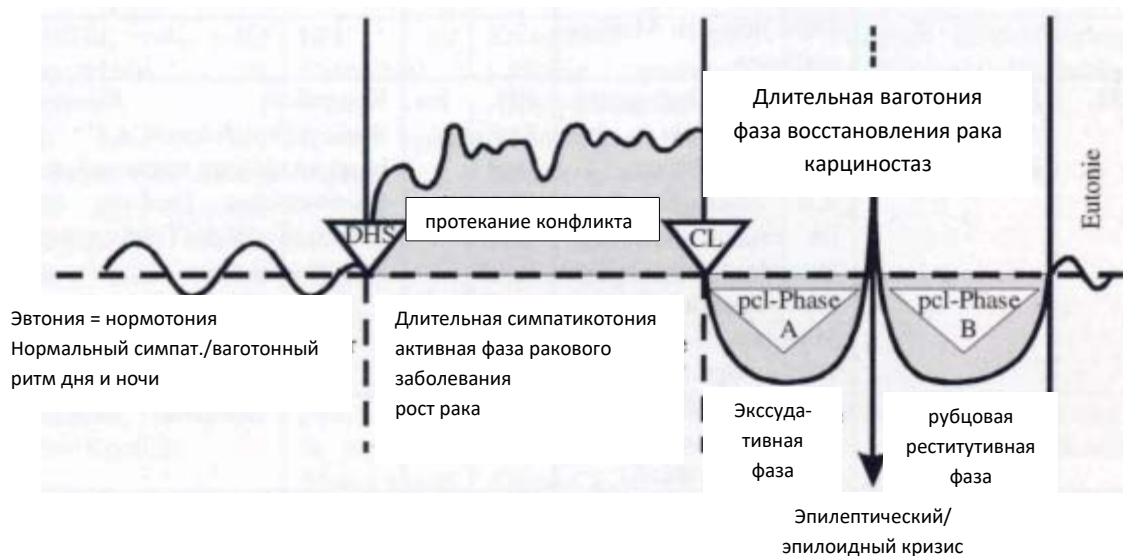
12.2.1 Мезодерма мозжечка (Старая мезодерма = оранжевый/жёлтый)

Схематический КТ-срез сквозь мозжечок



12.2.1.1 Левое полушарие мозжечка

Манифестация рака на органе	Содержание биологического конфликта	Очаг Хамера в мозге	Активная фаза конфликта = СА-фаза = симпатикотония	Фаза решённого конфликта = PCL-фаза = ваготония = фаза восстановления
-----------------------------	-------------------------------------	---------------------	--	---



НАСЛЕДИЕ НОВОЙ МЕДИЦИНЫ, ЧАСТЬ 2

А.

Биологический смысл в

СА-фазе

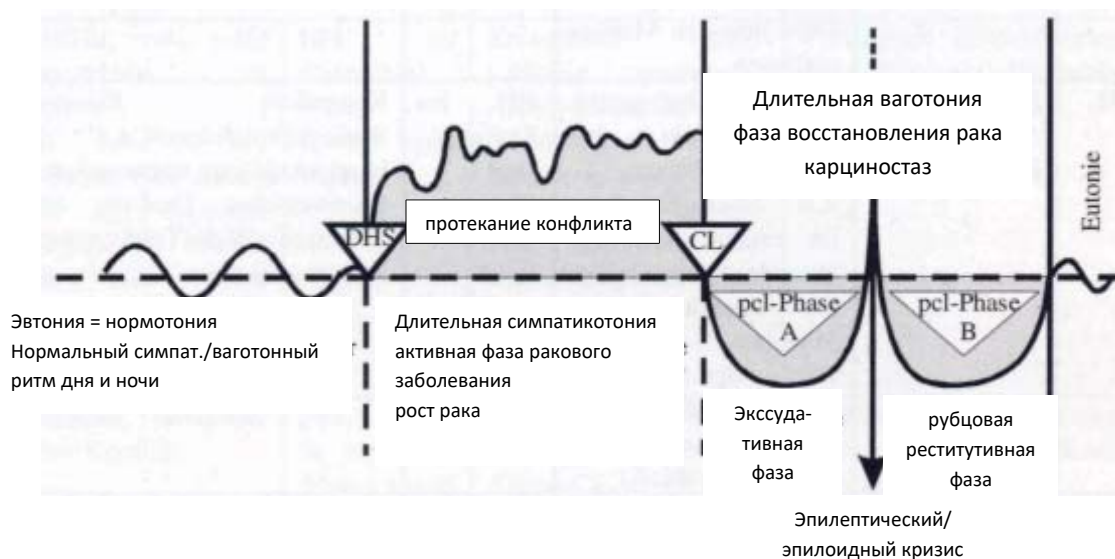
1	Карцинома дермы (= меланома или амеланотическая меланома = карцинома дермы). Правая половина тела	Конфликт осквернения, нарушение целостности, конфликт чувствовать себя изуродованным или обезображенным. Напр.: после ампутации груди. Осквернение в реальном или переносном смысле. Напр.: словесно: «Ты сукин сын, ты свинья!»	Очаг Хамера в дорзальной и латеральной области мозжечка слева	Рост компактной меланомы, если затронута родимое пятно, или амеланотическая меланома, если родимое пятно не затронута. По биологическому смыслу меланома является как бы защитой от нарушения целостности	Зловонное, створаживающее, некротизирующее разрушение грибами или бактериями, только если расположенная выше кожа плоскоклеточного эпителия открыта. Больше никакого деления клеток.
2	Опоясывающий лишай половины тела или обеих половин (дерма) Правая сторона тела	В форме пояса или полу-пояса конфликт осквернения или обезображивания. Напр.: Мать узнаёт, что её дочь лесбиянка, после этого она чувствует себя из-за её объятий осквернённой.	Очаг Хамера в дорзальной и латеральной области мозжечка слева	Опоясывающий лишай с небольшими, амеланотическими опухолями под эпидермой вдоль одного или нескольких сегментов.	В фазе восстановления очень болезненное заживление. При открытии эпидермы (открытый опоясывающий лишай) процесс может издавать зловоние.
3	Обычная угревая сыпь (акне) дермы справа	Небольшие конфликты осквернения лица, особенно в пубертатном возрасте.	Очаг Хамера в дорзальной области мозжечка слева	Узелки акне растут в СА-фазе в компактные небольшие, амеланотические меланомы-опухоли.	Узелки акне некротически створаживаются бактериями (небольшие абсцессы) и потом могут быть выдавлены.
4	Рак груди (Матта-Са = карцинома втянутой дермы) справа	Правша женщина: Конфликт заботы или ссоры с партнёром. Конфликт не сексуальный. Левша женщина: Конфликт матери/ребёнка, конфликт гнезда. Напр.: Ребёнок вырывается из руки матери и попадает под машину. Лежит в больнице при смерти. Мать упрекает себя. Или: Женщину внезапно выгнали из квартиры (гнездо), вещи на улице.	Очаг Хамера в мозжечке латерально слева	Компактный узел, который тем больше, чем дольше длился конфликт. Через 2 месяца он примерно 7 мм. В своей основе это втянутая дерма и опухоль та же, что и амеланотическая меланома.	В фазе восстановления узел инкапсулируется или створаживается под закрытой невредимой кожей микобактериями, больше не образует митозы; во время фазы восстановления немного отекает, болит только в конце восстановления (рубцовое сморщивание). Боли соответствуют глубокой мозжечковой боли кожи. Открытая опухоль: Совершенно по-другому протекает восстановление, если в опухоль попадают микобактерии или бактерии, напр. из-за пункции опухоли. Тогда наступает створаживающее некротизирующее зловонное разложение опухоли, в большинстве с образованием абсцессов и т.н. «воспалением» груди. Если опухоль открыта, этот процесс некоторое время зловонный, что существенно обременяет женщину.

НАСЛЕДИЕ НОВОЙ МЕДИЦИНЫ, ЧАСТЬ 2

5	Карцинома сердечной сумки (perikard-ca), правый перикард	Конфликт атаки на сердце, напр. удар, ножевое ранение. Также психические ассоциации: «У Вас больное сердце!»	Очаг Хамера в среднем мозжечке слева	Мезотелиома перикарда, частично плоскорастущая, частично более крупные компактные опухоли (редко). Мезотелиому перикарда, если её вообще обнаружат, рассматривают как т.н. «метастазы». Очень многие инфаркты сердца одновременно являются СДХ для мезотелиомы перикарда.	Насколько мало знакома была мезотелиома перикарда, настолько мало было известно и о причине выпота в перикард, который почти всегда неправильно интерпретировался как «сердечная недостаточность». Это обычно опять рецидив конфликта для новой мезотелиомы перикарда. Перикард часто разделён посередине. Поэтому может быть выпот в правый и в левый перикард. Если сердечная сумка не разделена, существует циркулярный выпот в сердечную сумку или тампонада перикарда. Тампонада перикарда является одной из самых частых (ятрогенных) причин смерти.
6	Карцинома плевры рёбер (pleura-ca), правая плевра	Конфликт атаки на внутреннее пространство груди. Напр.: «У Вас опухоль в лёгких, её нужно оперировать». Или: Хирург: «Мы должны вскрыть Вашу грудную клетку, чтобы добраться туда». Возможна как реально пережитая атака, (удар, порез), так и грозящая атака или которую только представляют, напр. операция.	Очаг Хамера в средней боковой области мозжечка слева. Плевра и брюшина находятся в мозжечке на одном и том же месте и их очень трудно отделить друг от друга.	Компактные мезотелиомы плевры могут расти плоско или отдельными компактными большими опухолями, в зависимости от пережитой атаки.	Выпот в плевру как признак восстановления. Затруднение дыхания возникает только при большом выпоте в плевру, частично из-за самого выпота, частично из-за отека мозга.
7	Карцинома плевры брюшины (Peritonium-ca), справа	Атака на область живота. Напр.: «У Вас рак печени!» Целостность области живота ощущается нарушенной. Также и в переносном смысле может напр. недоброе слово или оскорбление ощущаться как удар или порез в живот.	Очаг Хамера в средней боковой области мозжечка слева. Брюшина и плевра расположены в мозжечке на одном и том же месте, раньше были одним органом, прежде чем появилась диафрагма как «разделительно е перекрытие».	После СДХ рост небольших или больших узлов т.н. мезотелиомы, в зависимости от того, чувствует ли себя пострадавший атакованным «в целом» или только в одном определённом месте. Сторона мезотелиомы не связана с тем, где находится опухоль, только с тем, где пациент ощутил атаку. Если он в момент СДХ видит рентгеновский снимок лёгких и видит слева «опухоль», то он страдает мезотелиомой и позже выпотом в плевру слева, хотя опухоль (напр. бронхиальная карцинома) в действительности была расположена справа.	Асцит. Мезотелиомы разрушаются инкапсуляцией или инкапсуляцией или и тем и другим. Асцит имеет тот смысл, что при этом процессе кишки не срстаются, и предотвращается кишечная непроходимость. Кишечник «плавает» в асците. По возможности не прокалывать.

12.2.1.2 Правое полушарие мозжечка

Манифестация рака на органе	Содержание биологического конфликта	Очаг Хамера в мозге	Активная фаза конфликта = СА-фаза = симпатикотония	Фаза решённого конфликта = PCL-фаза = ваготония = фаза восстановления
-----------------------------	-------------------------------------	---------------------	--	---



A.

Биологический смысл
в СА-фазе

1	Карцинома дермы (= меланома или амеланотическая меланома = карцинома дермы). левая половина тела	Конфликт осквернения, нарушение целостности, конфликт чувствовать себя изуродованным или обезображенным. Напр.: после ампутации груди. Осквернение в реальном или переносном смысле. Напр.: словесно: «Ты сукин сын, ты свинья!»	Очаг Хамера в дорзальной и латеральной области мозжечка справа	Рост компактной меланомы, если затронуто родимое пятно, или амеланотическая меланома, если родимое пятно не затронуто. По биологическому смыслу меланома – это как бы защита от нарушения целостности	Зловонное, створаживающее, некротизирующее разрушение грибками или бактериями, только если расположенная выше кожа плоскоклеточного эпителия открыта. Больше никакого деления клеток.
2	Опоясывающий лишай половины тела или обеих половин (дерма) Левая сторона тела	В форме пояса или полу-пояса конфликт осквернения или обезображивания. Напр.: Мать узнаёт, что её дочь лесбиянка, после этого она чувствует себя из-за её объятий осквернённой.	Очаг Хамера в дорзальной и латеральной области мозжечка справа	Опоясывающий лишай с небольшими, амеланотическими опухолями под эпидермой растёт вдоль одного или нескольких сегментов.	В фазе восстановления очень болезненное заживление. При открытии эпидермы (открытый опоясывающий лишай) процесс может издавать зловоние.
3	Обычная угревая сыпь (акне) дермы слева	Небольшие конфликты осквернения лица, особенно в пубертатном возрасте.	Очаг Хамера в дорзальной области мозжечка справа	Узелки акне растут в СА-фазе в компактные небольшие, амеланотические меланомы-опухоли.	Узелки акне створаживаются некрозами с помощью бактерий (небольшие абсцессы) и потом могут быть выдавлены.

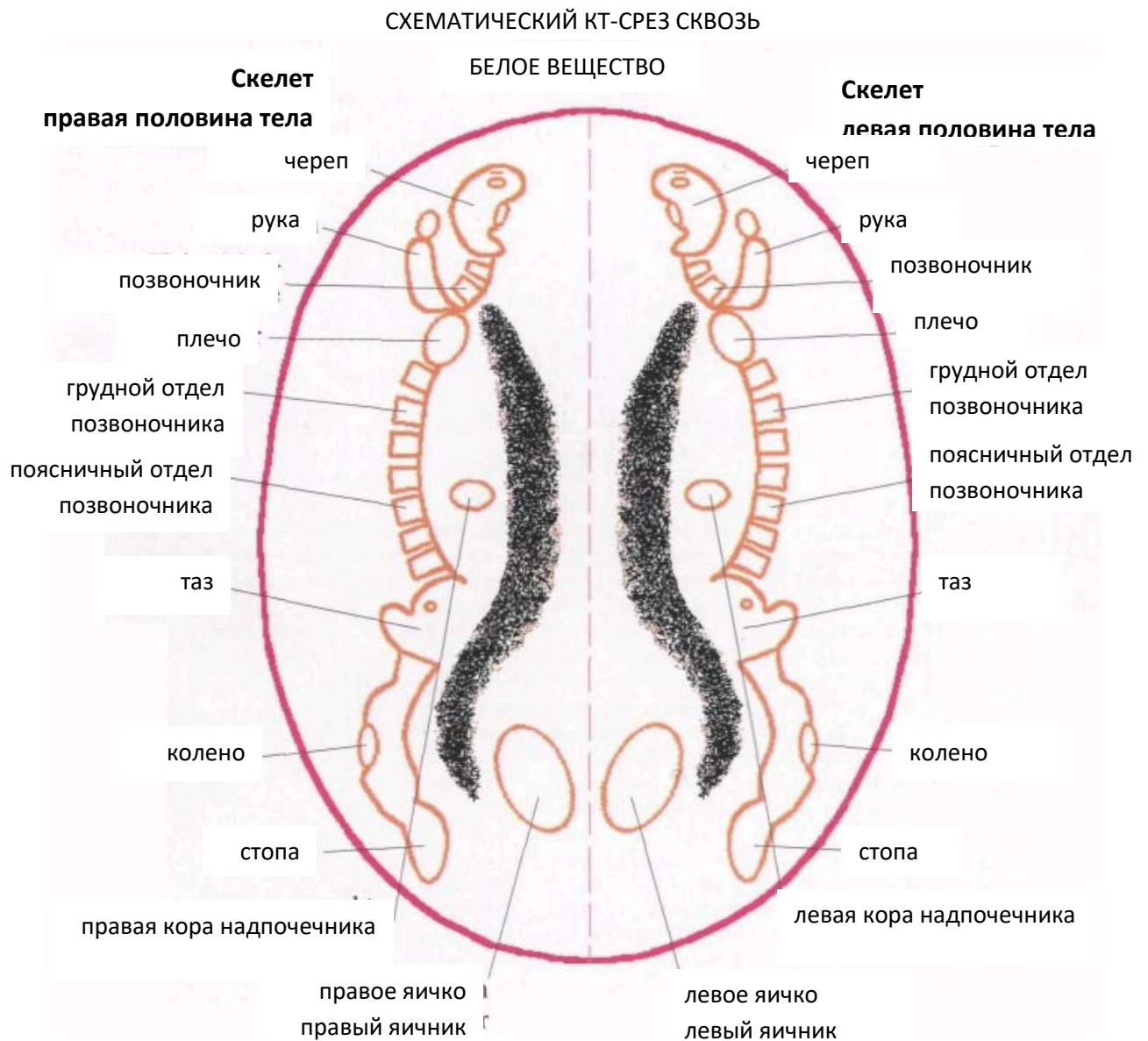
НАСЛЕДИЕ НОВОЙ МЕДИЦИНЫ, ЧАСТЬ 2

4	<p>Рак груди (Мамма-Са = карцинома втянутой дермы) слева</p>	<p>Левша: Конфликт заботы или ссоры с партнёром. Конфликт не сексуальный. Правша женщина: Конфликт матери/ребёнка или дочери/матери, конфликт гнезда. Напр.: Ребёнок вырывается из руки матери и попадает под машину. Лежит в больнице при смерти. Мать упрекает себя. Или: Женщину внезапно выгнали из квартиры (гнездо), вещи на улице.</p>	<p>Очаг Хамера в мозжечке латерально справа</p>	<p>Компактный узел, который тем больше, чем дольше длился конфликт. Через 2 месяца он примерно 7 мм. В своей основе это втянутая дерма, а опухоль та же, что и амеланотическая меланома.</p>	<p>В фазе восстановления узел под закрытой невредимой кожей инкапсулируется или створаживается микобактериями, больше не образует митозы, во время фазы восстановления немного отекает, болит только в конце восстановления (рубцовое сморщивание). Боли соответствуют глубокой мозжечковой боли кожи. Открытая опухоль: Совершенно по-другому протекает восстановление, если в опухоль попадают микобактерии или бактерии, напр. из-за пункции опухоли. Тогда наступает створаживающее некротизирующее зловонное разложение опухоли, в большинстве случаев с образованием абсцессов и т.н. «воспалением» груди. Если опухоль открыта, этот процесс некоторое время зловонный, что существенно обременяет женщину.</p>
5	<p>Карцинома сердечной сумки (perikard-са), левый перикард</p>	<p>Конфликт атаки на сердце, напр. удар, ножевое ранение. Также психические ассоциации: «У Вас большое сердце!»</p>	<p>Очаг Хамера в среднем мозжечке справа</p>	<p>Мезотелиома перикарда, частично плоскорастущая, частично более крупные компактные опухоли (редко). Мезотелиома перикарда, если её вообще обнаружат, рассматривают как т.н. «метастазы». Очень многие инфаркты сердца одновременно являются СДХ для мезотелиомы перикарда.</p>	<p>Насколько мало знакома была мезотелиома перикарда, настолько мало было известно и о причине выпота в перикард, который почти всегда неправильно интерпретирован как «сердечная недостаточность». Это обычно опять рецидив конфликта для новой мезотелиомы перикарда. Перикард часто разделён посередине. Поэтому может быть выпот в правый и в левый перикард. Если сердечная сумка не разделена, существует циркулярный выпот в сердечную сумку или тампонада перикарда. Тампонада перикарда является одной из самых частых (ятрогенных) причин смерти.</p>

НАСЛЕДИЕ НОВОЙ МЕДИЦИНЫ, ЧАСТЬ 2

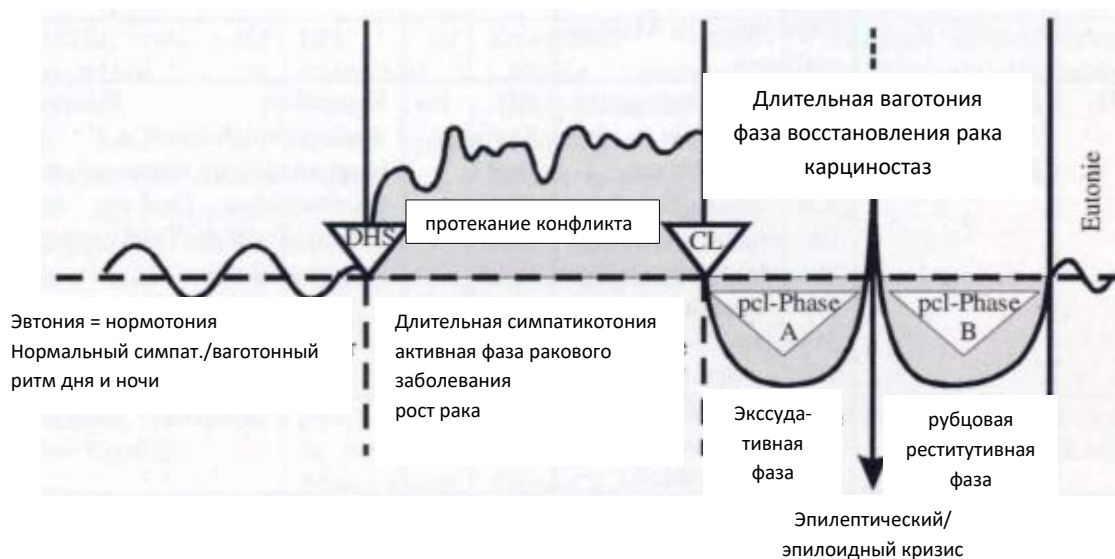
6	Карцинома плевры рёбер (pleura-ca), левая плевра	Конфликт атаки на внутреннее пространство груди. Напр.: «У Вас опухоль в лёгких, её нужно оперировать». Или: Хирург: «Мы должны вскрыть Вашу грудную клетку, чтобы добраться туда». Возможна как реальная атака, которая была испытана (удар, порез), так и грозящая атака или которую представляют, напр. операция.	Очаг Хамера в средней боковой области мозжечка справа. Плевра и брюшина находятся в мозжечке на одном и том же месте и их очень трудно отделить друг от друга.	Компактные мезотелиомы плевры могут расти плоско или отдельными компактными большими опухолями, в зависимости от пережитой атаки.	Выпот в плевру как признак восстановления. Затруднение дыхания возникает только при большом выпоте в плевру, частично из-за самого выпота, частично из-за отека мозга.
7	Карцинома плевры брюшины (Peritonium-ca), слева	Атака на область живота. Напр.: «У Вас рак печени!» Целостность области живота ощущается нарушенной. Также и в переносном смысле может напр. недоброе слово или оскорбление ощущаться как удар или порез в живот.	Очаг Хамера в средней боковой области мозжечка справа. Брюшина и плевра расположены в мозжечке на одном и том же месте, раньше были одним органом, прежде чем появилась диафрагма как «разделительное перекрытие».	После СДХ рост небольших или больших узлов т.н. мезотелиомы, в зависимости от того, чувствует ли себя пострадавший атакованным «в целом» или в одном определённом месте. Сторона мезотелиомы не связана с тем, где находится опухоль, только с тем, где пациент ощутил атаку. Если он в момент СДХ видит рентгеновский снимок лёгких и видит слева «опухоль», то он пострадает мезотелиомой и позже выпотом в плевру слева, хотя опухоль (напр. бронхиальная карцинома) в действительности была расположена справа.	Асцит. Мезотелиомы разрушаются створаживанием или инкапсуляцией или тем и другим. Асцит имеет тот смысл, что при этом процессе кишки не срастаются, и предотвращается кишечная непроходимость. Кишечник «плавает» в асците. По возможности не прокалывать.

12.2.2 Мезодерма большого мозга (белого вещества) = новая мезодерма



12.2.2.1 Белое вещество – левое полушарие головного мозга

Манифестация рака на органе	Содержание биологического конфликта	Очаг Хамера в мозге	Активная фаза конфликта = СА-фаза = симпатикотония	Фаза решённого конфликта = PCL-фаза = ваготония = фаза восстановления
-----------------------------	-------------------------------------	---------------------	--	---



В.

биологический смысл
в PCL-фазе

1	Раковый некроз соединительной ткани, справа	Лёгкое обрушение самооценки, конфликт принадлежит к локализации соединительной ткани	Очаг Хамера в белом веществе головного мозга слева	Некрозы соединительной ткани, как бы дыры в соединительной ткани, как «швейцарский сыр».	Фурункулёз с бактериями чаще стафилококками. Келоидный рубец = чрезмерное новообразование соединительной ткани.
2	Некроз жировой ткани (липома) правая сторона тела	Лёгкое обрушение самооценки, применительно к месту на теле, которое ощущается как неэстетичное.	Очаг Хамера в белом веществе головного мозга слева	Некроз жировой ткани	Липома, келоидный рубец = чрезмерное новообразование жировой ткани, целлюлит
3	Потеря хряща = дисхондроз = некроз хряща, справа	Лёгкое обрушение самооценки, конфликт, принадлежащий локализации хряща	Очаг Хамера в белом веществе головного мозга слева	Некрозы хряща, как бы дыры в хряще, как в «швейцарском сыре»	Разрастание хряща = гиперхондроз = хондросаркома
4	Некроз сухожилий, справа	Лёгкое обрушение самооценки, конфликт, принадлежащий локализации сухожилий.	Очаг Хамера в белом веществе головного мозга в зависимости от содержания конфликта слева	Некроз сухожилий, напр., причина для разрыва ахиллесова сухожилия.	Восстановление с опуханием и новым наполнением некроза.

НАСЛЕДИЕ НОВОЙ МЕДИЦИНЫ, ЧАСТЬ 2

5	<p>Остеолизы = потеря кости = дыры декальцинации и в кости (остеопороз) Правая половина тела (рак кости)</p>	<p>Обрушение самооценки (ОСО), для каждой части скелета есть свой специальный конфликт самооценки. Напр.: женщина правша: обрушение самооценки относительно партнёра, остеолиз в правой головке плечевой кости. («Я плохая партнёрша»)</p>	<p>Очаг Хамера в зависимости от различных содержаний конфликтов и различных манифестаций на органе во всём белом веществе головного мозга слева.</p>	<p>Остеолиз локализуется в зависимости от вида специфического обрушения самооценки. Примеры: Остеолизы черепа и шейного отдела позвоночника: Для ОСО интеллектуального направления (несправедливость, несвобода, враждебность и т.д.). Остеолиз правой головки плеча: Левша женщина: Обрушение самооценки (ОСО) матери/ребёнка. Правша женщина: ОСО относительно партнёра Левша мужчина: ОСО отца/ребёнка Правша мужчина: ОСО относительно партнёра. Остеолизы позвоночника: Центральное ОСО личности Остеолиз шейки бедра для ОСО, что-то не в состоянии выстоять. Остеолизы лобковой кости для сексуального ОСО. Остеолизы в области колена ОСО в спортивности. Остеолизы голеностопного сустава для ОСО в неспособности бегать, танцевать, балансировать. Остеолизы кисти для ОСО в ручной неумелости. Подавление гематопоза, панмиелофтиз. В этой фазе нет болей, также редко спонтанные фрактуры, потому что надкостница служит бандажом.</p>	<ol style="list-style-type: none"> 1. Отек кости с растяжением надкостницы, из-за этого большая опасность патологической спонтанной фрактуры. 2. Сильные боли из-за растяжения чувствительной надкостницы. 3. Рекальцинация остеолизом, ошибочно называемых остеосаркомой. 4. Лейкемия: Увеличение количества практически всех клеток крови. 5. В случае расположенных близко к колену остеолизом в PCL-фазе суставный ревматизм. 6. Втягивание сыворотки из периферии в сосудистую систему с моментом конфликтолиза путём расширения сосудов в ваготонии. Это провоцирует псевдоанемию с понижением гематокрита. Лейкемия.
6	<p>Остеолизы дентина (рак зубной кости) правых зубов.</p>	<p>Конфликт обрушения самооценки, неспособности укунуть. Напр.: Таксу постоянно кусает соседская овчарка или слабенького и нежного мальчика в школе бьют и над ним издеваются более сильные</p>	<p>Очаг Хамера во фронтальном белом веществе головного мозга слева.</p>	<p>Дыры в дентине, то есть внутри зуба, в большинстве видны только на рентгеновском снимке.</p>	<p>Рекальцинация каллусом. Превращение дыры потом более плотная чем нормальное состояние. Трагично то, что дыра в дентине начинает болеть только с наступлением фазы восстановления. Тогда зубной врач сверлит и попадает в дыру, умертвляет нерв зуба или возможно удаляет его, хотя он мог бы восстановиться с временными болями, если ничего не делать.</p>

НАСЛЕДИЕ НОВОЙ МЕДИЦИНЫ, ЧАСТЬ 2

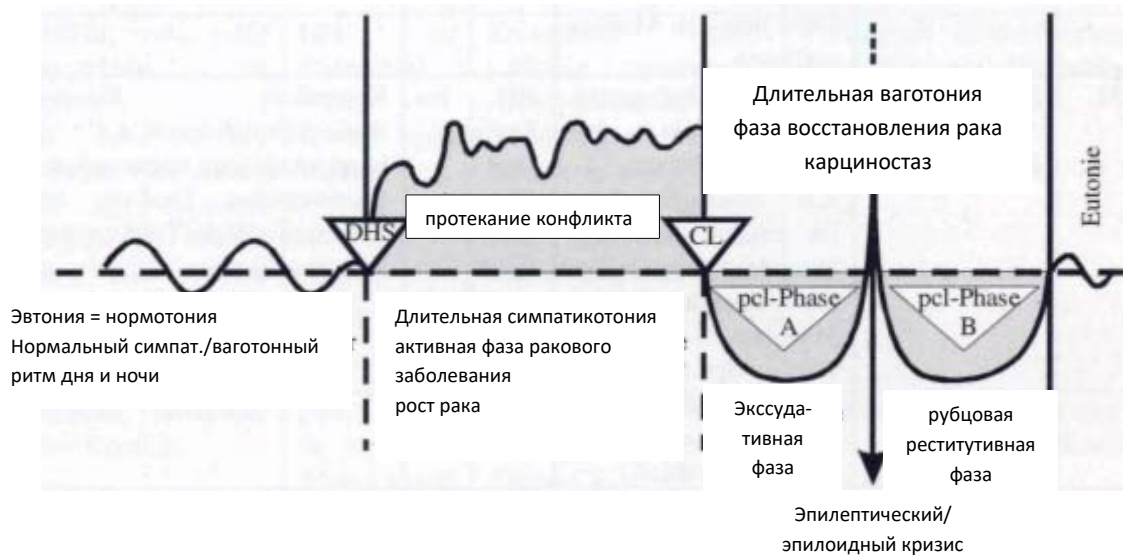
7	Некрозы лимфатических узлов = Дыры в лимфатических узлах, справа	Лёгкое обрушение самооценки. Затронуты лимфатические узлы соответствующей части скелета. Лимфатический узел принадлежит к соответствующей кости. ОСО только несколько слабее, чем оно было бы, если бы была затронута сама кость.	Очаг Хамера на том же месте, что и соответствующая часть скелета (кости) во всём белом веществе головного мозга слева	Лимфатические узлы переживают то же, что и кость, а именно «дыры» = некрозы. Под микроскопом такой не увеличенный лимфатический узел выглядит как «швейцарский сыр».	В PCL-фазе хороший признак восстановления: опухание лимфатического узла, новое заполнение некрозов. Из-за этого у такого лимфатического узла происходит клеточный митоз в противоположность лимфатическому узлу в области выведения абсцесса, который напр., опухает только из-за «перенапряжения», не имеет митоза и поэтому считается «доброкачественным». Т.н. <i>болезнь Ходжкина</i> = снова заполняющийся путём клеточного митоза лимфатический узел в фазе восстановления
8	Некроз коры надпочечника, справа (надпочечник = лимфатический узел)	Конфликт быть выброшенным из привычного русла, ступить на неправильный путь или «поставить не на ту лошадь».	Очаг Хамера в переходе от среднего мозга к окципитальной части белого вещества головного мозга слева	Некрозы коры надпочечника, уменьшенная секреция кортизола, по этой причине «стрессовая усталость». Организм насильно остановлен на неправильном пути, синдром Уотерхауса-Фридериксена, <i>Аддисонова болезнь</i> .	Заполнение некрозов и кисты коры надпочечника, которые индуцируют через короткое время и чрезмерно образуют кортизол (+ альдостерон). Несмотря на ваготонию, совместно с гипофизом производится повышенный уровень кортизола, чтобы вывести организм снова на «правильный путь». (+гирсутизм), синдром Кушинга.
9	Некрозы кровеносных артерий, справа	Обрушение самооценки, специализированная инвалидность в соответствии с локализацией.	Очаг Хамера в белом веществе головного мозга в соответствии со специфическим конфликтом обрушения самооценки, слева	Некрозы в стенках артерий, особенно в интима и мускульном слое.	В фазе восстановления образуются т.н. атеросклеротические бляшки, ремонт некрозов артериальных стенок происходит материалом из жира и извести. Этот процесс мы называем атеро- или артериосклерозом, причём прежние представления о возникновении были неправильны.
10	Некрозы венозных сосудов, правая сторона тела	Специфическое обрушение самооценки, напр. для вен ног: конфликт «обузы для ног». Напр.: Женщина невольно забеременела, ощущает ребёнка как «обузу на ногах», её свобода внезапно ограничена.	Очаг Хамера в белом веществе головного мозга в том же месте, где соответствующая часть скелета имеет своё реле, слева	Некроз вен, напр. вен ног: «судорожные вены», т.н. «варикозное расширение вен» в СА-фазе. Если это первый конфликт такого рода, то ещё ничего не видно. Только с рецидивом конфликта варикоз может стать «судорожным» (вероятно при воздействии мускулатуры вен).	Изызывлённые вены превращаются в т.н. варикозные, что значит, они становятся толще. Окружающая опухоль часто неправильно интерпретируется как тромбофлебит, на самом деле восстановление поражённых венозных стенок. Остаточное состояние – утолщенные варикозные вены.
11	Некрозы лимфатических сосудов, правая сторона тела	Обрушение самооценки. Специфическая инвалидность в соответствии с локализацией, с принадлежащей частью скелета специфического конфликта обрушения самооценки.	Очаг Хамера в белом веществе головного мозга в соответствии со специфическим конфликтом обрушения самооценки, слева.	Некрозы стенок лимфатических сосудов	Ремонт и расширение лимфатических сосудов, плохое выделение лимфы.

НАСЛЕДИЕ НОВОЙ МЕДИЦИНЫ, ЧАСТЬ 2

12	Некрозы поперечнополосатой мускулатуры, справа	Конфликт неспособности убежать (нога), неспособности отвратить или удержать (руки), (см. рассеянный склероз)	Очаг Хамера в белом веществе головного мозга и в двигательном центре коры слева	Атрофия мышц	Восстановление мускулатуры вплоть до мышечной гипертрофии.
13	Некрозы шейки матки (поперечнополосатая часть мускулатуры), справа	Обрушение самооценки, неспособности удержать беременность.	Очаг Хамера в двигательном центре коры головного мозга и в белом веществе	Некрозы мускулатуры шейки	Новое заполнение мускулатуры шейки матки.
<p>Поперечнополосатая мускулатура шейки матки обычно рассматривается как самое большое препятствие при родах, потому что в эпилептическом кризисе она часто тонически сокращается, вместо того, чтобы клонически вписаться в процесс родов.</p>					
14	Некроз яичника (интерстициальный), правый яичник (киста)	<p>1. Конфликт потери (ребёнок, жена, [скорее муж, судя по контексту] родители, друзья, животное) из-за смерти или ухода.</p> <p>2. Безобразный, полугенитальный конфликт с мужчиной (также с очень мужеподобной женщиной).</p>	Очаг Хамера в окципитально-базальном белом веществе головного мозга слева, в непосредственной близости к среднему мозгу.	Некрозы в активной фазе конфликта обычно не заметны, если случайно уменьшенный яичник не попадёт под микроскоп гистологу. Некрозы являются в настоящем смысле раком яичника.	В PCL- фазе, также как и у других мезодермальных органов, управляемых большим мозгом, некрозы снова заполняются и, так как не существует капсул яичника, образуются различного размера кисты яичника, которые сначала жидкие, позже индурируют, что значит, заполняются соединительной тканью.
<p>Эти кисты яичника, в дальнейшем протекании индурированные соединительной тканью кисты, до сих пор неправильно называются «раком яичника», даже «быстрорастущим раком яичника», потому что клетки соединительной ткани размножились в изначально жидкой кисте.</p> <p>В начале фазы восстановления киста яичника прирастает везде к соседним органам, что ошибочно толковалось как «инвазивный рост». Причиной этого было то, что большие кисты должны были питаться из окружения. Как только собственное питание (артерия и вена кисты яичника) обеспечено, адгезии снова отделяются. Киста образует твёрдую, грубую капсулу, так что её можно легко оперативно удалить, если она мешает механически. Индурированная киста производит сексуальные гормоны.</p>					
15	Некрозы яичек, (интерстициальные) справа	<p>1. Конфликт потери человека (также и животного), который умирает или уходит.</p> <p>2. Безобразный, полугенитальный конфликт с женщиной (наблюдается очень редко)</p>	Очаг Хамера в белом веществе головного мозга окципитально-базально слева непосредственно у перехода к среднему мозгу	Некрозы интерстициальной ткани яичек, в большинстве случаев незамеченные.	Опухоль яичек подобно яичнику женщины. Киста яичка превращается в индурированную кисту яичка. Противоположность этому «водянка яичка», которая часто обусловлена плеврой, или плеврой брюшины в случае асцита с открытым паховым каналом или собственной плеврой яичка (при предшествовавшей атаке на яичко).
16	Некрозы почечной паренхимы, слева	Конфликт, связанный с водой или жидкостью. Напр.: Кто-то почти утонул, разрыв водопровода, вся квартира стоит в воде.	Очаг Хамера в среднем мозге, однако, принадлежащий стволу мозга.	В СА-фазе образование одного или нескольких некрозов паренхимы, гипертония, увеличение количества веществ, необходимых для выведения мочой (креатинин, мочевины). При продолжительном периоде: нефроцирроз, сморщенная почка.	Почечные кисты. Сначала жидкие, позже индурированные, возможно даже снова с функцией выделения мочи.

12.2.2.2 Белое вещество – правое полушарие головного мозга

Манифестация рака на органе	Содержание биологического конфликта	Очаг Хамера в мозге	Активная фаза конфликта = СА-фаза = симпатикотония	Фаза решённого конфликта = PCL-фаза = ваготония = фаза восстановления
-----------------------------	-------------------------------------	---------------------	--	---



В.

биологический смысл
в PCL-фазе

1	Раковый некроз соединительной ткани, слева	Лёгкое обрушение самооценки, конфликт принадлежит к локализации соединительной ткани	Очаг Хамера в белом веществе головного мозга справа	Некрозы соединительной ткани, как бы дыры в соединительной ткани, как «швейцарский сыр».	Фурункулёз с бактериями чаще стафилококками. Келоидный рубец = чрезмерное новообразование соединительной ткани.
2	Некроз жировой ткани (липома) правая [видимо ошибка, должно бы стоять - левая] сторона тела	Лёгкое обрушение самооценки, применительно к месту на теле, которое ощущается как неэстетичное.	Очаг Хамера в белом веществе головного мозга слева [соответственно и здесь ошибка – должно быть Справа]	Некроз жировой ткани	Липома, келоидный рубец = чрезмерное новообразование жировой ткани, целлюлит
3	Потеря хряща = дисхондроз = некроз хряща, слева	Лёгкое обрушение самооценки, конфликт, принадлежащий локализации хряща	Очаг Хамера в белом веществе головного мозга справа	Некрозы хряща, как бы дыры в хряще, как в «швейцарском сыре»	Разрастание хряща = гиперхондроз = хондросаркома
4	Некроз сухожилий, слева	Лёгкое обрушение самооценки, конфликт, принадлежащий локализации сухожилий.	Очаг Хамера в белом веществе головного мозга справа в зависимости от содержания конфликта	Некроз сухожилий, напр., причина для разрыва ахиллесова сухожилия.	Восстановление с опуханием и новым наполнением некроза.

5	<p>Остеолизы = потеря кости = дыры декальцинации в кости (остеопороз) Правая [по контексту - левая] половина тела (рак кости)</p>	<p>Обрушение самооценки (ОСО), для каждой части скелета есть свой специальный конфликт самооценки. Напр.: женщина правша: ОСО матери/ребёнка, остеолиз в левой головке плечевой кости. («Я плохая мать»)</p>	<p>Очаг Хамера в зависимости от различных содержаний конфликтов и различных манифестаций на органе во всём белом веществе головного мозга справа.</p>	<p>Остеолиз локализуется в зависимости от вида специфического обрушения самооценки (ОСО). Примеры: Остеолизы черепа и шейного отдела позвоночника: Для ОСО интеллектуального направления (несправедливость, несвобода, враждебность и т.д.). Остеолиз левой головки плеча: Правша женщина: ОСО матери/ребёнка. Левша женщина: ОСО относительно партнёра Правша мужчина: ОСО отца/ребёнка Левша мужчина: ОСО относительно партнёра. Остеолизы позвоночника для центрального ОСО личности Остеолиз шейки бедра для ОСО, что-то не в состоянии выстоять. Остеолизы лобковой кости для сексуального ОСО. Остеолизы в области колена ОСО в спортивности. Остеолизы голеностопного сустава для ОСО в неспособности бегать, танцевать, балансировать. Остеолизы кисти для ОСО в ручной неумелости. Подавление гематопоза, панмиелофтиз. В этой фазе нет болей, также редко спонтанные фрактуры, потому что надкостница служит бандажом.</p>	<ol style="list-style-type: none"> 1. Отек кости с растяжением надкостницы, из-за этого большая опасность патологической спонтанной фрактуры. 2. Сильные боли из-за растяжения чувствительной надкостницы. 3. Рекальцинация остеолизом, ошибочно называемых остеосаркомой. 4. Лейкемия: Увеличение количества практически всех клеток крови. 5. В случае близко расположенных к колену остеолизом в RCL-фазе суставный ревматизм. 6. Вытягивание сыворотки из периферии в сосудистую систему с момента конфликтолиза путём расширения сосудов в ваготонии. Это провоцирует псевдоанемию с понижением гематокрита. Лейкемия.
6	<p>Остеолизы дентина (рак зубной кости) левых зубов.</p>	<p>Конфликт обрушения самооценки, неспособности укунуть. Напр.: Таксу постоянно кусает соседская овчарка или слабенького и нежного мальчика в школе бьют и над ним издеваются более сильные</p>	<p>Очаг Хамера во фронтальном белом веществе головного мозга справа.</p>	<p>Дыры в дентине, то есть внутри зуба, в большинстве видно только на рентгеновском снимке.</p>	<p>Рекальцинация каллусом. Прежняя дыра потом более плотная чем нормальное состояние. Трагично то, что дыра в дентине начинает болеть только с наступлением фазы восстановления. Тогда зубной врач сверлит и попадает в дыру, умертвляет зуб или возможно удаляет его, хотя зуб мог бы восстановиться при временных болях, если ничего не делать.</p>

НАСЛЕДИЕ НОВОЙ МЕДИЦИНЫ, ЧАСТЬ 2

7	Некрозы лимфатических узлов = Дыры в лимфатических узлах, слева	Лёгкое обрушение самооценки. Затронуты лимфатические узлы соответствующей части скелета. Лимфатический узел принадлежит к соответствующей кости. ОСО только несколько слабее, чем оно было бы, если бы была затронута сама кость.	Очаг Хамера на том же месте, что и соответствующие части скелета (кости) во всём белом веществе головного мозга справа	Лимфатические узлы страдают тем же, что и кость, а именно «дырами» = некрозами. Под микроскопом такой не увеличенный лимфатический узел выглядит как «швейцарский сыр».	В PCL-фазе хороший признак восстановления: опухание лимфатического узла, новое заполнение некрозов. Из-за этого такой лимфатический узел показывает клеточный митоз в противоположность к лимфатическому узлу в области выведения абсцесса, который напр., опухает только из-за «перенапряжения», не имеет митоза и поэтому считается «доброкачественным». Т.н. <i>болезнь Ходжкина</i> = снова заполняющийся путём клеточного митоза лимфатический узел в фазе восстановления
8	Некрозы селезёнки, дыры в селезёнке (рак селезёнки, спленомегалия). Селезёнка = большой лимфатический узел на левой стороне тела.	Обрушение самооценки, связанное с «кровью»: Напр.: Неспособность к борьбе из-за кровоточащей большой раны. Конфликт кровотечения и травмы, также конфликт переливания крови, конфликт диагноза рака крови.	Очаг Хамера в белом веществе справа париетально-базально, на месте, на котором селезёнка имеет своё нормальное место как лимфатический узел	Селезёнка собственно является лимфатическим узлом, но специфическим. В СА-фазе некроз селезёнки и тромбоцитопения. Мгновенно с СДХ, что в природе имеет то же значение как и тяжёлая кровоточащая рана, тромбоциты «устремляются» вниз «ниже плинтуса», это значит, они исчезают из периферического кровотока. Биологический смысл находится в избегании эмболии тромбов (эмболии сгустков крови) в кровеносных сосудах!	Как только рана кое-как зажила, тромбоциты увеличиваются снова сами по себе! В СА-фазе трансфузии бессмысленны, в PCL-фазе излишни. Кроме того: У человека трансфузии крови или диагноз «рак крови» могут вызвать СДХ, потому что трансфузия крови ассоциируется с потерей крови. Селезёнка заполняет снова некрозы и сильно опухает: спленомегалия = добрый знак! (Только при тяжёлых и долгих конфликтах крови рекомендуется взвесить возможность операции ещё до ожидаемой массивной спленомегалии.)
9	Некроз коры надпочечника, слева (надпочечник = лимфатический узел)	Конфликт быть выброшенным из привычного русла, ступить на неправильный путь или «поставить не на ту лошадь».	Очаг Хамера в переходе от среднего мозга к окципитальной части белого вещества головного мозга справа	Некрозы коры надпочечника, уменьшенная секреция кортизола, по этой причине «стрессовая усталость». Организм насильно остановлен на неправильном пути, синдром Уотерхауса-Фридериксена, <i>Аддисонова болезнь</i> .	Заполнение некрозов и кисты коры надпочечника, которые индуцируют через короткое время и чрезмерно образуют кортизол (+ альдостерон). Несмотря на ваготонию, совместно с гипофизом производится повышенный уровень кортизола, чтобы вывести организм снова на «правильный путь». (+гирсутизм), синдром Кушинга.

НАСЛЕДИЕ НОВОЙ МЕДИЦИНЫ, ЧАСТЬ 2

1 0	Некрозы кровеносных артерий, слева	Обрушение самооценки, специализированная инвалидность в соответствии с локализацией.	Очаг Хамера в белом веществе головного мозга в соответствии со специфическим конфликтом обрушения самооценки, справа	Некрозы в стенках артерий, особенно в интима и мускульном слое.	В фазе восстановления образуются т.н. атеросклеротические бляшки, ремонт некрозов артериальных стенок материалом из жира и извести. Этот процесс мы называем атеро- или артериосклерозом, причём прежние представления о возникновении были неправильны.
1 1	Некрозы венозных сосудов, левая сторона тела	Специфическое обрушение самооценки, напр. для вен ног: конфликт «обузы для ног». Напр.: Женщина невольно забеременела, ощущает ребёнка как «обузу на ногах», её свобода внезапно ограничена.	Очаг Хамера в белом веществе расположен на том же месте, где соответствующая часть скелета имеет своё реле, справа	Некроз вен, напр. вен ног: «судорожные вены», т.н. «варикозное расширение вен» в СА-фазе. Если это первый конфликт такого рода, то ещё ничего не видно. Только с рецидивом конфликта варикоз может стать «судорожным» (вероятно при воздействии мускулатуры вен).	Изъявленные вены превращаются в т.н. варикозные, что значит, они становятся толще. Окружающая опухоль часто неправильно интерпретируется как тромбофлебит, на самом деле восстановление поражённых венозных стенок. Остаточное состояние – утолщенные варикозные вены.
1 2	Некрозы лимфатических сосудов, левая сторона тела	Обрушение самооценки. Специфическая инвалидность в соответствии с локализацией, с принадлежащей частью скелета специфического конфликта обрушения самооценки.	Очаг Хамера в белом веществе головного мозга в соответствии со специфическим конфликтом обрушения самооценки, справа.	Некрозы стенок лимфатических сосудов	Ремонт и расширение лимфатических сосудов, плохое выделение лимфы.
1 3	Некрозы поперечнополосатой мускулатуры, слева	Конфликт неспособности убежать (нога), неспособности отворотить или удержать (руки), (см. рассеянный склероз)	Очаг Хамера в белом веществе головного мозга и в двигательном центре коры справа	Атрофия мышц	Восстановление мускулатуры вплоть до мышечной гипертрофии.
1 4	Некрозы шейки матки (поперечнополосатая часть мускулатуры), слева	Обрушение самооценки, неспособности удержать беременность.	Очаг Хамера в двигательном центре коры головного мозга и в белом веществе	Некрозы мускулатуры шейки	Новое заполнение мускулатуры шейки матки.
		<p>Поперечнополосатая мускулатура шейки матки обычно рассматривается как самое большое препятствие при родах, потому что в эпилептическом кризисе она часто тонически сокращается, вместо того, чтобы клонически вписаться в процесс родов.</p>			

НАСЛЕДИЕ НОВОЙ МЕДИЦИНЫ, ЧАСТЬ 2

1 5	Некроз яичника (интерстициальный) левый яичник (киста)	<p>1. Конфликт потери (ребёнок, жена, [скорее муж, судя по контексту] родители, друзья, животное) из-за смерти или ухода.</p> <p>2. Безобразный, полугенитальный конфликт с мужчиной (также с очень мужеподобной женщиной).</p>	Очаг Хамера в окципитально-базальном белом веществе головного мозга справа, в непосредственной близости к среднему мозгу.	Некрозы в активной фазе конфликта обычно не заметны, если случайно уменьшенный яичник не попадёт под микроскоп гистологу. Некрозы являются в настоящем смысле раком яичника.	В PCL- фазе, также как и у других мезодермальных органов, управляемых большим мозгом, некрозы снова заполняются и, так как не существует капсул яичника, образуются различного размера кисты яичника, которые сначала жидкие, позже индурируют, что значит, заполняются соединительной тканью.
<p>Эти кисты яичника, в дальнейшем протекании индурированные соединительной тканью кисты, до сих пор неправильно называются «раком яичника», даже «быстрорастущим раком яичника», потому что клетки соединительной ткани размножились в изначально жидкой кисте.</p> <p>В начале фазы восстановления киста яичника прирастает везде к соседним органам, что ошибочно толковалось как «инвазивный рост». Причиной этого было то, что большие кисты должны были питаться из окружения. Как только собственное питание (артерия и вена кисты яичника) обеспечено, адгезии снова отделяются. Киста образует твёрдую, грубую капсулу, так что её можно легко оперативно удалить, если она мешает механически. Индурированная киста производит сексуальные гормоны.</p>					
1 6	Некрозы яичек, (интерстициальные) слева	<p>1. Конфликт потери человека (также и животного), который умирает или уходит.</p> <p>2. Безобразный, полугенитальный конфликт с женщиной (наблюдается очень редко)</p>	Очаг Хамера в белом веществе головного мозга окципитально-базально справа непосредственно у перехода к среднему мозгу	Некрозы интерстициальной ткани яичек, в большинстве случаев незамеченные.	Опухоль яичек подобно яичнику женщины. Киста яичка превращается в индурированную кисту яичка. Противоположность этому «водянка яичка», которая часто обусловлена плеврой, или плеврой брюшины в случае асцита с открытым паховым каналом или собственной плеврой яичка (при предшествовавшей атаке на яичко).
1 7	Некрозы почечной паренхимы, справа	Конфликт, связанный с водой или жидкостью. Напр.: Кто-то почти утонул, разрыв водопровода, вся квартира стоит в воде.	Очаг Хамера в среднем мозге, однако, принадлежащий стволу мозга.	В СА-фазе образование одного или нескольких некрозов паренхимы, гипертония, увеличение количества веществ, необходимых для выведения мочой (креатинин, мочевины). При продолжительном периоде: нефроцирроз, сморщенная почка.	Почечные кисты. Сначала жидкие, позже индурированные, возможно даже снова с функцией выделения мочи.

12.2.3 Средний мозг / мезодерма большого мозга

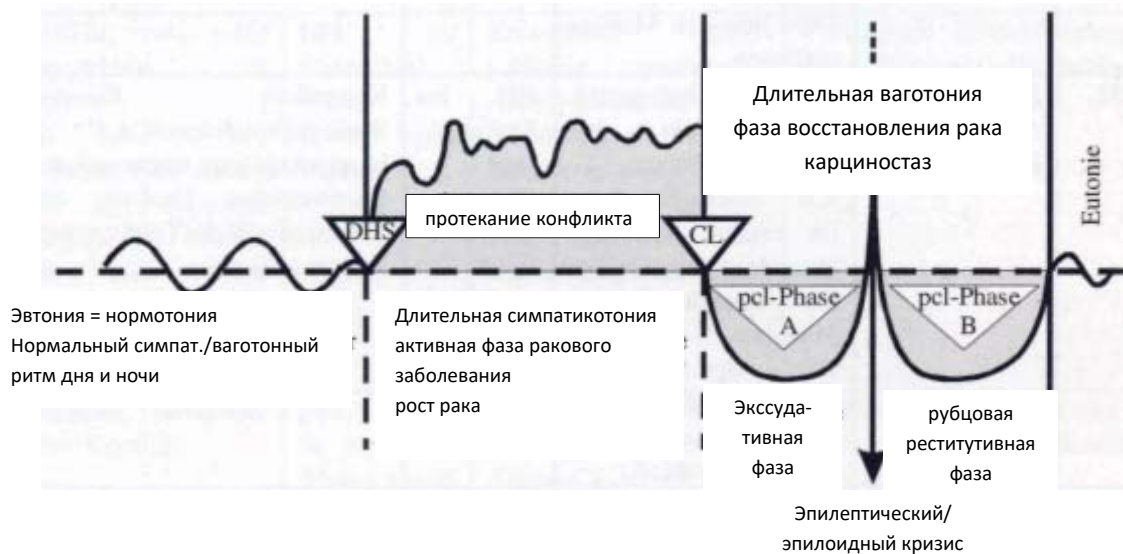
Мезодермальные органы с исключительным положением:

С одной стороны, реле перечисленных ниже органов, строго говоря, анатомически относятся к стволу мозга, но непосредственно у перехода к белому веществу головного мозга, точнее, к крайней краниальной части ствола мозга, так называемому среднему мозгу.

В этой переходной зоне между стволом мозга и большим мозгом, между древним и новым мозгом, расположились сплошные «органы-исключения», частично непарные (гладкая мускулатура, мускулатура матки), частично парные органы, такие как почечная паренхима, которые не пересекаются между реле мозга и органом. Все они ведут себя «мезодермально», то есть как мезодермальные органы, которые имеют свои реле в белом веществе головного мозга.

Особое исключительное положение занимают парные мозговые реле зародышевых клеток, которые мы находим в каудальной области этой переходной зоны мозга: с одной стороны, размножение зародышевых клеток происходит как в патологическом случае (тератома), так и в биологически нормальном случае (эмбрион) по энтодермальной схеме (размножение клеток в активной фазе). С другой стороны - мы видим при беременности с 3-го месяца ваготонию, как мы находим ее в фазе мезодермального восстановления. Поэтому тератома по праву рассматривалась в виде исключения как энтодерма.

Манифестация рака на органе	Содержание биологического конфликта	Очаг Хамера в мозге	Активная фаза конфликта = СА-фаза = симпатикотония	Фаза решённого конфликта = PCL-фаза = ваготония = фаза восстановления
-----------------------------	-------------------------------------	---------------------	--	---



12.2.3.1 Средний мозг (часть ствола мозга, слева)

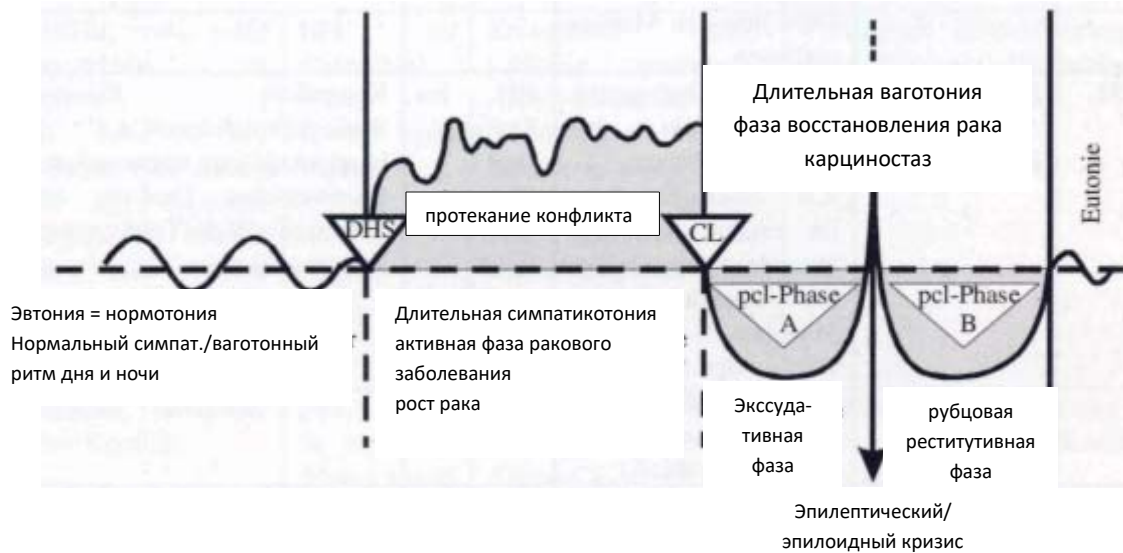
С.

биологический смысл в PCL-фазе

1	Гладкая мускулатура кишечника, слева	Конфликт, неспособности интерстициального продвинуть кусок дальше.	Очаг Хамера в среднем мозге, однако, принадлежит к стволу мозга	Локально усиленная перистальтика кишечника, остальной кишечник в симпатикотонии, это прежде ошибочно толковалось как паралитическая кишечная непроходимость.	Весь кишечник с усиленной перистальтикой.
2	Мускулатура матки, слева. С точки зрения истории развития раньше было две матки, как мы сегодня можем видеть у некоторых животных.	Конфликтный эквивалент, что плод остаётся в матке.	Очаг Хамера в среднем мозге, однако, принадлежит к стволу мозга	В первые 3 месяца беременности усиленный тонус, чтобы оплодотворённое яйцо удержать и поселить в просвете матки. Миомы = усиленная мускулатура матки.	В последние 6 месяцев беременности мускулатура матки ведёт себя, хотя изначально это мускулатура перистальтики кишечника, в соответствии с ваготонией по схеме большого мозга с приведением матки в состояние покоя. В соответствии с локальной мускулатурой кишечника, которая покоится в PCL-фазе – в то время как весь остальной кишечник с усиленной перистальтикой, – так же во время всей PCL-фазы матка приведена в состояние покоя. И только в эпилептическом кризисе (симпатикотонно) происходит сильная перистальтика, которую мы называем схватками. Весь этот процесс мы называем родами.
3	Части гладкой мускулатуры сердца, слева	Подобная перистальтике кишечника дальнейшая транспортировка сгустка крови?	Очаг Хамера в среднем мозге, однако, принадлежит к стволу мозга	Местное усиление перистальтики (ограничено только одной областью).	Усиленная перистальтика всей гладкой части мускулатуры сердца. Местная часть покоится.

12.2.3.2 Средний мозг (часть створа мозга, справа)

Манифестация рака на органе	Содержание биологического конфликта	Очаг Хамера в мозге	Активная фаза конфликта = СА-фаза = симпатикотония	Фаза решённого конфликта = PCL-фаза = ваготония = фаза восстановления
-----------------------------	-------------------------------------	---------------------	--	---



С.

биологический смысл в PCL-фазе

1	Гладкая мускулатура кишечника, справа	Конфликт, неспособности интерстициального продвинуть кусок дальше.	Очаг Хамера в среднем мозге, однако, принадлежит к стволу мозга	Локально усиленная перистальтика кишечника, остальной кишечник в симпатикотонии, это прежде ошибочно толковалось как паралитическая кишечная непроходимость.	Весь кишечник с усиленной перистальтикой.
2	Мускулатура матки, справа. С точки зрения истории развития раньше было две матки, как мы сегодня можем видеть у некоторых животных.	Конфликтный эквивалент, что плод остаётся в матке.	Очаг Хамера в среднем мозге, однако, принадлежит к стволу мозга	В первые 3 месяца беременности усиленный тонус, чтобы оплодотворённое яйцо удержать и поселить в просвете матки. Миомы = усиленная мускулатура матки.	В последние 6 месяцев беременности мускулатура матки ведёт себя, хотя изначально это мускулатура перистальтики кишечника, в соответствии с ваготонией по схеме большого мозга с приведением в состояние покоя матки. В соответствии с локальной мускулатурой кишечника, которая покоится в PCL-фазе – в то время как весь остальной кишечник с усиленной перистальтикой, - так же во время всей PCL-фазы матка приведена в состояние покоя. И только в эпилептическом кризисе (симпатикотонно) происходит сильная перистальтика, которую мы называем схватками. Весь этот процесс мы называем родами.
3	Части гладкой мускулатуры сердца, справа	Подобная перистальтике кишечника дальнейшая транспортировка сгустка крови?	Очаг Хамера в среднем мозге, однако, принадлежит к стволу мозга	Местное усиление перистальтики (ограничено только одной областью).	Усиленная перистальтика всей гладкой части мускулатуры сердца. Местная часть покоится.

12.3 Внешний зародышевый листок – эктодерма (красный)

Рак и эквиваленты рака наиболее целесообразно разделить на категории:

Л = управляемые левым (женским) полушарием головного мозга и

П = управляемые правым (мужским) полушарием головного мозга,

а также в каждом из двух полушарий снова в:

- А. раковые заболевания с язвенной карциномой плоскоклеточного эпителия в СА-фазе и
- В. заболевания раковых эквивалентов исключительно с выпадением функции в СА-фазе – например, двигательные параличи, диабет и т. д.

Мы различаем в каждом из двух полушарий

- фронтальную (переднюю),
- окципитальную (заднюю),
- краниальную (верхнюю),
- базальную (нижнюю),
- латеральную (боковую) и
- межполушарную (среднюю) области коры.

Гистологическая архитектура

- а) Рак: язвенная карцинома плоскоклеточного эпителия
- б) Раковый эквивалент: выпадение функции

Очаги Хамера

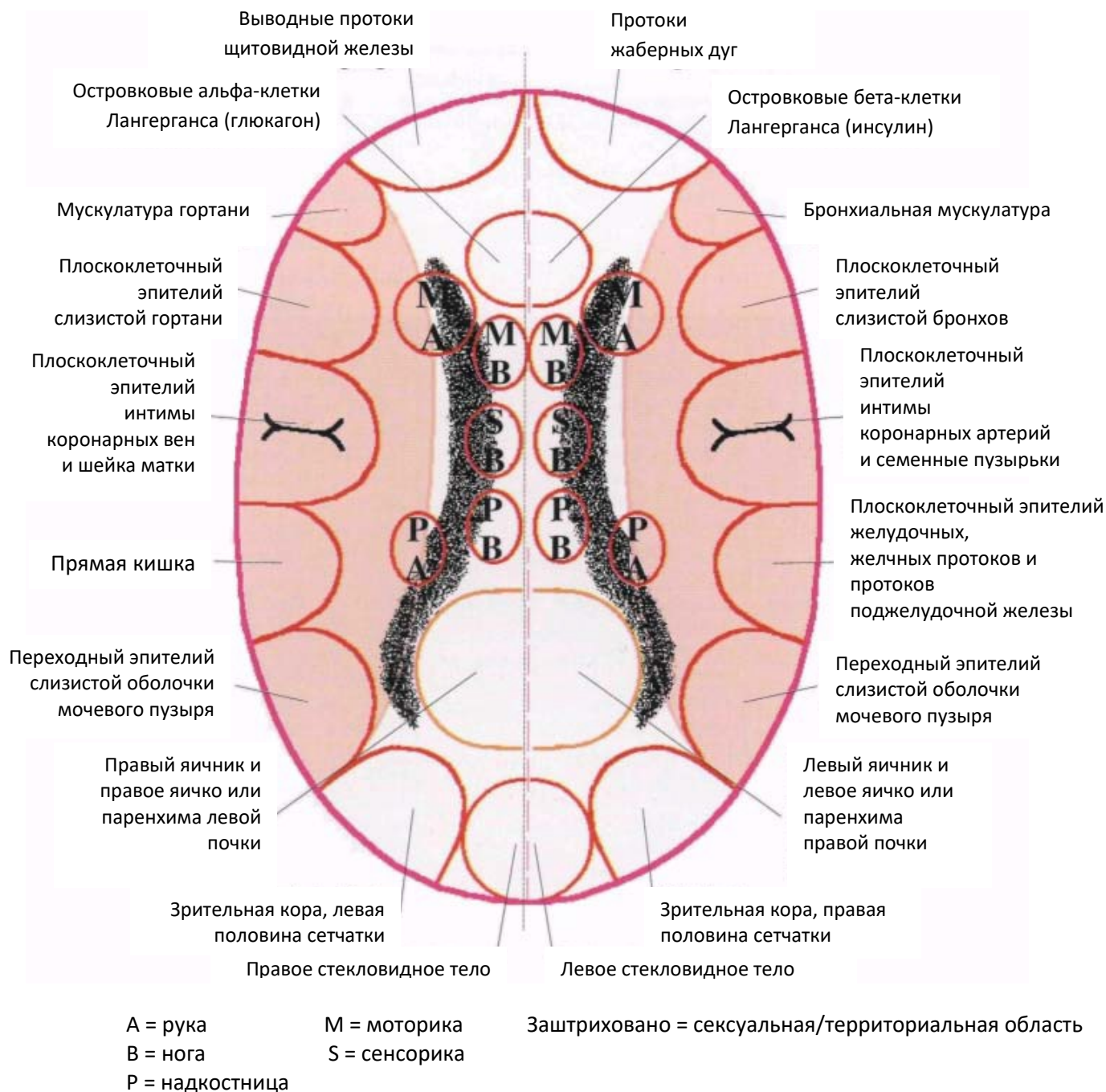
Вся кора головного мозга (кортекс) перекрещена: кортекс головного мозга / орган

Микробы

Исключительно вирусы. Вирусы не необходимы для восстановления (напр. гепатит не А не В), но они могут ускорить процесс.

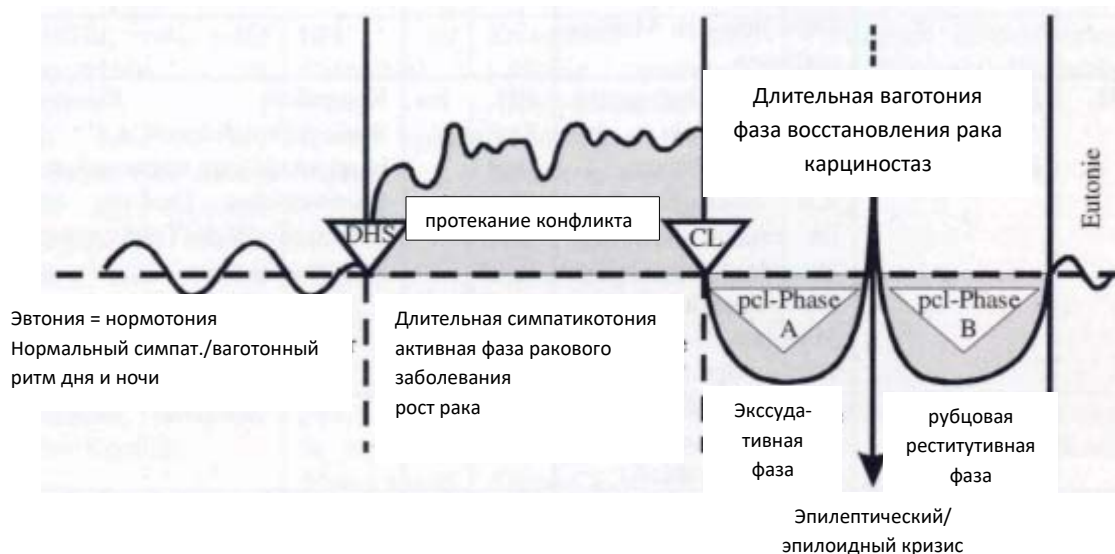
12.3.1 Раковые заболевания с язвенной карциномой плоскоклеточного эпителия в СА-фазе

Схематический КТ-срез сквозь кору головного мозга (кортекс)



12.3.1.1 Кора головного мозга – левое полушарие

Манифестация рака на органе	Содержание биологического конфликта	Очаг Хамера в мозге	Активная фаза конфликта = СА-фаза = симпатикотония	Фаза решённого конфликта = PCL-фаза = ваготония = фаза восстановления
-----------------------------	-------------------------------------	---------------------	--	---



А. биологический смысл в СА-фазе

1	Язва плоскоклеточного эпителия (прежних) выводных протоков щитовидной железы, холодные узлы	Конфликт бессилия «У меня связаны руки, я ничего не могу сделать». Или: «Нужно же что-то делать, но никто ничего не делает».	Очаг Хамера фронтально слева	В СА-фазе между тем закрытые снаружи прежние выводные протоки щитовидной железы образуют язвы (теперь эндокринные железы), которые не видны, но их можно чувствовать иногда как тянущее ощущение в щитовидной железе.	Образуются т.н. эутиреоидные (также ретростернальные или медиастинальные) кисты щитовидной железы. Это всё называется «эутиреоидная струма» или «доброкачественный зоб».
2	Язва плоскоклеточного эпителия гортани Гортанная астма. Ларингеальная астма = шизофреническая конституция при одновременной активности ещё одного очага Хамера в кортексе правого полушария головного мозга.	Конфликт страха/испуга напр. при неожиданно возникшей опасности, (женская реакция, мужская особь сразу перешла бы в атаку) Конфликт страха/испуга	Очаг Хамера фронтально-латерально слева Одновременно активны два очага Хамера: 1. Очаг Хамера для гортани. 2. ещё один очаг Хамера в коре левого полушария.	Язва в области гортани и/или голосовых связок. В большинстве случаев в этой фазе остаётся незамеченным. Голос может измениться, но не должен. У пациента часто лёгкие боли в гортани, на которые он не обращает внимания. При шизофренической конституции оба конфликта одновременно активны.	Слизистая оболочка гортани сильно опухает. Самое позднее теперь изменяется голос и болезнь диагностируется, когда она находится в восстановлении. Т.н. полипы голосовых связок – это ничто другое как чрезмерный восстановительный рост голосовых связок (ороговевший плоскоклеточный эпителий). Короткая шизофреническая конституция в эпилептоидном кризисе.

<p>3</p>	<p>А. Язва коронарных вен Коронарные вены являются также потомками жаберных дуг и иннервируется корой головного мозга. Язва коронарных вен, а также зева/шейки матки возникают у женщины всегда вместе. У мужчин по природе есть только язва коронарных вен.</p>	<p>1) У правши женщины: Сексуальный конфликт. Конфликт биологической сексуальной фрустрации, не быть совокуплённой. 2) У левши мужчины: Территориальный конфликт Потеря всей территории или её содержимого. Напр.: Партнёрша ушла. 3) В шизофренической конституции: У правши мужчины или левши женщины. 4) При особенном гормональном фоне: У женственного (нарушение гормонального фона) правши мужчины: Конфликт несвокупления. У постменопаузной левши женщины: территориальный конфликт (женщина после менопаузы может вести себя при этом как мужчина).</p>	<p>Очаг Хамера слева периинсулярно и дополнительный очаг Хамера слева латерально в мозжечке, если присутствуют архаические компоненты гнезда/территории.</p>	<p>А. Язва коронарных вен с лёгкой стенокардией: У женщин: А) правой в шизофренической конституции. У мужчин: А) левой Б) правой, пожилых, женственных или с нарушением гормонального фона. В) правши женщины в шизофренической конституции. Особый случай: Гормональный «пат», возникновение маниакального псевдопсихоза.</p>	<p>А. Опухание слизистой оболочки коронарных вен, через 2-6 недель: эпилептоидный кризис! = острый отказ правого сердца с инфарктом правого сердца, что до сих пор неправильно толковалось как т.н. «эмболия лёгких». Толчок сердца отсутствует – это приводит к застою в проводящей венозную кровь капиллярной сети лёгочных артерий. Одновременно присутствуют и настоящие «тромбоэмболии». Они происходят не из каких-то глубоких вен ног, как до сих пор обычно подозревалось, а из находящихся в выздоровлении язвенных коронарных вен. Коронарные вены вливаются в правое предсердие. Туда же попадают и отрывающиеся от восстановления язвенных коронарных вен сгустки и бляшки. Они засоряют отдельные ветви лёгочных артерий. Симптомы: эпилептоидный кризис: (также «женский инфаркт правого сердца»), точнее: острый инфаркт правого сердца с лёгочной эмболией. Он выступает постоянно вместе с тахикардией, тремором, чувством уничтожения, одышкой, централизацией и т.д. Терапия: Высокодозированный кортизон на время после эпилептоидного кризиса, который решает между жизнью и смертью.</p>
<p>Б. (Карцинома части матки, выступающей во влагалище, карцинома шейки матки) Аменорея, потеря месячных</p>	<p>Такая же конституция, как и описанная выше</p>		<p>Одновременно у женщин: язва зева и шейки матки у: А) правой Б) правой, принимающих противозачаточные таблетки В) правой после менопаузы, в шизофренической конституции Г) левой в шизофренической конституции</p>	<p>Б) Кровотечения из язв зева и шейки матки. (Хороший знак!) Снова появляется овуляция и месячные. Карцинома шейки и портио (часть матки, выступающей во влагалище) больше не препятствуют беременности после PCL-фазы.</p>	

4	Язва слизистой оболочки влагалища	Конфликт, неспособности или запрета закончить акт совокупления.	Очаг Хамера слева темпорально	Боли язвенной карциномы влагалища. Спазмы вагины и вагинизм. Возникает замкнутый круг, который (при заблокированном правом полушарии) кончается фригидностью. Аменорея, кроме тех случаев, когда в шизофренической конституции дополнительно заблокировано и правое полушарие.	Кровотечение из вагинальной язвы с серозными вагинальными выделениями. Больше никаких болей, никаких спазмов и никакого вагинизма.
5	Язва слизистой оболочки прямой кишки	Женский конфликт идентичности. Не знать, куда принадлежать и куда надо идти, также не знать, какое принять решение. Женщины	Очаг Хамера слева темпорально	Болезненные язвенные карциномы прямой кишки, которые редко или не в этой фазе кровоточат, но причиняют боль и спазмы, которые обычно ошибочно трактовались «геморроидные боли». 1. У женщин: А) правшей Б) левшей в шизофренической конституции В) левшей в менопаузе 2. У мужчин: А) левшей, женственных. Если ничего не делать, кроме симптоматической, направленной на снижение отёка, терапии, и избегать рецидивов, тогда язвенная карцинома прямой кишки восстанавливается беспроблемно.	Почти никаких болей и спазмов больше, зато сильное опухание слизистой оболочки и кровотечение из заживающих язв. Эта сильно опухшая изъязвлённая слизистая оболочка, выделяющая светлую кровь, раньше почти всегда ошибочно трактовались как «геморроидальные кровотечения», сегодня правильно диагностируются как карцинома прямой кишки, но зато к сожалению абсолютно бессмысленно и без необходимости «лечатся» путём операции по удалению прямой кишки.
6	Язва плоскоклеточного эпителия слизистой оболочки почечной лоханки, справа	Конфликт, невозможности отграничить территорию изнутри, (подобно конфликту почечной лоханки, справа). Напр.: Не знать, какое мнение поддерживать.	Очаг Хамера слева темпорально-окципитально.	Язва в правой почечной лоханке или в почечных чашах со спазмами и лёгкими болями. Как только затронута шейка чаши,- застой в шейке чаши и образование почечных камней.	Расслабление спазма и почечные колики. Камень в чаше после расслабления освобождённой от спазма шейки чаши продавливается через неё и попадает в почечную лоханку и оттуда через мочеточник в мочевой пузырь. Этот процесс называется почечный колик.
7	Язва слизистой оболочки мочеточника (ureter-ulcus), справа	Конфликт невозможности отграничить территорию изнутри (подобно конфликту идентичности).	Очаг Хамера слева темпорально-окципитально.	Язва в правом мочеточнике со спазмами мочеточника. Нарушение выделений или анурия правой почки из-за спазмов, застоя почечной лоханки. Образование камней из-за сокращения чашечных шеек.	Заживление язвы с опуханием слизистой оболочки. Из-за этого новые окклюзии мочеточника, почечные колики из-за выхода камней.
8	Правосторонняя язва слизистой оболочки мочевого пузыря (женская половина мочевого пузыря)	Конфликт невозможности опознать границ территории, конфликт определения местоположения.	Очаг Хамера слева темпорально-окципитально в постсенсорном центре коры (чувствительном)	Боли мочевого пузыря от язвы слизистой оболочки. Спазмы пузыря, слизистая пузыря иннервирована от постсенсорного центра коры.	Кровотечение мочевого пузыря из язвы. Никаких болей и спазмов больше, опухание слизистой оболочки в области язвы.
9	Язва слизистой оболочки мочеиспускательного канала (urethra-ulcus), справа	Конфликт невозможности отграничить территорию изнутри (подобно конфликту идентичности).	Очаг Хамера слева темпорально-окципитально	Спазм и образование язвы, при этом часто удержание мочи.	Заживление с отёком слизистой оболочки, при этом возможно ещё раз удержание мочи из-за окклюзии уретры, (лечить катетером мочевого пузыря).

<p>10</p>	<p>А. Язва эпителия внешней кожи, (epidermis-ulcera) с выпадением функции чувствительности, правая сторона тела. Комбинированное заболевание раком и раковым эквивалентом.</p> <p>Б. Чешуйчатый лишай (псориаз)</p>	<p>Конфликт разлуки, разрыв телесного контакта. Потеря контакта с матерью, стадом, семьёй, друзьями. В природе потеря контакта с семьёй/стадом в большинстве случаев смертельна, поэтому этот конфликт очень значителен!</p> <p>Как выше</p>	<p>Очаг Хамера в сенсорном и постсенсорном центре коры слева кортикально от межполушарного до базально-латерально.</p> <p>Как выше</p>	<p>В СА-фазе возникают плоские язвы кожи (эпидермиса), которые макроскопически не видны. Кожа ощущается грубой, она бледная, с плохим кровообращением, холодная. Чувствительность кожи более и более ограничена или отсутствует полностью. Пациент чувствует мало или больше совсем ничего. (Бледный, шелушащийся, т.н. нейродермит). Кроме того, нарушение кратковременной памяти. Мать-животное напр. больше не узнаёт своего детёныша. Нарушение кратковременной памяти продолжается до отчётной фазы (из-за диссоциирования клеток мозга).</p> <p>Чешуйчатый лишай означает всегда одновременное присутствие одного активного конфликта разлуки, и одного разрешённого конфликта разлуки, которые перекрывают одну или несколько областей кожи. Из-за этого дело доходит до шелушения (СА-фаза) на красном фоне (PCL-фаза).</p>	<p>Кожа краснеет, становится горячей, опухает. Эти формы проявления или эффоресценции мы называем: экзантемы, дерматит, крапивница, цветущий нейродермит или экзема. Кожа выглядит больной. Поэтому до сих пор дерматологи считали большинство кожных заболеваний с момента конфликтолиза (КЛ), из-за незнания Новой Медицины. В действительности образование язвы происходило до этого. В PCL-фазе большое восстановление. Так как СА-фаза может длиться долго, то и PCL-фаза может длиться соответственно долго. К тому же могут наступить новые (незамеченные) рецидивы, которые новыми PCL-фазами могут влиять на продление процесса восстановления (т.н. атаки), здесь также и на невралгию лицевого нерва.</p>
<p>11</p>	<p>Выпадение волос (алопеция), местами или полностью, то есть alopecia areata или alopecia totalis, правая сторона тела.</p>	<p>Конфликт разлуки, при котором кого-то на затронутом месте гладили, а теперь нет.</p> <p>1-й возможность: Напр.: внука всегда бабушка гладила по голове, она умерла: частичное облысение на голове.</p> <p>2-я возможность: Напр.: собаку гладили по голове, собака умерла. Хозяин ассоциирует разлуку с собакой на собственной голове: частичное облысение (лысина) на голове.</p>	<p>Очаг Хамера в сенсорном центре коры слева парамедианно наверху.</p> <p>Кожа головы вместе с волосами принадлежит спине и однозначно отделяется:</p> <p>От границы роста волос ответственен лицевой нерв, зона которого также находится в сенсорном центре коры, но расположена латерально.</p>	<p>Выпадение волос, частично или полностью.</p>	<p>Возвращение роста волос с покраснением кожи головы.</p>

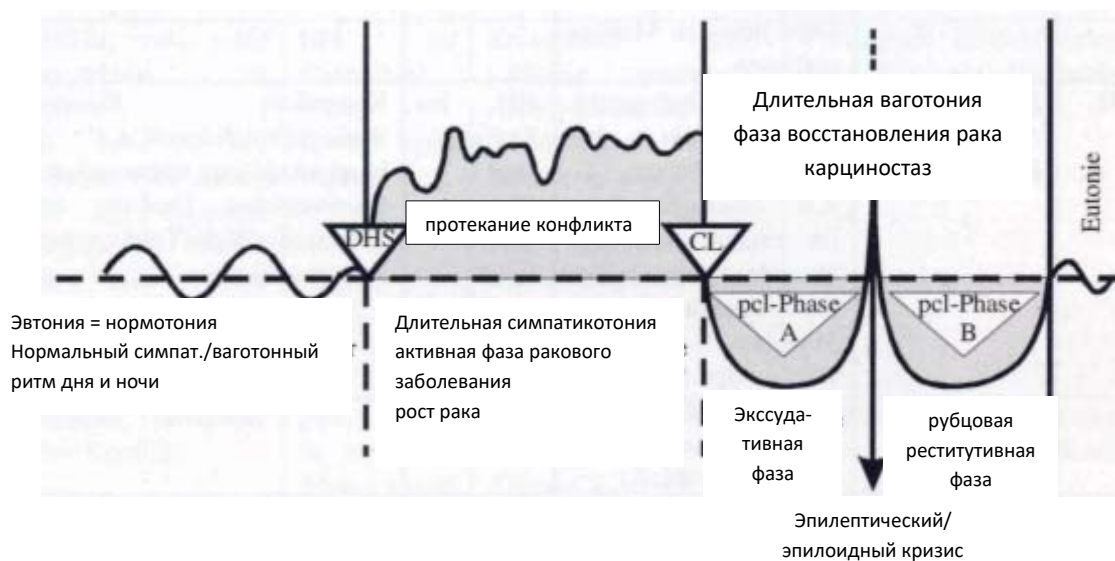
12	Язва эпителия глазных век и конъюнктивы (слизистой оболочки глаза) правого глаза	Конфликт разлуки: Кто-то теряет человека из виду.	Очаг Хамера в сенсорном центре коры, nervus trigeminus, 1-я ветвь (ophthalmicus), в большом мозге латерально, расположенный слева темпорально.	Язва глазных век и конъюнктивы, шелушение.	Покраснение глазных век (блефарит) и покраснение конъюнктивы (конъюнктивит), если человек или животное, которого потеряли из виду, снова возвратился.
13	Язва роговицы правого глаза	Сильный визуальный конфликт разлуки, кого-то потерять из виду.	Как выше	Язва роговицы	Кератит, снова заполнение язвы роговицы с временным помутнением роговицы.
14	Язва хрусталика правого глаза	Очень сильный визуальный конфликт разлуки.	как выше	Язва, или некрозы, в хрусталике, чтобы видеть ещё лучше. Она остается, однако незамеченной. Помутнение хрусталика = катаракта. Хрусталик – это втянутый плоскоклеточный эпителий внешней кожи.	Помутнение хрусталика как признак восстановления, так как индивид (человек, животное), которого потеряли из вида, снова тут и у глаза есть время восстановиться.
15	Витилиго кожи (болезнь белых пятен). Язва эпителия на обратной стороне эпидермиса, которая содержит эпителиальный слой меланофоров, из-за чего белые пятна, правая половина тела.	Жестокий или безобразный конфликт разлуки с любимым или обожаемым человеком. Напр.: «Твой отец разбился на мотоцикле, его мозг был размозжен».	Очаг Хамера в сенсорном центре коры слева.	Распространение белых пятен из-за язвы обратной стороны эпидермиса.	Уменьшение белых пятен, часто начиная с краёв.
16	Внутрипротоковая карцинома молочных желез (рак груди), справа. Имеется в виду эктодермальная, эпидермальная язва кожного эпидермиса, который в историческом развитии втянулся через сосок / иммигрировал вдоль молочных протоков.	Правша: Конфликт разлуки с партнёром. «Партнёра оторвали от моей груди». Левша: Конфликт разлуки с ребёнком: «Ребёнка оторвали от моей груди».	Очаг Хамера в сенсорном центре коры кортикально слева.	Развивается внутрипротоковая язва, которая вызывает в груди тянущее слегка болезненное чувство, в остальном часто не замечается, потому что любой «искатель рака» ищет только «узелки».	Образуется обычное опухание слизистой оболочки плоскоклеточного эпителия в молочных протоках в области язвы. Из-за того, что вместе с отеком образуется и секрет, который не может вытекать из-за непроходимых опухших молочных протоков, то доходит до более или менее сильного отека позади соска. (Типичный диагноз при внутрипротоковой язвенной карциноме). Опухоль может быть циркулярной или затрагивать только часть груди.

17	<p>Неврофиброма, лучше периферическая глиома, (исключение!) Этот рост нервных оболочек представляет собой своего рода шлюз, с помощью которого должны блокироваться сенсорные раздражители периферии, чтобы они даже не попадали в мозг. Потеря чувствительности.</p>	<p>Конфликт прикосновения. Прикосновение ощущается как неприятное и нежелательное. Противоположность конфликту разлуки, но на том же органе. Раздражитель как и раньше на периферии регистрируется, но не проводится дальше, это значит, «проглатывается» неврофибромами. Конфликт боли: Самый интенсивный «конфликт прикосновения» – это конфликт боли. При атаке боли (напр. удар по голове) организм может «отключить» периферическую чувствительность. Боль мгновенно исчезает, но и чувствительность тоже.</p>	<p>Очаг Хамера в сенсорном центре коры кортикально слева</p>	<p>Исключение: Неврофибромы растут в СА-фазе. Этот процесс является исключением сразу по нескольким причинам. Потому что один раз эта (мезодермальная) соединительная ткань растёт в нормальном случае только в фазе восстановления, в другой раз такому процессу в эктодермальном эпидермисе делать нечего. Но он происходит в нервах, а там, как известно, нет ничего кроме роста глии. Чувствительность может быть потеряна частично или полностью (анестезия), хотя обеспечение приёма кожных раздражителей не нарушено.</p> <p>Особенность: Конфликт боли часто при атаке боли в кости. Причина: Растяжение надкостницы, которую писает чувствительность большого мозга. Смысл боли в кости: приведение в покой.</p>	<p>В результате есть несколько возможностей: 1. Неврофибромы остаются и не препятствуют дальнейшему хорошему состоянию. 2. Неврофибромы могут быть абсцидированы бактериями (секретом солевых желез). Тогда мы называем их Жировиками (атерома). Жировики можно потом полностью (с капсулой) хирургически удалить. Чувствительность восстанавливается сразу после КЛ сначала в форме сверхчувствительности, а потом нормальной чувствительности.</p>
18	<p>Дыры в зубной эмали, т.н. кариес, правые зубы. (зубная эмаль – это превратившаяся в слоновую кость слизистая оболочка плоскоклеточного эпителия полости рта)</p>	<p>Конфликт запрета укусить (женский конфликт защиты)</p>	<p>Очаг Хамера межполушарного, фронтально парамедианно, слева</p>	<p>Образуется дефект в эмали, также называемый «кариес».</p> <p>Эмаль = это в принципе утолщённая и ороговевающая слизистая оболочка полости рта.</p>	<p>Медленное восстановление эмали без болей. Только при тёплом/холодном или сладком/кислом у пациента временами появляется неприятное чувство.</p>
19	<p>Язва слизистой оболочки носа, правая сторона органа</p>	<p>Конфликт носа Конфликт, который чем-то связан с внутренностью носа, Конфликт зловония.</p>	<p>Очаг Хамера базально слева</p>	<p>Язва слизистой носа, которая не кровоточит, а только образует «корки». Чем дольше длится конфликт, тем больше и глубже язва.</p>	<p>Часто кровотечение язвы («кровь из носа») с сильным опуханием слизистой оболочки и ринит, часто (без кровотечения) воспринимается как аллергический ринит.</p>
20	<p>Язва слизистой полости рта, правая сторона органа</p>	<p>Конфликт рта или языка. Напр.: Алкогольный контроль: Водитель транспорта должен (через рот) дунуть в трубочку и теряет из-за алкоголя водительские права.</p>	<p>Очаг Хамера медиально-фронтально-базально слева</p>	<p>Маленькая или большая язва слизистой оболочки плоскоклеточного эпителия рта или языка. Чем дольше длится конфликт, тем больше и глубже язва.</p>	<p>Сильное местное опухание слизистой полости рта. В течение 3-6 недель от язвы, которая в этой фазе может кровоточить, остаётся виден практически крошечный шрам.</p>

21	Язва слизистой оболочки околоносовых пазух, правая сторона органа.	Конфликт зловония: «Всё это дело мне сильно пахнет». Также в переносном смысле.	Очаг Хамера фронтально-базально слева	<p>Возникает язва в околоносовых пазухах, которые практически не отягощают</p> <p>Гнойный насморк возникает, если затронуты интерстициальные, автохтонные части слизистой оболочки, которые временами находятся и в околоносовых пазухах.</p>	В области язвы слизистая оболочка сильно опухает – с или без вирусов – с выделением серозной жидкости (нот течёт). В конце PCL-фазы язвы заживают.
22	Карцинома пищевода (язва плоскоклеточного эпителия пищевода), верхние 2/3, правая сторона органа	Конфликт нежелания проглотить кусок, желание его лучше выплюнуть.	Очаг Хамера фронтально-париетально-базально слева	<p>Язва в верхней части пищевода (верхние 2\3). Так как плоскоклеточный эпителий здесь очень толстый, длится 6-10 месяцев, пока гистологически обнаружатся глубокие, видимые язвы. Пищевод относительно иннервации разделён, справа и слева иннервирован перекрещенно. Спазмы при глотании.</p> <p>При долгом течении конфликта и/или сильной интенсивности опухание может привести к затруднённой глотанию. Это можно устранить с помощью желудочного зонда через нос на 2-3 месяца, пока не сойдёт опухоль.</p>	Сильное опухание пищевода в области язвы со стенозом и совсем небольшим стенозом при глотании. В этой фазе часто диагноз: «Стеноз при глотании каши» на рентгеновском снимке. Теперь нужно было бы переждать до конца фазы восстановления, потому что уже ничего не может произойти.
23	Язва выводных каналов слёзных желез, правая сторона органа	Конфликт желания быть увиденным или не увиденным.	Очаг Хамера фронтально-медиально-латерально-базально слева	Язва в эктодермальных выводных каналах правой слёзной железы.	Опухание слизистой оболочки в выводных каналах, из-за чего застой и сильная опухоль во всей слёзной железе. Это выглядит как рак слёзной железы, но не является им.
24	Язва выводных каналов околоушной железы (паротис), правая сторона органа	Конфликт, чего-то не смочь, не хотеть или запрещено скушать (перемешать со слюной).	Очаг Хамера фронтально-медиально-латерально-базально слева	Язва в проходах околоушной железы, которая обычно не заметна, (лёгкая тянущая боль) в околоушной железе.	Свинка – с или без вируса паротита! Опухание и закупорка выводных путей паротиса в области язвы. Застой секрета и сильная опухоль.
25	Язва выводных каналов подъязычной железы (glandula sublingualis), правая сторона органа	Конфликт, чего-то не смочь, не хотеть или запрещено скушать (перемешать со слюной).	Очаг Хамера фронтально-медиально-латерально-базально слева	Язва в выводных каналах glandula sublingualis, которая вызывает только слабую тянущую боль и в большинстве не замечается.	Опухание glandula sublingualis из-за опухоли внутрипротоковой слизистой оболочки и закупорки, из-за этого застой в этой области. Это не собственно рак, а только находящаяся в заживлении язва.

12.3.1.2 Кора головного мозга – правое полушарие

Манифестация рака на органе	Содержание биологического конфликта	Очаг Хамера в мозге	Активная фаза конфликта = СА-фаза = симпатикотония	Фаза решённого конфликта = PCL-фаза = ваготония = фаза восстановления
-----------------------------	-------------------------------------	---------------------	--	---



A.

биологический смысл
в СА-фазе

1	Язва плоскоклеточного эпителия протоков жаберных дуг (т.н. не-Ходжкин)	Конфликт фронтального страха, страх перед опасностью, находящейся непосредственно впереди Напр.: конфликт страха рака	Очаг Хамера фронтально справа	Образование язвы в древних, деградировавших протоков жаберных дуг, которые выстланы плоскоклеточным эпителием. Иногда лёгкая боль в области шеи. Ошибочно эти кисты называются «Не-ходжкинской центрокистозной центробластной «лимфомой»», и только в PCL-фазе вообще диагностируются официальной медициной. Опухоль кисты с течением фазы восстановления постепенно проходит.	Опухает слизистая оболочка вокруг язвы внутри протоков жаберных дуг. Из-за этого образуются кисты, заполненные серозной жидкостью. Они могут распространяться от средостения до диафрагмы.
---	--	--	-------------------------------	--	--

2	<p>Язва бронхиального и внутрибронхиального плоскоклеточного эпителия</p> <p>Бронхиальная астма = шизофреническая констелляция из-за дальнейшего активного конфликтов кортексе правого полушария большого мозга.</p>	<p>Конфликт страха за территорию. (противник ещё не проник на территорию, но опасность угрожает, стоит непосредственно перед этим).</p> <p>Конфликт страха за территорию</p>	<p>Очаг Хамера фронтально-латерально справа</p> <p>Активны сразу два Очага Хамера для бронхиальной карциномы 1. Очаг Хамера для бронхиальной карциномы 2. Любой другой дальнейший очаг Хамера в кортексе правого полушария.</p>	<p>Внутрибронхиальные язвы, которые в большинстве остаются незамеченными.</p> <p>Этот ателектаз ошибочно трактуется как «рак бронхов», которым он не является. Симптомы: В большинстве случаев месяцами кашель в фазе восстановления. В конце ателектаза снова хорошо вентилируется. Повторный приступ астмы из-за эпилептоидного кризиса.</p> <p>При шизофренической констелляции оба конфликта одновременно активны! Экспираторный хрип – это проявление спазма бронхиальной мускулатуры, подобно тому, как при язве желудка вместе с тем реагирует мускулатура желудка.</p>	<p>Бронхиальная слизистая оболочка вокруг язвы опухает. Появляется недостаточная вентиляция ателектазы по периферии от этой опухоли.</p> <p>Короткая шизофреническая констелляция в эпилептоидном кризисе.</p>
3	А. Язва	1) У мужчины правши:	Очаг Хамера	Язва коронарных артерий с	В PCL-фазе опухание

	<p>коронарных артерий с сильной стенокардией. Коронарные артерии – это потомки жаберных дуг и иннервируются от большого мозга.</p>	<p>Территориальный конфликт Потеря всей территории или её содержимого. Напр.: Партнёрша ушла. 2) у женщины левши: Сексуальный конфликт Конфликт биологической сексуальной фрустрации, не быть совокуплённой, почти всегда с депрессией (даже без гормонального «пата»!) 3) В шизофренической констелляции: У мужчины левши и женщины правши. 4) При особом гормональном фоне: Территориальный конфликт маскулинной женщины правши, принимающей противозачаточные таблетки, после менопаузы, кастрации или макулинизма. Территориальный конфликт с депрессией (конфликт разочарования) у слабого мужчины правши с гормональным патом</p> <p>Принципиальное замечание: Активный территориальный конфликт детерминирует индивида к «вторичному шефу» или «ассистенту шефа», из-за этого он понижается в своём положении, что теперь он может работать только на левой (женской) стороне мозга из-за активного территориального конфликта. В нормальном случае у такого индивида в случае конфликта не так много сил и способности выстоять чем у левши, который свою левую сторону мозга закрывает и тогда может выдать «полную силу». Зато у праворукого индивида больше шансов в «зависшем конфликте» жить как «вторичный шеф». Больше количество являются такими «вторичными шефами», большинство правши.</p>	<p>справа периинсулярно</p>	<p>сильной стенокардией. У мужчин: А) правой Б) левой в шизофренической констелляции У женщин: А) левой Б) правой, принимающих противозачаточные таблетки и маскулинных, после менопаузы, маскулинных или в шизофренической констелляции. Особый случай: Гормональный «пат», появление депрессивного псевдопсихоза.</p>	<p>интимы коронарных артерий, которая является слизистой оболочкой плоскоклеточного эпителия, в области язвы. По этой причине: стеноз коронарных артерий, который ошибочно толковался как причина наступающего через 2-6 недель после КЛ инфаркта сердца. Мужской инфаркт левого сердца. Т.н. «инфаркт сердца» это эпилептический или эпилептоидный кризис, который наступает через 2-6 недель после КЛ и протекает тем сильнее, чем дольше и интенсивнее был конфликт. Симптомы: Боли в сердце, чувство сдавливания, чувство уничтожения, страх смерти, аритмия, централизация, типичные изменения ЭКГ. Интра- и перифокальный отёк в области очага Хамера – это собственно причина для инфаркта сердца и возможной остановки сердца. Терапия: интравенозно применяемый в высоких дозах кортизон для фазы после эпилептического кризиса, в котором таится самая большая опасность смерти. Никаких инфузий. Никаких ваготонных успокаивающих средств!</p>
	<p>Б. Язвенная карцинома семенных пузырьков</p>	<p>Те же констелляции, как перечислено выше</p>		<p>Одновременно у мужчин: язва семенных пузырьков</p>	<p>Опухание слизистой оболочки семенных пузырьков в области предшествующей язве имеет второстепенное значение.</p>
<p>4</p>	<p>Язва слизистой желудка и язва</p>	<p>Биологический конфликт</p>	<p>Очаг Хамера справа</p>	<p>Боли язвы желудка, потеря поверхностной субстанции</p>	<p>Кровоточащая язва желудка или язва</p>

	двенадцатипёрстной кишки	неприятностей на территории, конфликт ссоры из-за границ, напр. с «соседским шефом территории», также относящийся к территориальному содержанию, напр.: партнёра ходит налево.	темпорально	слизистой оболочки желудка только вдоль малой криватуры желудка, у привратника и в двенадцатипёрстной кишке, куда переселился эктодермальный плоскоклеточный эпителий. Он иннервируется сенсорно (чувствительность большого мозга сенсорного центра коры), поэтому сильные боли, спазмы или колики в желудке. Есть самые настоящие «желудочные типы», которые всегда реагируют с неприятностями на территории, в принципе всегда раковым заболеванием (язва плоскоклеточного эпителия).	двенадцатипёрстной кишке (кровяная рвота и чёрный стул). Хотя хороший знак, мы привыкли это воспринимать как плохой, чем он в принципе не является. Больше никаких болей и коликов, кроме рвоты время от времени.
5а	Язва плоскоклеточного эпителия внутрипеченочных и внепеченочных желчных протоков	Конфликт неприятностей на территории. Границы с соседними территориями нарушены, так что «соседский шеф» может осуществлять набеги. Часто ссоры из-за денег.	Очаг Хамера справа темпорально	Язва внутрипеченочных и внепеченочных желчных протоков и желчного пузыря, умеренные боли, потому что иннервированы сенсорно: колики, желчные колики, также внутрипеченочные желчные колики.	Гепатит Т.н. гепатит протекает по необходимости, с вирусами гепатита А и В или без них (гепатит не А не В).
	<p>Из-за внутриканальной опухоли с целью заживления язвы дело доходит до временной закупорки желчных протоков (желтуха) и застою желчи, как в подавляющем количестве внутрипеченочных или внепеченочных желчных протоков (желтушный гепатит), так и только в небольшой их части (нежелтушный гепатит). Вирусы только ускоряют процесс восстановления.</p> <p>Эпилептоидный кризис: Самое страшное как при восстановлении язвы желудка, так и при гепатите, это не желудочное кровотечение или повышенные показания печени (особенно гамма-ГТ, щелочной фосфатазы и возможно билирубина при желтушном протекании), а эпилептоидный кризис, который наступает тогда, когда показатели печени как раз снова начинают падать.</p> <p>Большая осторожность рекомендуется непосредственно после эпилептоидного кризиса, то есть при «печеночной коме», которая в действительности является мозговой комой.</p> <p>Терапия: Постоянное введение перорально глюкозы, мало или никакого введения жидкости с инфузиями.</p> <p>В этом особенном случае из опыта только в неотложных случаях кортизон по причине обмена веществ (для избегания т.н. печеночной комы), если речь идёт только о гепатите.</p> <p>Если же это комбинированный конфликт (напр. неприятностей на территории и территориальный конфликт), при одновременном эпилептоидном кризисе (напр. сердечный приступ) рекомендован кортизон в высоких дозах.</p> <p>Второй вид цирроза печени состоит частично из плоскоклеточного эпителия (ороговетший плоскоклеточный эпителий) и стенозов соединительной ткани внутрипеченочных желчных протоков после гепатита (соответствующего</p>				
5б	Язва плоскоклеточного эпителия протоков поджелудочной железы	Конфликт неприятностей на территории	Очаг Хамера справа темпорально	Язва в ветвях протоков поджелудочной железы и в большом протоке (ductus pancreaticus). Биологический смысл: должно быть быстро налажено увеличенное производство желудочного сока.	Опухоль заживления с окклюзией затронутых язвой протоков поджелудочной железы. Повышение амилазы в сыворотке. Псевдо-рак поджелудочной железы. После спада опухоли затронутые протоки поджелудочной железы становятся снова проходимыми.
6	Язва плоскоклеточного эпителия	Конфликт, невозможности отграничить	Очаг Хамера справа темпорально-	Язва в левой почечной лоханке или в почечных чашах со спазмами и	Расслабление спазма и почечный колик. Камень в чаше после отпускания

	слизистой оболочки почечной паренхимы, слева	территорию, конфликт маркировки территории Напр.: Не знать, какое мнение поддерживать.	окципитально	лёгкими болями. Как только затронута шейка чаши, застой в шейке чаши и образование почечных камней.	спазма шейки чаши продавливается через неё и попадает в почечную лоханку и оттуда через мочеточник в мочевой пузырь. Этот процесс называется почечный колик.
7	Язва слизистой оболочки мочеточника (ureter-ulcus), слева	Конфликт невозможности маркировать территорию, конфликт маркировки территории.	Очаг Хамера справа темпорально-окципитально	Язва в левом мочеточнике со спазмами мочеточника. Нарушение выделений или анурия левой почки из-за спазмов, застоя почечной лоханки.	Заживление язвы с опуханием слизистой оболочки. Из-за этого новые окклюзии мочеточника, почечные колики из-за выхода камней.
8	Левосторонняя язва слизистой мочевого пузыря (мужская половина мочевого пузыря)	Конфликт маркировки территории, конфликт границ	Очаг Хамера справа темпорально-окципитально в постсенсорном центре коры (чувствительном)	Боли в мочевом пузыре от язвы слизистой оболочки, которая не или только минимально кровоточит. Спазмы мочевого пузыря, слизистая пузыря иннервирована от постсенсорного центра коры.	Кровотечение мочевого пузыря из язвы. Никаких болей и спазмов больше, опухание слизистой оболочки в области язвы, самое большее лёгкие боли рубцевания.
9	Язва слизистой оболочки мочеиспускательного канала (urethra-ulcus), слева	Конфликт невозможности ограничить территорию изнутри (подобно конфликту идентичности).	Очаг Хамера справа темпорально-окципитально	Спазм и образование язвы, при этом часто удержание мочи.	Заживление с отёком слизистой оболочки, при этом возможно ещё раз удержание мочи из-за окклюзии уретры, (лечить катетером мочевого пузыря).
10	А. Язва эпителия внешней кожи, (epidermis-ulcera) с выпадением функции чувствительности, левая сторона тела. Комбинированное заболевание раком и ракового эквивалента. Б. Чешуйчатый лишай (псориаз)	Конфликт разлуки, разрыв телесного контакта. Потеря контакта с матерью, стадом, семьёй, друзьями. В природе потеря контакта с семьёй/стадом в большинстве случаев смертельна, поэтому этот конфликт очень значителен! Как выше	Очаг Хамера в сенсорном и постсенсорном центре коры справа кортикально от межполушарно до базально-латерально. Как выше	В СА-фазе возникают плоские язвы кожи (эпидермиса), которые макроскопически не видны. Кожа ощущается грубой, она бледная, с плохим кровообращением, холодная. Чувствительность кожи более и более ограничена или отсутствует. Пациент чувствует мало или совсем ничего. (Бледный, шелушащийся, т.н. нейродермит). Кроме того, нарушение кратковременной памяти. Мать-животное напр. больше не узнаёт своего детёныша. Нарушение кратковременной памяти продолжается до отёчной фазы (из-за диссоциирования клеток мозга). Чешуйчатый лишай означает всегда одновременное присутствие одного активного конфликта разлуки, и одного разрешённого конфликта разлуки, которые перекрывают одну или несколько областей кожи. Из-за этого дело доходит до шелушения (СА-фаза) на красном фоне (PCL-фаза).	Кожа краснеет, становится горячей, опухает. Эти формы проявления или эффоресценции мы называем: экзантемы, дерматит, крапивница, цветущий нейродермит или экзема. Кожа выглядит больной. Поэтому до сих пор дерматологи считали большинство кожных заболеваний с момента конфликтолиза (КЛ), из-за незнания Новой Медицины. В действительности образование язвы происходило до этого. В PCL-фазе большое восстановление. Так как СА-фаза может длиться долго, то и PCL-фаза может длиться соответственно долго. К тому же могут наступить новые (незамеченные) рецидивы, которые могут влиять новыми PCL-фазами на продление процесса восстановления (т.н. атаки), здесь также и на невралгию лицевого нерва.
11	Выпадение волос (алопеция), местами или	Конфликт разлуки, при котором кого-то на затронутом месте гладили, а теперь нет.	Очаг Хамера в сенсорном центре коры справа	Выпадение волос, частично или полностью.	Возвращение роста волос с покраснением кожи головы.

	полностью, то есть alopecia areata или alopecia totalis, левая сторона тела.	1-й возможность: Напр.: внука всегда бабушка гладила по голове, она умерла: частичное облысение на голове. 2-я возможность: Напр.: собаку гладили по голове, собака умерла. Хозяин ассоциирует разлуку с собакой на собственной голове: частичное облысение (лысина) на голове.	парамедианно наверху. Кожа головы вместе с волосами принадлежит спине и однозначно отделяется: От границы роста волос ответственен лицевой нерв, зона которого также находится в сенсорном центре коры, но расположена латерально.		
12	Язва эпителия глазных век и конъюнктивы (слизистой оболочки глаза) левого глаза	Конфликт разлуки: Кто-то теряет человека из виду.	Очаг Хамера в сенсорном центре коры, nervus trigeminus, 1-я ветвь (ophthalmicus), в большом мозге латерально, расположенный справа темпорально.	Язва глазных век и конъюнктивы, шелушение.	Покраснение глазных век (блефарит) и покраснение конъюнктивы (конъюнктивит), если человек или животное, которого потеряли из виду, снова возвратился.
13	Язва роговицы левого глаза	Сильный визуальный конфликт разлуки, кого-то потерять из виду.	Как выше	Язва роговицы	Кератит, снова заполнение язвы роговицы с временным помутнением роговицы.
14	Язва хрусталика левого глаза	Очень сильный визуальный конфликт разлуки.	Как выше	Язва, или некрозы, в хрусталике, чтобы видеть ещё лучше. Она остается, однако незамеченной. Помутнение хрусталика = катаракта. Хрусталик – это втянутый плоскоклеточный эпителий внешней кожи.	Помутнение хрусталика как признак восстановления, так как индивид (человек, животное), которого потеряли из вида, снова тут и у глаза есть время восстановиться.
15	Витилиго кожи (болезнь белых пятен). Язва эпителия на обратной стороне эпидермиса, которая содержит эпителиальный слой меланофоров, из-за чего белые пятна, левая половина тела.	Жестокий или безобразный конфликт разлуки с любимым или обожаемым человеком. Напр.: «Твой отец разбился на мотоцикле, его мозг был размозжен».	Очаг Хамера в сенсорном центре коры справа.	Распространение белых пятен из-за язвы обратной стороны эпидермиса.	В PCL-фазе уменьшение белых пятен, часто начиная с краёв.
16	Внутрипротоковая карцинома молочных желез (рак груди), слева.	Правша: Конфликт разлуки с ребёнком: «Ребёнка оторвали от моей груди».	Очаг Хамера в сенсорном центре коры кортикально справа.	Развивается внутрипротоковая язва, которая вызывает в груди тянущее слегка болезненное чувство, в	Образуется обычное опухание слизистой оболочки плоскоклеточного эпителия в молочных протоках в области язвы.

	Имеется в виду эктодермальная, эпидермальная язва кожного эпидермиса, который в историческом развитии втянулся через сосок / иммигрировал вдоль молочных протоков.	Левша: Конфликт разлуки с партнёром. «Партнёра оторвали от моей груди».		остальном часто не замечается, потому что любой «искатель рака» ищет только «узелки».	Из-за того, что вместе с отеком образуется и секрет, который не можем вытекать из-за непроходимых опухших молочных протоков, то доходит до более или менее сильного отека позади соска. (Типичный диагноз при внутрипротоковой язвенной карциноме). Опухоль может быть циркулярной или затрагивать только часть груди.
17	Неврофиброма, лучше периферическая глиома, (исключение!) Этот рост нервных оболочек представляет собой своего рода шлюз, с помощью которого должны блокироваться сенсорные раздражители периферии, чтобы они даже не попадали в мозг. Потеря чувствительности.	Конфликт прикосновения. Прикосновение ощущается как неприятное и нежелательное. Противоположность конфликту разлуки, но на том же органе. Раздражение регистрируется, как и раньше, на периферии, но не проводится дальше, это значит, «проглатывается» неврофибромами. Конфликт боли: Самый интенсивный «конфликт прикосновения» – это конфликт боли. При атаке боли (напр. удар по голове) организм может «отключить» периферическую чувствительность. Боль мгновенно исчезает, но и чувствительность тоже.	Очаг Хамера в сенсорном центре коры кортикально справа	Исключение: Неврофибромы растут в СА-фазе. Этот процесс является исключением сразу по нескольким причинам. Потому что один раз эта (мезодермальная) соединительная ткань растёт в нормальном случае только в фазе восстановления, в другой раз такому процессу в эктодермальном эпидермисе делать нечего. Но он происходит в нервах, а там, как известно, нет ничего кроме роста глии. Чувствительность может быть потеряна частично или полностью (анестезия), хотя обеспечение приёма кожных раздражителей не нарушено. Особенность: Конфликт боли часто при атаке боли в кости. Причина: Растяжение надкостницы, которая иннервируется от большого мозга. Смысл боли в кости: приведение в состояние покоя.	В результате есть несколько возможностей: 1. Неврофибромы остаются и не препятствуют дальнейшему хорошему состоянию. 2. Неврофибромы могут быть абсцедированы бактериями (секретом сальных желез). Тогда мы называем их жировиками (атерома). Жировики можно потом полностью (с капсулой) хирургически удалить. Чувствительность восстанавливается сразу после КЛ сначала в форме сверхчувствительности, а потом нормальной чувствительности.
18	Дыры в зубной эмали, т.н. кариес, (зубная эмаль – это превратившаяся в слоновую кость слизистая оболочка плоскоклеточного эпителия полости рта), левые зубы	Конфликт запрета укусь (женский конфликт защиты)	Очаг Хамера межполушарный, фронтально парамедианно, справа	В СА-фазе образуется дефект в эмали, также ошибочно называемый «кариес». Эмаль = это в принципе утолщённая и ороговевающая слизистая оболочка полости рта.	В PCL-фазе медленное восстановление эмали без болей. Только при тёплом/холодном или сладком/кислом у пациента временами появляется неприятное чувство.
19	Язва слизистой оболочки носа, левая сторона органа	Конфликт носа Конфликт, который чем-то связан с внутренностью носа, Конфликт зловония.	Очаг Хамера глубоко базально справа	Язва слизистой носа, которая не кровоточит, а только образует «корки». Чем дольше длится конфликт, тем больше и глубже язва.	Часто кровотечение язвы («кровь из носа») с сильным опуханием слизистой оболочки и ринит, часто (без кровотечения) воспринимаемый как аллергический ринит.
20	Язва слизистой полости рта, левая сторона органа	Конфликт рта или языка. Напр.: Алкогольный контроль: Водитель транспорта должен (через рот) дунуть в трубочку и терять из-за	Очаг Хамера медиально-фронтально-базально справа	Маленькая или большая язва плоскоклеточного эпителия слизистой оболочки рта или языка. Чем дольше длится конфликт, тем больше и глубже язва.	Сильное местное опухание слизистой оболочки полости рта. В течение 3-6 недель от язвы, которая в этой фазе может кровоточить, остаётся виден практически крошечный

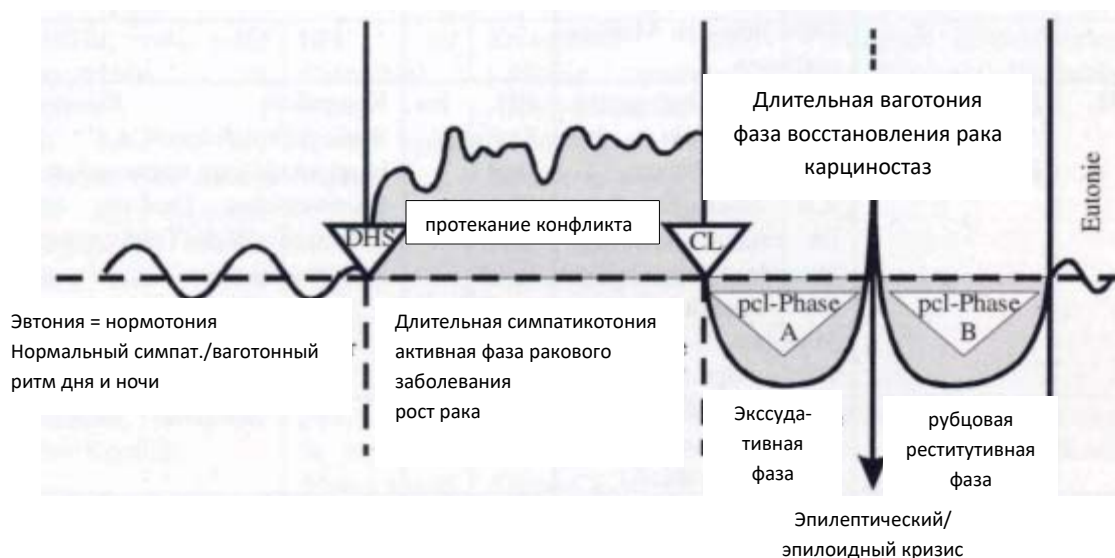
		алкоголя водительские права.			шрам.
21	Язва слизистой оболочки околоносовых пазух, левая сторона органа.	Конфликт зловония: «Всё это дело мне сильно пахнет». Также в переносном смысле.	Очаг Хамера фронтально-базально справа	Возникают язвы в околоносовых пазухах, которые практически не отягощают Гнойный насморк возникает, если затронуты интерстициальные, автохтонные части слизистой оболочки, которые временами находятся и в околоносовых пазухах.	В области язвы слизистая оболочка сильно опухает – с или без вирусов – с выделением серозной жидкости (нот течёт). В конце PCL-фазы язвы заживают.
22	Карцинома пищевода (язва плоскоклеточного эпителия пищевода), верхние 2/3, левая сторона органа	Конфликт, нежелание проглотить кусок, желание его лучше выплюнуть.	Очаг Хамера фронтально-париетально-базально справа	Язва в верхней части пищевода (верхние 2\3). Так как плоскоклеточный эпителий здесь очень толстый, длится 6-10 месяцев, пока гастроскопически обнаружатся глубокие, видимые язвы. Пищевод относительно иннервации разделён, справа и слева иннервирован перекрещено. Спазмы при глотании.	Сильное опухание пищевода в области язвы со стенозом и совсем небольшим стенозом при глотании. В этой фазе часто диагноз: «Стеноз при глотании каши» на рентгеновском снимке. Теперь нужно было бы переждать до конца фазы восстановления, потому что уже ничего не может произойти.
23	Язва выводных каналов слёзных желез, левая сторона органа	Конфликт желанья быть увиденным или не увиденным.	Очаг Хамера фронтально-медиально-латерально-базально справа	В СА-фазе язва в эктодермальных выводных каналах левой слёзной железы.	Опухание слизистой оболочки в выводных каналах, из-за чего застой и сильная опухоль во всей слёзной железе. Это выглядит как рак слёзной железы, но не является им.
24	Язва выводных каналов околоушной железы (паротис), левая сторона органа	Конфликт, неспособности, нежелания или запрета чего-то поесть. (Перемешать со слюной).	Очаг Хамера фронтально-медиально-латерально-базально справа	Язва в проходах околоушной железы, которая обычно не заметна, (лёгкая тянущая боль в околоушной железе).	Свинка – с или без вируса паротита! Опухание и закупорка выводных путей паротиса в области язвы. Застой секрета и сильная опухоль.
25	Язва выводных каналов подъязычной железы (glandula sublingualis), левая сторона органа	Конфликт, неспособности, нежелания или запрета чего-то поесть. (Перемешать со слюной).	Очаг Хамера фронтально-медиально-латерально-базально справа	Язва в выводных каналах glandula sublingualis, которая вызывает только слабую тянущую боль и в большинстве случаев не замечается.	Опухание glandula sublingualis из-за опухоли внутрипротоковой слизистой оболочки и закупорки, из-за этого застой в этой области. Это не собственно рак, а только находящаяся в заживлении язва.

12.3.2 Раковые эквиваленты

Эквиваленты рака без распада клеток в СА-фазе или размножения клеток в PCL-фазе, для этого с выпадением функции или нарушением функции в СА-фазе.

12.3.2.1 Раковые эквиваленты – левое полушарие

Манифестация рака на органе	Содержание биологического конфликта	Очаг Хамера в мозге	Активная фаза конфликта = СА-фаза = симпатикотония	Фаза решённого конфликта = PCL-фаза = ваготония = фаза восстановления
-----------------------------	-------------------------------------	---------------------	--	---



В. биологический смысл в СА-фазе

1	Нарушение таламуса, срыв обмена веществ	Полный отказ от себя: «Если бы я уже умер!»	Очаг Хамера в левом таламусе, в дорзально-базальной области промежуточного мозга	Максимальное беспокойство, бессонница, обрушение различных гормональных (гипофиз) показателей и химического состава крови. Массивное нарушение вегетативной системы, мания.	Приход в норму гормональных показателей и химического состава крови, а также вегетативной системы. Опасность компрессии водопровода в промежуточном мозге и возникновения hydrocephalus internus (хронической водянки головного мозга) при отеке одного или обоих таламусов в фазе восстановления.
2	Пониженный сахар (гипогликемия) = недостаточность глюкагона = раковый эквивалент островковых альфа-клеток поджелудочной железы.	Конфликт страха/отвращения перед кем-то или чем-то специальным.	Очаг Хамера фронтально с левой стороны промежуточного мозга	Усиливающееся функциональное нарушение островковых альфа-клеток (недостаточность глюкагона), усиливающаяся гипогликемия: «Я иду как по вате!»	Уровень сахара в крови снова постепенно повышается. Осторожно: Эпилептоидный кризис может привести к кратковременной гипогликемии и потом к длительному сильному повышению сахара в крови.
3	Двигательный паралич, двигательный рассеянный склероз, также: латеральный склероз.	Конфликт, не способности убежать или не успевать за кем-то (ноги), неспособностями удержать или	Очаг Хамера в двигательном центре коры фронтально слева от gyrus praecentralis (прецентрально)	Усиливающийся двигательный паралич в зависимости от интенсивности конфликта, начиная с СДХ. Из двигательного центра коры исходит мало или никаких	В мозге кольца стрелковой мишени получают отек. По этой причине двигательная функция внешне становится хуже. Потом появляются неконтролируемые подёргивания. Постоянно случается

Один из самых частых «вторых конфликтов» = это «диагноз» врачей: «У Вас рассеянный клероз и Вы больше никогда не сможете ходить!» или подобное. По этой причине пациент мгновенно получает второй конфликт неспособности больше ходить, который окончательно (из-за веры пациента в «диагноз», который собственно был неправильным), как будто постгипнотическая энграмма закрепляется, именно из-за веры в неё и потому делает пациента труднодоступным для терапии. Около 70-80 % наших т.н. «парализованных» можно подвести под эту рубрику.

НАСЛЕДИЕ НОВОЙ МЕДИЦИНЫ, ЧАСТЬ 2

	<p>Дистрофия мускулатуры правой половины тела (шейки матки смотри Белое вещество)</p> <p>Напр. лицевой парез правой половины лица</p>	<p>отразить (руки, кисти), неспособности уклониться (мускулатура плеч, спины), или конфликт, не находить выхода (паралич ног).</p> <p>Конфликт потери лица, выставления дураком.</p>	<p>й извилины)</p> <p>Очаг Хамера в двигательном центре коры латерально слева.</p>	<p>импульсов для поперечнополосатой мускулатуры. Могут быть затронуты отдельные мышцы, целые группы мышц или целые конечности. Паралич не болезненный. При продолжительной длительности большая опасность второго конфликта и потому шизофренической констелляции!</p> <p>Паралич мускулатуры лица, также называется апаплексическим ударом. Общий биологический смысл: рефлекс мнимой смерти!</p>	<p>эпилептический приступ. После этого эпилептического приступа мышечная иннервация постепенно возвращается. Т.н. <i>болезнь Паркинсона</i>: Восстановление, обусловленное небольшими рецидивами, никогда не доходящими до восстановления, т.н. «зависшее восстановление».</p> <p>Возвращение иннервации мускулатуры лица.</p>
4	<p>Потеря обоняния правой половины <i>fila olfactoria</i> (обонятельного нерва)</p>	<p>Конфликт обоняния, конфликт нежелания что-то нюхать: «Этот запах/вонь просто невыносимы!»</p>	<p>Очаг Хамера в промежуточном мозге слева</p>	<p>Обонятельный нерв макроскопически не изменяется. Его функция с увеличением длительности конфликта всё больше и больше нарушается (аносмия!). <i>fila olfactoria</i> – это часть мозга, так же как и сетчатка.</p>	<p>Обвал обоняния. Пациент больше не может хорошо обонять или совсем ничего на правой стороне обонятельного нерва. В <i>fila olfactoria</i> начинается отек и собирается глия. После окончания фазы восстановления реституция (большой) части способности обонять.</p>
5	<p>Потеря слуха в правом ухе</p>	<p>Слуховой конфликт, конфликт нежелания что-то слышать.</p>	<p>Очаг Хамера темпорально-окципитально-базально слева, и одновременно в ядре акустического нерва в мосте справа латерально,</p> <p>что раньше было ошибочно интерпретировано как «акустическая невринома» и удалялось.</p>	<p>Шумы в правом ухе (шуршание, жужжание, звон, свист). С момента СДХ усиление потери слуха.</p>	<p>Потеря слуха в правом ухе в фазе восстановления. Отек во внутреннем ухе и слуховом центре большого мозга, а также в акустическом реле справа (ствол мозга).</p>
6	<p>Потеря зрения преимущественно левых половин сетчатки</p>	<p>Конфликт страха преследования, опасность, грозящая сзади, наблюдающая и от которой невозможно избавиться</p>	<p>Очаг Хамера в левой</p> <p>Хотя отслоение сетчатки является хорошим знаком и только временного свойства, то есть позже само собой проходит, происходит драматичное ухудшение зрения.</p> <p>Близорукость: Боковое отслоение сетчатки с рецидивами, которое ведёт к оптическому удлинению глазного яблока путём того, что отслоение сетчатки позже закрепляется между сетчаткой и склерой спайками.</p> <p>Дальновзоркость: отслоение сетчатки дорзально с рецидивами, по этой причине опять же путём спайки между сетчаткой и склерой. Глазное яблоко оптически укорачивается. Зрение при обоих процессах может быть сохранено (с помощью очков).</p>	<p>Ухудшение функции зрения определённого зрительного</p>	<p>Обязательный отек восстановления образуется не</p> <p>ной</p> <p>ию</p> <p>чо</p>

			2\3 не пересекаются)	конstellация!); хотя повод к конфликту был реальной угрозой.	
7	Частичное помутнение правого стекловидного тела («феномен зашоренного зрения»), как бы частичное «затуманивание» зрения назад.	Конфликт страха преследования.	Очаг Хамера в парамедианной зрительной коре межполушарно слева, для правой половины стекловидного тела (возможно, для правых половин стекловидного тела?)	Частичное помутнение стекловидного тела, в связи с чем хищник (опасность) как бы затуманивается, взгляд вперёд на путь бегства остаётся свободен. В противоположность к помутнению хрусталика (катаракте), которая появляется в PCL-фазе, помутнение стекловидного тела происходит в СА-фазе. Смысл состоит в том, что у обычных глядящих в сторону глаз т.н. добычи опасность сзади как бы скрывается или затуманивается, поэтому мутнеет только часть стекловидного тела («феномен зашоренного зрения»). Т.н. хищники могут себе позволить смотреть вперёд обоими глазами, потому что они должны в меньшей степени ощущать опасность сзади. Человек с точки зрения биологии частично добыча, частично хищник (клыки!)	Уменьшение помутнения и отек стекловидного тела (образование глаукомы = повышение внутреннего глазного давления). Часто отек давит через входное отверстие зрительного нерва назад. Ни в СА-фазе, ни в PCL-фазе нельзя при этом работать лазером, так как этим стекловидное тело разрушается безвозвратно.
8	Паралич надкостницы = язва фантомного плоскоклеточного эпителия в эволюционно ранее присутствующей оболочке из плоскоклеточного эпителия надкостницы, чувствительный паралич, правая сторона тела.	1. Конфликт разлуки, развязанный болью, которая доставлена другому. 2. Конфликт разлуки из-за боли, которую испытал сам на надкостнице.	Очаг Хамера парietoально-окципитально слева, от мозга к органу перекрещено (постсенсорный центр коры).	Нечувствительность затрагивает область надкостницы, которым нанесена боль другому или там, где (ассоциативно) жертве нанесена боль. При отеке восстановления кости с болью растяжения надкостницы (СДХ) может появиться местный паралич чувствительности.	Сильная гиперэстезия, текучая боль, которая дала имя болезни «ревматизм» (не имеет ничего общего с этим) rheuma = от греч. течь. Сильная текучая боль на надкостнице – без или с небольшой опухолью – потому что нет прежней ткани плоскоклеточного эпителия.
9	Карцинома мозгового слоя надпочечника = феохромоцитома = т.н. невробластома	Невыносимый сильный стресс	Очаг Хамера в области автономной нервной системы (симпатический ствол), нейроанглии	Феохромоцитома, повышение норадреналина и допамина (первичный катехоламин) и повышение адреналина (вторичный катехоламин)	Возможно апоплексия мозгового слоя надпочечника

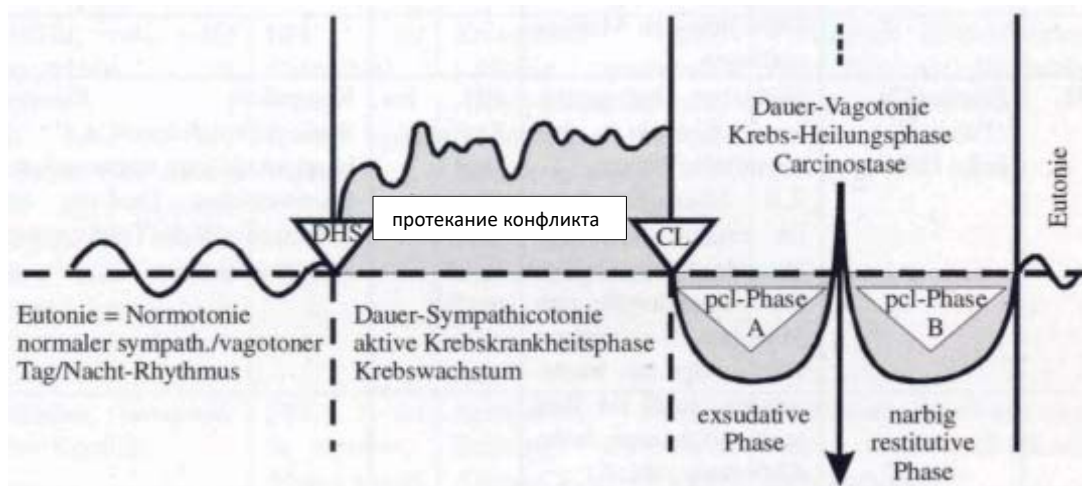
12.3.2.2 Раковые эквиваленты – правое полушарие

Манифестация рака на органе	Содержание биологического конфликта	Очаг Хамера в мозге	Активная фаза конфликта = СА-фаза = симпатикотония	Фаза решённого конфликта = PCL-фаза = ваготония = фаза восстановления
-----------------------------	-------------------------------------	---------------------	--	---

Эвтония = нормотония
 Нормальный симпат./ваготонный ритм дня и ночи

Длительная симпатикотония
 активная фаза ракового заболевания
 рост рака

Экссудативная | рубцовая
 Эпилептический/ая
 эпилептический кризис



В.

биологический смысл
в СА-фазе

1	Нарушение таламуса, нарушение обмена веществ	Полный отказ от себя: «Если бы я уже умер!»	Очаг Хамера в правом таламусе, в дорзально-базальной области промежуточного мозга	Максимальное беспокойство, бессонница, обрушение различных гормональных (гипофиз) показателей и химического состава крови. Массивное нарушение вегетативной системы, мания.	Приход в норму гормональных показателей и химического состава крови, а также вегетативной системы. Опасность компрессии водопровода в промежуточном мозге и возникновения hydrocephalus internus (хронической водянки головного мозга) при отеке одного или обоих таламусов в фазе восстановления.
2	Сахарный диабет = раковый эквивалент островковых бета-клеток поджелудочной железы.	Конфликт противления, Конфликт противления против кого-то или чего-то специфического и себя защищать	Очаг Хамера фронтально с правой стороны промежуточного мозга	Усиливающееся функциональное нарушение островковых бета-клеток, поэтому повышение сахара в крови из-за недостатка инсулина. При расширенном конфликте возможны диабет и гипогликемия одновременно (вата!).	Уровень сахара в крови снова постепенно понижается. Осторожно: Эпилептоидный кризис может привести к кратковременной гипергликемии (повышенный сахар в крови) и потом к длительной гипогликемии (пониженный сахар). При расширенном конфликте возможны срывы как вниз, так и вверх.
3	Двигательный паралич, двигательный рассеянный склероз, также: латеральный склероз. Дистрофия мускулатуры	Конфликт, не способности убежать или не успевать за кем-то (ноги), неспособности удержать или отразить (руки, кисти),	Очаг Хамера в двигательном центре коры фронтально справа от gyrus praecentralis (прецентральной извилины)	Усиливающийся двигательный паралич в зависимости от интенсивности конфликта, начиная с СДХ. Из двигательного центра коры исходит мало или никаких импульсов для поперечнополосатой	В мозге кольца стрелковой мишени получают отек. По этой причине двигательная функция внешне становится хуже. Потом появляются неконтролируемые подёргивания. Постоянно случается эпилептический приступ.

Один из самых частых «вторых конфликтов» = это «диагноз» врачей: «У Вас рассеянный склероз и Вы больше никогда не сможете ходить!» или подобное. По этой причине пациент мгновенно получает второй конфликт неспособности больше ходить, который окончательно (из-за веры пациента в «диагноз», который собственно был неправильным) закрепляется, как будто постгипнотическая энграмма именно из-за веры в неё, и потому делает пациента труднодоступным для терапии. Около 70-80 % наших т.н. «парализованных» можно подвести под эту рубрику.

	<p>тела (шейки матки смотри Белое вещество)</p> <p>Напр. лицевой парез левой половины лица</p>	<p>уклониться (мускулатура плеч, спины), или конфликт, не находить выхода (паралич ног).</p> <p>Конфликт потери лица, выставления дураком.</p>	<p>Очаг Хамера в двигательном центре коры латерально справа.</p>	<p>Могут быть затронуты отдельные мышцы, целые группы мышц или целые конечности. Паралич не болезненный. При продолжительной длительности большая опасность второго конфликта и потому шизофренической констелляции!</p> <p>Паралич мускулатуры лица, также называется апаплексическим ударом. Общй биологический смысл: рефлекс мнимой смерти!</p>	<p>эпилептического приступа мышечная иннервация постепенно возвращается. Т.н. <i>болезнь Паркинсона</i>: Восстановление, обусловленное небольшими рецидивами, никогда не доходящими до восстановления, т.н. «зависшее восстановление».</p> <p>Возвращение иннервации мускулатуры лица.</p>
4	<p>Потеря обоняния левой половины <i>fila olfactoria</i> (обонятельного нерва)</p>	<p>Конфликт обоняния, конфликт нежелания что-то нюхать: «Этот запах/вонь просто невыносимы!»</p>	<p>Очаг Хамера в промежуточном мозге справа</p>	<p>Обонятельный нерв макроскопически не изменяется. Его функция с увеличением длительности конфликта всё больше и больше нарушается (аносмия!). <i>fila olfactoria</i> – это часть мозга, так же как и сетчатка.</p>	<p>Обвал обоняния. Пациент больше не может хорошо или совсем ничего обонять на правой [очевидно - левой] стороне обонятельного нерва. В <i>fila olfactoria</i> начинается отек и собирается глия. После окончания фазы восстановления реституция (большой) части способности обонять.</p>
5	<p>Потеря слуха в левом ухе</p>	<p>Слуховой конфликт, конфликт нежелания что-то слышать.</p>	<p>Очаг Хамера темпорально-окципитально-базально справа, и одновременно в ядре акустического нерва в мосте слева латерально,</p> <p>что раньше было ошибочно интерпретировано как «акустическая невринома» и удалялось.</p>	<p>Шумы в левом ухе (шуршание, жужжание, звон, свист). С момента СДХ усиление потери слуха.</p>	<p>Потеря слуха в левом ухе в фазе восстановления. Отек во внутреннем ухе и слуховом центре большого мозга, а также в акустическом реле слева (ствол мозга).</p>

6	<p>Потеря зрения преимущественно правых половинок сетчатки</p>	<p>Конфликт страха преследования, опасность, грозящая сзади, наблюдающая и от которой невозможно избавиться</p>	<p>Очаг Хамера в правой зрительной коре окципитально для правых половинок сетчатки (1\3 пересекается, 2\3 не пересекаются)</p>	<p>Ухудшение функции зрения определённого зрительного ареала, различно в обоих глазах. В большинстве затронуты обе зрительные коры, так что присутствует паранойя преследования (шизофреническая констелляция!); хотя повод к конфликту был реальной угрозой.</p>	<p>Обязательный отек восстановления образуется не только в очаге Хамера зрительной коры, но и между склерой и сетчаткой, что ведёт к отслоению сетчатки. Хотя отслоение сетчатки является хорошим знаком и только временного свойства, то есть позже само собой проходит, происходит драматичное ухудшение зрения. Особенно драматично это происходит в центральной ямке.</p>
<p>.Близорукость: Боковое отслоение сетчатки с рецидивами, которое ведёт к оптическому удлинению глазного яблока путём того, что отслоение сетчатки позже закрепляется между сетчаткой и склерой спайками. Дальнозоркость: отслоение сетчатки дорзально с рецидивами, по этой причине опять же путём спайки между сетчаткой и склерой. Глазное яблоко оптически укорачивается. Зрение при обоих процессах может быть сохранено (с корректурой очками).</p>					
7	<p>Частичное помутнение левого стекловидного тела («феномен зашоренного зрения»), как бы частичное «затуманивание» зрения назад.</p>	<p>Конфликт страха преследования перед индивидом (человек или животное, также «разбойник»).</p>	<p>Очаг Хамера в парамедианной зрительной коре межполушарно справа, для левой половины стекловидного тела (возможно, для левых половинок стекловидного тела?)</p>	<p>Частичное помутнение стекловидного тела, чтобы хищник (опасность) как бы затуманился, взгляд вперёд на путь бегства остаётся свободен. В противоположность к помутнению хрусталика (катаракте), которая появляется в PCL-фазе, помутнение стекловидного тела происходит в СА-фазе. Смысл состоит в том, что обычно в сторону глядящих глаз т.н. добычи опасность сзади как бы скрывается или затуманивается, поэтому мутнеет только часть стекловидного тела («феномен зашоренного зрения»). Т.н. хищники могут себе позволить смотреть вперёд обоими глазами, потому что они должны в меньшей степени ощущать опасность сзади. Человек с точки зрения биологии частично добыча, частично хищник (клыки!)</p>	<p>Уменьшение помутнения и отек стекловидного тела (образование глаукомы = повышение внутреннего и заднего глазного давления). Глаукома необходима, чтобы в фазе восстановления ранее замутнённая область, которая теперь овысвобождается и ведёт к дыре в стекловидном теле, снова может быть заполнена, без того, чтобы стекловидное тело (оптика) перекошилось и искривилось. Часто отек давит через входное отверстие зрительного нерва назад. Внимание: Ни в СА-фазе, ни в PCL-фазе нельзя при этом работать лазером, так как этим стекловидное тело разрушается безвозвратно.</p>

8	Паралич надкостницы = язва фантомного плоскоклеточного эпителия в присутствующей ранее эволюционно оболочке из плоскоклеточного эпителия надкостницы, чувствительный паралич, левая сторона тела.	1. Конфликт разлуки, развязанный болью, которая доставлена другому. 2. Конфликт разлуки из-за боли, которую испытал сам на надкостнице.	Очаг Хамера парietoально-окципитально слева, от мозга к органу переkreщено (постсенсорный центр коры).	Нечувствительность затрагивает область надкостницы, которой нанесена боль другому или там, где (ассоциативно) жертве нанесена боль. При отеке восстановления кости с болью растяжения надкостницы (СДХ) может появиться местный паралич чувствительности.	Сильная гиперэстезия, текущая боль, которая дала имя болезни «ревматизм» (не имеет ничего общего с этим) rheuma = от греч. течь. Сильная текущая боль на надкостнице – без или с небольшой опухолью – потому что нет прежней ткани плоскоклеточного эпителия.
9	Карцинома мозгового слоя надпочечника = феохромоцитомы = т.н. нефробластома	Невыносимый сильный стресс	Очаг Хамера в области автономной нервной системы (симпатический ствол), нейроганглии	Феохромоцитомы, повышение норадреналина и допамина (первичный катехоламин) и повышение адреналина (вторичный катехоламин)	Возможно апоплексия мозгового слоя надпочечника

13 Справочник терминов

Абсанс	Помутнение сознание в течение секунд
Абортивный	незавершенный, сокращенно протекающий, преждевременно законченный (так как аборт (выкидыш) - это преждевременное прекращение беременности).
Адгезия	Склеивание или сращивание двух органов
Аденоидный	Железистый цилиндрический эпителий в виде цветной капусты
Аденоидная вегетация	Напр. зев, миндалина
Активный рак	растущий рак в активном конфликте, перед конфликтолизом и перед карциностазом.
Ало-	Часть слова со значением другой, различный
Алопеция	Выпадение волос вплоть до облысения
Альбумин	протеины
Альбуминурия	Выведение альбумина с мочой
Альвеолы	Лёгочные пузырьки
Альтерация	Непривычное изменение
Аменорея	Фаза без менструального кровотечения, собственно фаза без овуляции, бесплодная фаза женщины.
Аменорея до менархе	Фаза перед первой овуляцией девочки, аменорея беременности. Постклимактерическая аменорея, жизненная фаза после окончания половой зрелой фазы женщины; аменорея, вызванная половым конфликтом; аменорея, вызванная блокадой функции яичников (противозачаточными таблетками), цитостатиками, облучением, анаболическими стероидами и др.
Амниоцентез	Обследование околоплодных вод
Ан-	Часть слова со значением не-, без-, пусто.
Анаэробный	Живущий без кислорода
Анамнез	История болезни; вид, начало и ход текущих жалоб, которые испрошены во врачебном разговоре с больным
Анафилаксия	реакция гиперчувствительности мгновенного типа, опосредованная антителами, которая возникает после фазы сенсибилизации при повторном контакте со специфическим аллергеном
Андрогин	Одновременно мужской-женский, двуполоый
Аневризма	Расширение
Анемия	Малокровие
Ангио-	Часть слова со значением сосуд
Ангиография	Рентгеновское изображение сосудов после инъекции рентгеноконтрастного препарата
Ановуляторный	без овуляции, почти синоним снижения выработки эстрогена. Если беременность и грудное вскармливание не приводят к естественной ановуляторной фазе. У диких народов женщина «овуляторна» только один раз каждые три года, поэтому у нее один раз в три года овуляция, во время которой она снова забеременеет. После родов она кормит грудью два года.
Антагонистический	Противоположный
анти	Часть слова со значением против, напротив
Антропогенный	Созданный человеком или повлиявший им
Аорта	Большая артерия тела
Апатогенный	предположительно не вызывающий болезней

Апоплектический инсульт	Кровоизлияние в мозг, апоплексический удар
Артефакт	Здесь: искусственный продукт компьютерного томографа
Аспирировать	вдыхать
Асцит	Скопление жидкости в брюшной полости, образованной брюшиной, в пост-конфликтной фазе восстановления при опухолях брюшной полости; см. также под перитуморальный отек, асцитическая жидкость
Атактический	нерегулярный
Ателектаз	Закупорка бронхов определенной области легких, так называемый легочный ателектаз, не вентилируемый участок легких
Атрофия	Потеря ткани
Аутопсия	Вскрытие тела для выяснения причины смерти
Афферентные нервные волокна	проводимость нервного возбуждения от периферического органа к мозгу
Базально	Лежащий в основе
Биопсия	Взятие образца ткани у живого организма путем прокола полую иглой
Биостатистика	Биометрия ... Наука о теории и применении математических методов в биологии и медицине
Брюшина	Живот, низ живота
Булимия	Болезнь пожирания пищи и рвоты
Ваготония	иннервация покоя, иннервация восстановления, иннервация регенерации.
Ваготонус или ваготония	Означает иннервацию покоя, отдыха, регенерации
Вагоцитоз	Пожирание и очистка бактерий
Вагус, блуждающий нерв	От vagage; блуждать или разветвляться, то есть широко разветвлённый
Вакантный	в данный момент свободный, никем не занятый
Вегетативно-двигательный	относительно перистальтического движения кишечника, управляемого вегетативной нервной системой.
Везико-вагино-анальная область	Область везики (мочевого пузыря), вагины (влагалища), ануса
Вентрально	В направлении живота, принадлежащий животу
Вирилизация	маскулинизация
Вирулентный	Якобы заразный, ядовитый
Внутречечный	Находящийся внутри печени
Водопровод мозга (Сильвиев водопровод)	«Водовод», то есть своего рода водопровод
Гамма-ГТ	гамма-глутамилтрансфераза
Гаплоидный	набор хромосом, в котором каждая хромосома присутствует только один раз
Гастрокардиальный	Относительно печени, желудка, сердца
Гематология	Специальность внутренней медицины, занимающаяся диагностикой, терапией и исследованием заболеваний крови
Гематомезис	Кровавая рвота
Гематопоз	Образование крови
Гемоптоэ	Выход большого количества крови путём кашля
-генный	Часть слова со значением что-то породить, вызывать, возникнуть из чего-то
Генетика	Наука об основах и закономерностях наследования
Гепатомегалия	Увеличение печени
Герпес зостер	Опоясывающий лишай

Гипер-	Часть слова со значением над (прочь), превыше
Гипердензивный	Обозначение особенно плотной области
Гипернефром	Рак почки
Гипертония	Повышенное кровяное давление
Гиподензивный	Обозначение для менее плотной области
Гипоксия	Нехватка кислорода
Гистер-	Часть слова со значением матка
Гистология	Учение о биологической ткани, в частности о микроскопической тонкой структуре ткани.
Гистологический	Относительно вида клеток
Гистопатология	Учение о «болезненных» изменениях в клетке и на ней
Гладкая мускулатура	непроизвольно контролируемая вегетативной нервной системой мускулатура желудочно-кишечного тракта, кровеносных сосудов. Сердце имеет обе, поперечную и гладкую мускулатуру: типичная сердечная мускулатура.
Глиальные клетки	Клетки соединительной ткани
Глюкоза	Синтезированный виноградный сахар
Гомиколэктомия	Выемка правой толстой кишки
Гомофил	гомосексуалист
Гормональный пат	приближающийся баланс мужских и женских гормонов с легким акцентом на одну сторону
Дексаметазон	9α-фтор-16α-метил-преднизолон
Декубитус	«пролежень»; Недостаточное кровообращение из-за хронического, местного давления (прикованность к постели)
Делирий	(от бреда) интоксикация мозга, особенно алкоголем, также бредовый синдром. Пациент при этом слоняется в паническом страхе, имеет галлюцинации (белочки, например), слышит голоса. В делирий пациент может попасть и из-за шизофренической констелляции при наличии центрального или парацентрального конфликта. При этом пациент может стать делирантом в любую минуту и в таком бредовом состоянии совершать действия, которые в нормальном состоянии никогда бы не сделал.
Депигментация кожи	Болезнь белых пятен
Депрессия	а) подавленное состояние, болезненное погружение; б) душевное расстройство
Деструкция	Растворение, разложение, здесь ткани
Детерминировать	лат. <i>determinare</i> ; [заранее] определить, установить
Дивертикул	Выпячивание в форме мешочков ограниченные части стенки полого органа
Диплоидный	два совпадающих набора хромосом в клеточном ядре организмов с половым размножением
Дис-	Часть слова со значением не-, отсутствие-
Дисосмия	Нарушение обоняния
Дисплазия	Деформация или неправильное развитие ткани или органа
Дистония	неправильное состояние напряжения (тонус) мышц, сосудов или вегетативной нервной системы
Дистопия	перемещение
Диссоциация	Растворение, разделение, распад
Диурез	Выделение мочи
Диуретики	Мочегонные средства

Длительная симпатикотония	Продолжительная фаза стресса/дня относится к нашему биоритму, т. е. симпатикотонная дневная фаза (фаза бодрствования, фаза стресса) и ваготонная ночная фаза (фаза покоя).
Дорзально	лежа на спине, расположенный в направлении спины, задней стороной
Дуоденум Duodenum	Двенадцатипёрстная кишка
Дуолокально	Расположенный одновременно в двух местах
Желтое тело или corpus luteum	желтое тело, образующееся в месте овуляции в яичнике, которое вместе с детской плацентой обеспечивает выработку прогестерона, необходимого для беременности.
Зависший конфликт	Под «зависшим конфликтом» или «конфликтом в равновесии» мы понимаем конфликт, который больше не является высоко актуальным и уже не является высокоактивным, но также еще не разрешен. Зависший конфликт в принципе в любой момент можно рассматривать как «еще активный конфликт», что имеет первостепенное значение в «шизофренической констелляции». Зависший конфликт может «висеть» в течение десятилетий, поэтому представляет собой своего рода «живое среднее состояние между конфликтной активностью и конфликтолизом», так называемый «ослабленный конфликт», с которым можно жить в случае необходимости, но только до тех пор, пока не произойдет второй, возможно на противоположном полушарии конфликт. Потому что тогда возникает собственно «шизофреническая констелляция».
Зародышевый листок	У эмбриона в первые дни развиваются клеточные образования, три так называемых «зародышевых листка», из которых потом развиваются все наши органы.
Зороастризм	Монотеистическая религия, основанная Зороастром (Заратустрой)
Идиопатический	возникший без видимой причины, причина не доказана
Идиосинкразия	Сверхчувствительность к определённым веществам
Иктерус	желтуха
Илеум	Кривая кишка, присоединенная к тощей кишке, часть тонкой кишки
Илеус	Нарушение кишечного прохода в результате паралича кишечника или кишечная непроходимость
Илиада	Эпос Гомера о борьбе греков против Трои.
Имманентный	присущий, содержащий
Инвазивный	вторгающийся
Инволюция	Окончание половой зрелой фазы жизни, снижение активности яичников
Индурированный	уплотнённый
Инкреция	Внутренняя секреция
Иннервация	Снабжение ткани или органа нервными волокнами с компьютерным центром мозгом. Иннервация включает в себя как информационные сообщения из органа в центр, так и команды из центра в орган
Инсула	остров
Интермиттирующий	время от времени, набегами, временами ослабевая
Интерстициальный	расположенный между, например, ткань, расположенная между паренхимой

Интерстиальный	Принадлежащий кишечному каналу
Интерстиальный тракт	Желудочно-кишечный тракт
Интима	Внутренняя оболочка
Интрафокальный	Внутри очага Хамера, например, интрафокальный отек.
Интралюмбальный	в поясничном канале или в поясничном канале (поясничный позвоночный канал)
Интубация	буквально вдувание, вентиляция пациента, например, при анестезии.
Интубировать	искусственное дыхание путём вдувания воздуха в легкие.
Инцизия	Надрезание, разрез
Каверна	Полость; остаточные состояния после туберкулёза в управляемых древним мозгом органах, например в легких или печени
Каллус	известь
Калотта	Костная часть черепа
Кардиология	Часть внутренней медицины, которая занимается заболеваниями и изменениями сердца, а также их лечением
Кардия	Зев желудка
Карциностаз	Остановка роста рака
Кататония	полная неподвижность находящегося в сознании, ни на что не реагирующего больного
Каудально	Буквально: в сторону хвоста, то есть ног
Кахексия	Истощение
Келоид	Келоидный рубец
Кефалофоры	Носители головы
Кифоз	дорзально выпуклая кривизна позвоночника
КЛ	Конфликтолиз, означает решение конфликта
Клавикула	ключица
Клеточная патология	представление о болезни как о нарушении физиологических жизненных процессов клетки (Вирхов)
Климактерий	Менопауза женщины; переходный период от полной половой зрелости к старению женщины
Клинодактилия	Чрезмерная растяжимость пальцев
Клонический	трясущийся
Коагулят	Сгустки крови
Когерентный	взаимосвязанный
Колик	судорожные боли в теле в результате спастического сокращения брюшного полого органа
Коллаборировать	сотрудничество с врагом или оккупационной державой
Колон	Кишка Грима, главная часть толстой кишки
Конвульсия	Трясущаяся судорога
Констернация	замешательство, смятение
Контраиндикация	Обстоятельство, запрещающее применение средства или процедуры
Контузия	ушиб как тупая травма органа с видимыми последствиями
Конфигурация стрелковой мишени	активный очаг Хамера отличается типичным проявлением в КТ мозга, похожим на стрелковую мишень
Конфликт беженца	древний конфликт из времён, когда «мы», т. е. наши общие предки жили еще в воде и за счет прилива были выброшены на берег. Благодаря специальной программе удержания воды «мы» могли выжить в течение нескольких дней, пока в какой-то момент новый прилив не вернул нас обратно!

Конфликтолиз	Разрешение конфликта, вызывает тройной эффект: 1. психологическую разгрузку («пациенту падает камень с души»); 2. церебральный отек очага Хамера как знак церебрального исцеления; 3. на органическом уровне мгновенная остановка митоза, то есть роста рака, напротив, орган отекает, так же как и очаг Хамера в мозге, как знак исцеления.
Кориум	Дерма, часть кожи из соединительной ткани
Корреляция	Взаимосвязь, соотношение
Кортизон	синтетический минералокортикоид 17 α -гидрокси-11-дегидро-кортикостерон, соответствующий естественному гормону под названием кортизол (17 α гидроксид-кортикостерон или гидрокортизон (C ₂₁ H ₃₀ O ₅)). 1 мг дексаметазона=5 мг преднизолона=25 мг преднизона=100 мг кортизона..
Кортикально большого мозга	Относительно коры (кортекса) головного мозга
Краниально	В направлении головы или в мозге: в направлении макушки
КТ головного мозга	Означает компьютерную томографию мозга = рентгеновский компьютерный снимок слоя мозга
Кувёз	Инкубатор для недоношенных детей
КЦ	Карциностаз, означает остановку роста рака
Лабильный	зыбкий, неуверенный, непостоянный
Лапаротомия	Операция по осмотру брюшной полости или грудного пространства, сегодня в основном устарела из-за компьютерной томографии.
Ларингеальный	Относительно гортани
Латеральный	Боковой, со стороны
Латерализация	Образование лидерства полушария мозга.
Лейкопоз	Образование белых кровяных телец
Лейкоциты	Белые кровяные тельца
Лептосомный	Узкого роста, стройный
Лёгочные альвеолы	Лёгочные пузырьки
Либи́до	Сила, с которой происходит половое влечение
Лизис	Решение, разрешение
Лимфатические узлы	отвечают за поглощение и фильтрацию лимфы одной области тела
Лонгитюдный	Продольный
Лордоз	выпуклое вентрально искривление позвоночника во сагиттальной плоскости (противоположность кифоз)
Люмбаго	прострел
Малая курватура	узкая кривая или верхняя часть желудка между Cardia (желудочный вход) и Pylorus (желудочный привратник или желудочный выход).
Мания	Нарушение аффективности с повышенным (безмятежным или раздраженным) настроением, повышение тонуса
Мегаломания	Мания величия
Медиально	расположившись по средней плоскости тела, по направлению середины
Медиастинально	Принадлежащий сердечному пространству, в котором находятся трахея, пищевод, аорта, рaga-аортальные и перифилеарные лимфатические узлы, верхняя полая вена и Nervus phrenicus и Nervus recurrens, который обеспечивает гортань.
Медиастенальное пространство	средостение

Мезодерма большого мозга	Относительно всех органов среднего зародышевого листка, управляемые головным мозгом.
Мезодерма мозжечка	относительно всех органов среднего зародышевого листка, управляемых мозжечком.
Мезотелиома	Опухоли органов, происходящих из среднего зародышевого листка, от греческого «мезо»
Меланофоры	Клетки, содержащие кожный пигмент
Менархе	Время первого появления менструации
Менингеома	от meningea; мозговая оболочка
Метаболизм	Обмен веществ
Метаморфоза	Превращение, изменение
Метастазы	Расселение паразитических раковых клеток, которое существует только у хорионного эпителиона, состоящего из эмбриональных клеток материнского пирога, то есть не является раком.
Миокард-	сердечный
Митоз	Размножение клеток
Митозный	Относительно размножения клеток
Мифомания	Болезнь лжи
Мон-	Часть слова со значением один, единственный
Морфологический	относительно внешнего облика и формы
Мортальность	смертность
Мост	Ствол мозга
Мультилокально	Расположенные одновременно в нескольких местах
Напряжённая депрессия	настоящая депрессия с территориальным конфликтом при гормональном пате.
Нарушение периферического кровообращения	Нарушения кровообращения кожи и конечностей, «холодные ноги», почти без исключения связанные с более или менее выраженными нарушениями чувствительности, вызванными конфликтным СДХ «чувствовать себя оставленным в беде» и очагом Хамера в сенсорном центре теменного мозга.
Натально	Имеющий отношение к родам
Недостаточность	Слабость, недостаточная производительность органа или системы органов
Нежелтушный	Протекающий без желтухи
Некроз	Тканевая смерть
Нефр-	Часть слова со значение почка
Нефроз	Дегенеративное заболевание почек
Нефрология	Частичная область медицины, занимающаяся морфологией, функцией и заболеваниями почек
Нимфомания	Сверхсексуальность у женщин
Нозологический	Относительно болезней
Нозология	Учение о болезнях
Овуляция	Выброс зрелой яйцеклетки
Окклюзия	Закрытие, перекрытие
Окципитально	Расположенное к затылку
Олигурия	Уменьшенное выведение мочи
Онколог	Исследователь рака, также врач по раку
Онтогенез	Эмбриональное развитие
Онтогенетический	относительно становления человека в утробе матери и как расы
Оогони	Первичные яйца
Операция Naevus	Операция порока кожи или слизистой оболочки (родинки).

Опухолевый маркер	Так называемые «опухолевые маркеры» - это в основном сывороточные реакции крови, которые указывают на то, что там растёт опухоль СА-фазы. Теперь многие сотни опухолевых маркеров, которые существуют, можно было бы использовать диагностически хорошо, если бы хорошо знать Новую Медицину и не паниковали. А так «опухолевые маркеры» бросают пациенту в лицо как «злокачественные признаки». При этом их показания вполне безобидны.
Орбита	глазница
Орх-	Часть слова со значением яичко
Ос-	Часть слова со значением кость
Остеолиз	Распад костного вещества (каллуса), дефект костного вещества.
Остеомиелит	Воспаление костного мозга
Отек	Накопление жидкости, обычно распределенной в тканях; отек в брюшной полости = асцит, отек в грудная перепонке = плевральный выпот.
Очаг Хамера	обнаруженный Доктором Хамером корреспондирующий очаг в мозге к конфликту или заболеванию органа. Поддающийся фотографированию! Изначально названные оппонентами доктора Хамера насмешливо «странные очаги Хамера. Видны чётко очерченные конфигурации стрелковых мишеней в соответствующих слоях компьютерной томографии мозга (КТ) в активной фазе конфликта (СА-фаза), от которых радиологи отмахивались как от «артефактов», но которые в фазе восстановления (пост-конфликтолизно) [образуют отек – не окончено] .
Паллиативный	против симптомов, но не против причины
Панмиелопатия	Общее заболевание костного мозга
Пара-	Часть слова со значением: при, рядом, вдоль, против, отлично от нормального
Парабиологический	Не соответствующий биологическим нормам
Парастернальный	Около грудной кости
Парасимпатикотонный	ваготонный
Парацентральный конфликт	самый серьезный конфликтный СДХ, при котором очаг Хамера локализован, однако, не посередине, а парамедианно на одной стороне головного мозга или мозжечка. В стволе мозга центральный или парацентральный конфликт, как кажется, играет не такую большую роль, так как, например, органы брюшной полости в мосте расположены не зеркально, но напротив, ядра черепных нервов. О психических последствиях при нескольких констелляциях конфликтов ствола мозга - или одного конфликта ствола мозга и одного конфликта головного мозга , одновременно, против друг друга и т. п., мы пока не знаем достаточно. Еще сложнее дело становится тем, что ствольные мозговые конфликты и соответствующие расположенным друг против друга очагам Хамера конфликты (почек и яичек/ яичников), не «пересекаются», как мы говорим, напротив же, конфликты большого мозга и мозжечка. Возможно, вся наша так называемая «психология» обусловлена соответствующей констелляцией таких конфликтных комбинаций. «Мы думаем, что мы думаем, но мыслят вместе с нами!»
Паренхима	Специфическая ткань органа
Парез	Неполный паралич

Париетальный	боковой, стоящий как стена, принадлежащий теменной кости
Партеногенез	однополое размножение с развитием неоплодотворенных яиц
Пато-	Часть слова со значением боль, болезнь
Патогенный	Вызывающий болезнь, болезнетворный
Патогномоничный	Характерный для болезни
Патологичный	Болезненный
Пери-	Часть слова со значением вокруг, около, в окружении от, переходящий, чрезвычайный, над
Перикард	Сердечная сумка
Периост	Надкостница; эпидермис
Перистальтика	прогрессирующее движение в полых органах в результате обычно кольцевых сужений из-за сокращения мышц, произвольная моторика кишечника для продвижения пищи
Периферия	внешние зоны тела
Перифокальный	Вокруг очага Хамера, перифокальный отек - это отек вокруг очага Хамера, вокруг собственно центра
Перорально	Через рот
Пикник	Человек приземистого, низкорослого и склонного к ожирению телосложения, общительный, бодрый.
Пилорус	Привратник желудка (выход желудка в двенадцатиперстную кишку).
Плевральный выпот	Накопление жидкости в грудном пространстве, точнее: между наружной и внутренней грудной клеткой в постконфликтной фазе восстановления, также называемой репаративной фазой, с целью заживления при карциноме плевры.
Плоскоклеточный эпителий	например, на наших слизистых оболочках возникающие клеточной формации, которые в СА-фазе вызывают некрозы в форме чаши, так называемые язвы. В стадии восстановления эти биологически желательные, т. е. целесообразные дефекты субстанции заполняют снова, потому что они больше не будут нужны после решения конфликта.
Пневмония	Воспаление лёгких
Показатели сыворотки	Показатель крови
Поперечнополосатая мускулатура	произвольно управляемая мускулатура, то есть импульсами из головного мозга
Портио	часть шейки матки, выступающая во влагалище
Пост-	Часть слова со значением после, позади, позже
Пост или проптер	означает вопрос о том, происходит ли событие только случайно во времени после предшествующего другого события или как его причинное следствие. Буквально: после или путем.
Постмортально	После смерти
-позз	Часть слова со значением образование, творение
Пре-	Часть слова со значением расположенный до, прежде
Преднизон	1,2 Дегидрокортизона
Продромально	Предшествуя, так называемая продромальная стадия заболевания на самом деле является противоречием само по себе, но по смыслу означает дискретные первые симптомы заболевания, предшествующие четко видимому или узнаваемому заболеванию.
Проксимально	В направлении рта
Проспективно	означает предвидение в смысле предсказания
Протоки жаберных дуг	расположенная в области шеи ткань, образующаяся в ранней эмбриональной фазе из двух жаберных карманов.

Протрагировать	растянуть по времени
Профилактика	предотвращение
Прурит	Кожный зуд с конвульсивным царапанием
Психосоматика	Обозначение для учения заболеваний, которое учитывает психологическое влияние на соматические процессы
Раковый эквивалент	имеются в виду все другие заболевания, первая, конфликтная фаза которых всегда инициировалась биологическим конфликтным шоком. 5 законов биологической природы можно найти при всех «болезнях».
Расслабленная депрессия	так называемая «расслабленная депрессия» на самом деле больше не является настоящей депрессией. Настоящая депрессия - это только так называемая «напряженная депрессия» в активной фазе конфликта (СА-фазе). Расслабленная депрессия, если хотите, у всех больных раком в PCL-фазе. Пациенты ослаблены, вялые и усталые, именно в ваготонной фазе восстановления. Но поскольку психиатры ничего не знали о Новой Медицине и о течении ракового заболевания, они до сих пор предполагали, что эта фаза восстановления в глубокой ваготонии также относится к депрессии, что в известном смысле тоже верно, потому что эта «расслабленная депрессия» всегда следует за напряженной депрессией, если дело доходит до конфликтолиза. Только она в собственном смысле ничего конкретно депрессивного не имеет, не имеет ничего общего с «потерей стимула» и подобного, это просто фаза восстановления после рака, которую каждый зверь переживает одинаково, без необходимости подтверждения депрессии психиатром.
Резорбция	Поглощение веществ через кожу или слизистую оболочку
Ректум	Прямая кишка
Реле	Место(а) в головном мозге, на которых хранится программа для органа или для области поведения и конфликтов
Ремиссия	Возвращение симптомов
Репаративная фаза	означает фазу с момента конфликтолиза (КЛ), а именно в ваготонии. Мы различаем: Репаративная фаза мозга Репаративная фаза опухоли Репаративная фаза всего организма
Реституция	восстановление
Реститутивный	восстановительный
Ретард	запаздывать
Ретардация	задержка физического и/или интеллектуального развития, существующая по сравнению с возрастом жизни, как задержка созревания
Ретенция	удержание выделяемой жидкости организма
Ретро-	Часть слова со значением назад, позади
Руптура	Разрыв, прорыв
Седативный	Т.н. успокаивающие средства
Семинома	Опухоль яичка
Сенильный	Старческий возраст
Сенсорный	относительно лица, слуха, вкуса, обоняния
Сигма	Colon sigmoideum, часть толстой кишки
Симбионт	Живые существа, которые постоянно живут вместе с нами для нашей пользы

Симпатикотония	Боевая иннервация, защитная иннервация, иннервация заботы, ритм продолжительного дня (стресс)
Симпатический тонус или симпатикотония	означает боевую, стрессовую, защитную иннервацию тела
Синапс	Место, где нервная клетка передает возбуждение
Синописис	сравнительный обзор
Синтез	Состав, построение
Синусовая аритмия	нерегулярная последовательность ударов сердца в результате нерегулярного раздражения синусового узла
Систола	Сокращение мышечного полого органа, в собственном смысле сердечной мышцы
Сколиоз	Изгиб позвоночника с поворотом отдельных тел позвонков и жесткостью в этом разделе
Скотома	Слепое пятно
Скопление желчи	Желтуха (иктерус)
Солитарный	Одиночный, единичный
Сомноленция	сонливость
Сосудистая система Cava	Сосудистая система больших полых вен, которые входят в сердце
Спазм	Судорога, произвольное сокращение мышц
Спастика	Усиление мышечного тонуса обычно с одновременным повышением мышечных рефлексов
Спленэктомия	Удаление селезёнки
Спленомегалия	Увеличение селезёнки
Спонгиоз	Костная ткань
Средостение	Средняя перепонка, средняя область грудного пространства, пространство между двумя плевральными полостями (напр. легкие)
Створаживаться	Туберкулёзное разложение
Стеноз	Сужение, узость, полых органов или сосудов
Стереотаксическая операция	Вмешательство в мозг, при котором после пробуривания могут быть достигнуты имеющиеся структуры мозга путем прокола с помощью целевого зонда
Ступор	оцепенение
Суб-	Часть слова со значением под, меньше, ниже, умеренно, почти
Субдуральный	расположен под Dura mater (твердая мозговая оболочка)
Субпрессия	подавление
Субфебрильный	С лёгкой температурой
Суицид	Самоубийство, смерть по желанию
Супра-	Часть слова со значением над, поверх
Супрапубический	через брюшную стенку выше лобковой кости
Тактильный	касание, относительно осязания
Тампонада сердечной сумки	Сжатие сердца из-за выпота в сердечную сумку
Тахикардия	быстрый сердечный ритм
Темпорально	Принадлежащий виску
Тетра-	Часть слова со значением четыре
Тетраплегия	полный паралич всех четырех конечностей
Тибия	Голень, большая берцовая кость
Тиннитус	Шум в ушах
Тиреотоксикоз	Гипертериоз... Гиперфункция щитовидной железы
Тонико-клонические	оцепенение и двигательные судороги. Тонический спазм – это

судороги	спазм без движения: спазм оцепенения. Напротив, клонические судороги – это с сильными движениями.
Тонус	Состояние напряжения органа или части органа
Топография	Описание местности
Трансаминазы печени	Энзимы печени
Трансверсально	поперек продольной оси (проходной)
Транссудат	транс: за пределами, над ; sudare: выпот; из-за скоплений в полостях тела с низким содержанием белка, обычно серозная жидкость
Трансформированный конфликт	Ослабленный, но не решённый конфликт
Трахея	Дыхательная трубка
Трепанация	Открытие черепа
Трисомия	Мутация генома, при которой хромосомы присутствуют в тройном виде
Тромбопения	Тромбоцитопения.. уменьшение числа тромбоцитов
Тромбоциты	Кровяная пластинка
Трофотропный	направленный на питание, (пищу), воздействующий
Трохантер	Вертел, костный выступ на бедренной кости
Убиквитарные	распространенный повсюду, везде
Уремия	Почечная недостаточность
Уретер	мочеточник
Уртикария	Крапивница, крапивная сыпь
Фалькс, Falx	серповидная разделительная пластина соединительной ткани между обоими полушариями мозга
Фальсифицировать	лат. falsus ... неправильный, ошибочный
Фармакология	Наука о взаимодействиях между лекарственными веществами и организмом
Фибрин	протеин
Фиктивный	Существующий только в воображении
Филогенез	с двумя «л», филлогенез, развитие зародышевых листков
Филогенез	Развитие вида
Филогенетический	Имеющий отношение к развитию вида
Фригидность	«Половая холодность»
Фронтально	В направлении лба, со стороны лба
Фтиз	Ослабление костного мозга с остановкой кроветворения
Харизма	мотивирующее позитивное обаяние. Харизма предполагает авторитет и бескорыстную неподкупность, божественный благодатный дар
Холедох	Желчный путь
Цекум - Соесит	Толстая кишка
Центральный конфликт	особенно тяжелый конфликт с центральным очагом Хамера, который отличается тем, что он «пробивает», т. е. он проходит через целую серию слоев мозга и обуславливает так наз. «конфигурация стрелковой мишени». ЦК расположен посередине в большом мозге, мозжечке или стволе мозга
Центрально-двигательная иннервация	Управление движением из головного мозга.
Цереброспинальный ликвор	Жидкость головного и спинного мозга
Цирроз	Твёрдая опухоль
Циклотимик	Термин Эрнста Кречмера «Строение тела и характер», означает человека с периодической сменой настроения

Цитостаз	Остановка роста клеток, поэтому «цитостатики» = сильно действующие токсичные средства, блокирующие процесс митоза, то есть останавливают рост клеток, чем останавливают и кровообразование и ведёт к анемии, также останавливают рост клеток в корнях волос и ведут к выпадению волос. Цитостатики по мнению онкологов не являются терапевтическими медикаментами, а ядами, которые могут так долго останавливать рост периферической карциномы, пока пациент не умрёт от анемии.
Цитостатики	Греч. kytos = округление, выпуклость (здесь клетки): statikos
Шишкообразный отросток	Суставная головка
Эвтаназия	Прекращение жизни неизлечимого больного
Эвтония	Эв-... часть слова со значением хороший, нормальный
Экзантема	воспалительное изменение внешней кожи
Экзогенный	возникший вне организма, проникающий в организм извне
Экзофитный	растущий наружу
Эксплорация	Расследование, обследование
Экспириум	Длинный выдох
Экстирпация	Оперативное удаление органа
Экссудация	Выпот экссудата
Экссудативный	связанные с экссудацией (выпотом)
Экцизия	Вырезание частей ткани без учета границ органа или структур ткани
Эктодерма большого мозга	Относительно всех органов наружного зародышевого листка, управляемые головным мозгом.
Эктомия	Вырезание, полное оперативное удаление органа
Эмбриология	Учение о развитии эмбриона
Эмоциональная аффективность	особое чувство возбуждения
Эмпиризм	Опыт, знание, основанное на опыте
Эмпирический	приобретенный опыт
Эндемия	постоянное появление заболевания на ограниченной территории
Эндогенный	возникшие в самом теле, не вводимые извне
Эндокринный	Выделяющий гормон
Эндофитный	растущий внутри
Энграмма	память
Энурез	Мочиться в постель
Эпидермис	Самый верхний слой кожи
Эпидуральный	расположенный на Dura mater (твердая мозговая оболочка)
Эпикантус	серповидная складка кожи на внутреннем краю верхнего века
Эпилептоидный	Подобный эпилепсии
Эпистрофей	2-й шейный позвонок
Эрготропный	физически эффективный в смысле повышения производительности
Эритропоз	Образование красных кровяных телец
Эритроциты	Красные кровяные тельца
Эскулап	Греко-римская миф.: Бог врачевания
Эфферентный	выводящий
Ятроз	Врач, целитель
Ятрои, иатрои	Врачи, врачебное сообщество
Bulbus	Луковица

Bulbus duodeni	последующий за желудочным привратником участок двенадцатиперстной кишки
Carotis	Главная артерия
Cervix uteri	Шейки матки
Circulus vitiosus	Замкнутый круг
Collum uteri	Шейка матки
Consecutio	последовательность
Corpus uteri	Тело матки
Costalis	реберный
Cutaneus	Относительно кожи
Ductus	Проход, проток
ERK	НОВАЯ МЕДИЦИНА
Exazerbation	Ухудшение, усиление, возобновление
Facialis	Относительно лица
Femur	Кость бедра
Fissura sylvii	Сильвиева борозда
Florid	Цветущий, хорошо развитый
Fovea centralis	углубленное центральное место желтого пятна
Fundus	Основа, Дно органа, здесь желудка
Grand mal	Генерализированный судорожный припадок при эпилепсии
Gyrus	Круг, извилина, прежде всего извилина мозга
Habituell	Привычный, часто встречающийся
In vitro	в пробирке, т. е. вне живого организма
Inspirium	Длинный вдох
Lupus erythematodes	Красная волчанка
Medulla oblongata	Продолговатый мозг
Naevus	Родимое пятно, обычно пигментированный участок мозжечковой кожи или подкожной клетчатки, играет роль в меланоме.
Oesophagus	пищевод
Ovar	яичник
Peritoneum	брюшина
Plexus choroideus	Сосудистое сплетение
Protrusio bulbi	Выпячивание глазного яблока
Softie (софти)	мягкий, женственный мужечёнка, в основном одинокий, то есть живущий одноклеточно, в основном асексуальные или гомосексуальные.
Tonsillae	Миндалины, гланды
Trigeminus	V черепно-мозговой нерв
Tubuli	(множественное число от tubulus) трубочки, каналцы
Tubulus	Трубка
Ulcera	Язва, «ткань-минус»
Uterus	матка
Viscera	Внутренности
Visus	Зрение, чёткость зрения

14 Верификации Новой Медицины

14.1 Вена, 6 сентября 1984 года

ABTEILUNG FÜR ANGIOLOGIE
 U. a. Prof. Dr. E. MANNHEIMER
 DER KARDIOLOGISCHEN UNIV. KLINIK
 (Wien, Prof. Dr. G. KAINOL
 A. u. A. Wien, Coronarycare I)

Es wird bestätigt, daß von einer Konferenz, bestehend aus

Frau Prof. Dr. Mannheimer,	Kardiolog, Univ. Klinik Wien
Herrn Prof. Dr. Pokieser,	Zentralröntgen Univ. Wien
Herrn O.A. Dr. Fitscha,	Poliklinik, II. Med., Kardiologie, Wien
Herrn Prof. Dr. Imhof,	Zentralröntgen, Computertomographie
Herrn Dr. Hamer,	Internist, Rom

heute eine Studie vereinbart wurde, die übersichtlich den möglichen Zusammenhang zwischen Herzinfarkt, Revierkonflikt und Veränderungen im Gehirn, und zwar rechtstemporel in Form eines sogenannten HAMER'schen HERDES, klären soll.

Folgende 8 Patienten sind in dieser Studie einbezogen:

Von der Kardiologischen Univ. Klinik Wien (Prof. G. Kainol)

1. [REDACTED], 59 Jahre, frischer Vorderwandinfarkt
2. [REDACTED], 57 Jahre, akuter Hinterwandinfarkt
3. [REDACTED], 45 Jahre, akuter Vorderwandinfarkt
4. [REDACTED], 61 Jahre, subakuter Vorderwandinfarkt

Von der Poliklinik (Kardiologie) der II. Med. Klinik der Stadt Wien (Prof. Dr. Tiso):

1. [REDACTED], 58 Jahre, 4 Monate alter Vorderwandinfarkt
2. [REDACTED], 5 Monate alter Hinterwandinfarkt
3. [REDACTED], 60 Jahre, frischer kleiner Hinterwandinfarkt
4. [REDACTED], 53 Jahre, frischer, ausgedehnter Vorderwandinfarkt


Bis auf den letzten Patienten der Poliklinik, bei dem in den nächsten Tagen ein Hirn-CT vorgesehen ist, wurde bei allen Patienten ein Hirn-CT angefertigt - ohne Kontrastmittel.

Es ist vorgesehen, alle Patienten in 6-wöchigen Abständen zu untersuchen.

Die heutige Konferenz hat zur Kenntnis genommen, daß, wie durch Unterschrift der Patienten und Ärzte dokumentiert, der klinische Verlauf, insbesondere der des Vegetativums, dem Konfliktverlauf in jedem Fall entsprechen hat, sodaß - entsprechend der EISENPFEN REGEL DES KREBS - der Herzinfarkt immer erst nach Lösung des "Revierkonfliktes" eintritt. Zu diesem Zeitpunkt befanden sich alle Patienten subjektiv bereits wieder bei guter Gesundheit (Vegetonie).

Die CT-Bilder des Gehirns schienen nicht in allen Fällen eindeutig, sie schienen aber in der Mehrzahl so auffällig, daß die Konferenz diese Studie für wünschenswert hielt, um definitiv Klarheit über die Zusammenhänge zu erhalten.

In späteren Studien sollen eventuell die verschiedenen, cerebralen Lokalisationen vom Vorderwandinfarkt (weiter frontal) und Hinterwandinfarkt (weiter dorsal) untersucht werden, wenn über die Zusammenhänge erst grundsätzlich Klärung erzielt ist.



Wien, 1984 September 06.

Prof. Dr. E. Mannheimer

(неразборчиво)

кардиологической
университетской клиники
(неразборчиво)

Подтверждается, что присутствующие на конференции

г-жа проф. д-р Маннгеймер,	кардиолог университетской клиники г. Вены
г-н проф. д-р Покизер,	центральная рентгенология университета г. Вены
г-н о. п. д-р Фичс,	поликлиника 2-й мед. кардиологии, г. Вена
г-н проф. д-р Имхоф,	центральная рентгенология, компьютерная томография
г-н д-р Хамер,	интернист, Рим

сегодня договорились об исследовании, которое должно прояснить в приблизительном расчёте возможные взаимосвязи между сердечным приступом, территориальным конфликтом и изменениями в мозге, а именно право-темпорально в форме так называемого очага Хамера.

В это исследование были вовлечены следующие 8 пациентов:

От кардиологической университетской клиники г. Вены (проф. Г. Кайндль)

1. 59-летний пациент, свежий инфаркт передней стенки
2. 57-летний пациент, острый инфаркт задней стенки
3. 45-летний пациент, острый инфаркт передней стенки
4. ... 51-летний пациент, подострый инфаркт передней стенки.

От поликлиники (кардиология) 2-й мед. клиники г. Вена (проф. д-р Тизо)

1. 58-летний пациент, инфаркт передней стенки 4 месяца назад
2., инфаркт задней стенки 6 месяцев назад
3. 60-летний пациент, свежий незначительный инфаркт задней стенки
4.53-летний пациент, свежий обширный инфаркт передней стенки

За исключением последнего пациента поликлиники, для которого в следующие дни запланирована КТ головного мозга, для всех пациентов изготовлены КТ головного мозга – без контрастного вещества.

Предполагается обследовать всех пациентов каждые 6 недель.

Сегодняшняя конференция принимает к сведению, что, подтвержденное документами с подписями пациентов и врачей, клиническое протекание в каждом случае соответствовало, особенно вегетативного состояния, протеканию конфликта, так что в соответствии с ЖЕЛЕЗНЫМ ПРАВИЛОМ РАКА инфаркт сердца наступал всегда только после решения «территориального конфликта». В настоящее время все пациенты были уже субъективно здоровы (ваготонии).

КТ снимки головного мозга показали не во всех случаях однозначными, но в большинстве случаев настолько поразительными, что конференция исследования считает желательным, окончательно прояснить взаимосвязи.

В дальнейших исследованиях необходимо изучить, возможно, различные церебральные локализации инфаркта передней стенки (более фронтально) и инфаркта задней стенки (более дорзально), если будет достигнуто окончательное понимание.

Вена, 1984 год, 6 сентября.

Проф. д-р Е. Маннгеймер (подпись).

14.2 Вена, 9 декабря 1988 года

Folgende 5 Ärzte haben am 9.12.1988 eine gemeinsame Überprüfung der Reproduzierbarkeit der EISEREN REGEL DES KREBS in Wien durchgeführt.

Dr. Elisabeth M. Rozkydal

ELISABETH M. ROZKYDAL
Dr. med. praktischer Arzt
1050 Schwärzspanierstr. 16/6
Opinion nach Vereinbarung
Tel: 42 66 57/39 WIEN

Herr Birkmayer

UNIV.-PROFESSOR
DDR. JÖRG BIRKMAYER
FACHARZT FÜR LABORMEDIZIN
A-1090 WIEN, SCHWARZSPANIERSTR. 15
TEL. 42 23 67, 42 66 57, 42 67 39

Dr. Franz Reinisch, FA für innere Med.

Dr. Fritz Eberz, Tierarzt

Dr. Rytke Gerd Hamer

Es wurden insgesamt 7 Patienten untersucht. Die Untersuchung hatte den ausdrücklichen Zweck, festzustellen, ob alle Krankheitsbilder und Krankheitsverläufe dieser Patienten, die an Krebs, Multipler Sklerose und Krebsäquivalenten (Morbus Crohn u.a.) erkrankt waren, eindeutig nach der EISERNEN REGEL DES KREBS verlaufen waren.

Dies war eindeutig der Fall, und zwar auf allen 3 Ebenen, der psychischen, die durch die anwesenden Patienten abgeklärt werden konnte (Konfliktanamnese), der cerebralen Ebene, die durch die vorliegenden Hirn-CT-Bilder demonstriert werden konnten, und der organischen Ebene, die durch vorliegende Röntgenbilder und Klinikbefunde gesichert waren.

Die meisten Patienten hatte Herr Dr. Hamer vorher nicht gekannt.

Die Zusammenhänge waren überzeugend.

Wien, den 9. Dezember 1988

09.12.1988 следующие пять врачей провели совместную проверку воспроизводимости ЖЕЛЕЗНОГО ПРАВИЛА РАКА.

- Д-р Элизабет М. Роцкидаль, практикующий врач (личная печать)
- Д-р Йорг Биркмайер, врач для лабораторной медицины (личная печать)
- Д-р Франц Райниш, врач интернист
- Д-р Фритц Блюрц, врач внутренней медицины
- Д-р Рике Геерд Хамер

В общей сложности были обследованы 7 пациентов. Цель исследования состояла в том, чтобы установить, все ли картины и протекания болезней этих пациентов, страдавшим раком, рассеянным склерозом и раковыми эквивалентами (болезнь Крона и подобное), однозначно соответствовали ЖЕЛЕЗНОМУ ПРАВИЛУ РАКА.


Это однозначно имело место быть, а именно на всех трёх уровнях. На психическом уровне, которое было пояснено присутствующими пациентами (анамнез конфликта), на церебральном уровне, продемонстрированном предоставленными КТ-снимками головного мозга, и на органическом уровне, установленном предоставленными рентгеновскими снимками и клиническими диагнозами.

С большинством пациентов д-р Хамер не был знаком.

Взаимосвязи были убедительными.

Вена, 9 сентября 1988 года

14.3 Гельзенкирхен, 24 июня 1992 года



Städtische
Kinderklinik
Gelsenkirchen



Städtische Kinderklinik - Westerholter Straße 142 - 4650 Gelsenkirchen-Buer

Herrn Dekan
Prof. Dr. D. P. Pfitzer
Medizinische Fakultät der
Universität Düsseldorf
Universitätsstraße 1

4000 Düsseldorf 1

Westerholter Straße 142
Gelsenkirchen-Buer
Telefon (0209) Zentrale: 369-1
Durchwahl: 369- 220
Fernschreiber 0824788
Auskunft erteilt Zimmer
Prof. Dr. Stemann

Ihr Schreiben vom

Gelsenkirchen-Buer, 24.06.1992

Sehr geehrter Herr Dekan,

Ihrem Vorschlag, daß ich als Mitglied der Medizinischen Fakultät in einer Ärztekongferenz 20 Fälle daraufhin untersuchen soll, ob sie nach den biologischen Gesetzmäßigkeiten der "Neuen Medizin" des Dr. Ryke Geerd Hamer reproduzierbar sind, habe ich entsprochen. Vereinbarungsgemäß sollte ich Ihnen und der Fakultät darüber berichten:

Am 23. und 24. Mai 1992 hat unter meiner Leitung eine Konferenz in der Städtischen Kinderklinik Gelsenkirchen an 24 Fällen nach den Regeln der "Neuen Medizin" stattgefunden, und es wurde eingehend untersucht, ob die von Dr. med. Ryke Geerd Hamer entdeckten und definierten 4 biologischen Gesetzmäßigkeiten der "Neuen Medizin" in jedem Falle zutreffend waren. Durchschnittlich hatte jeder Fall 4 bis 5 Erkrankungen.

Wie Sie ja wissen, lauten die 4 biologischen Gesetzmäßigkeiten der "Neuen Medizin":

1. Die EISERNE REGEL DES KREBS mit ihren 3 Kriterien
2. Das Gesetz der Zweiphasigkeit der Erkrankungen - bei Lösung des Konfliktes
3. Das ontogenetische System der Krebs- und Krebsäquivalenterkrankungen
4. Das ontogenetisch bedingte System der Mikroben

Die 24 Fälle erstreckten sich auf folgende Erkrankungen:

Krebs, Leukämie, Psychose, Multiple Sklerose, Diabetes, Allergie, Epilepsie, Hirntumor, Infektionskrankheit, Tuberkulose, Sarkom.

Wir fanden ausnahmslos bei allen 24 Fällen, bei denen, wie gesagt, meist mehrere Erkrankungen bestanden, daß die biologischen Gesetzmäßigkeiten der "Neuen Medizin" 1 - 3 jeweils für jede Teilerkrankung exakt erfüllt waren und zwar auf allen 3 Ebenen, der Psyche, dem Gehirn und den Organen, und das für jede einzelne Phase synchron. Die 4. Gesetzmäßigkeit, das ontogenetisch bedingte System der Mikroben, konnte nicht ausreichend überprüft werden, da die dazu nötigen Unterlagen, wie Erregernachweise u. a., in nicht ausreichender Zahl vorlagen.

...

Konten der Stadtkasse: Konto-Nr. 101.000.774 Stadt-Sparkasse Gelsenkirchen (BLZ 42050021) und bei allen Banken in Gelsenkirchen Post girokonto 686 - 462 Post giroamt Dortmund (BLZ 44010046)

In den nächsten Tagen geht Ihnen die darüber ausgefertigte ausführliche Dokumentation samt detailliertem Prüfungsbericht von mir gesondert zu.

Die Wahrscheinlichkeit, daß nach der strengen wissenschaftlichen Überprüfung auf Reproduzierbarkeit die Gesetzmäßigkeiten der "Neuen Medizin" (1 - 3) r i c h t i g sind, muß nunmehr als sehr hoch angesetzt werden.

Mit freundlichen Grüßen

Prof. Dr. E. A. Stemmann
Leitender Arzt

Prof. Dr med Ernst-August Stemmann
Arzt für Kinderheilkunde
Städt. Kinderklinik Tel.: 0209/369-238
Westerholter Str. 142
4650 Gelsenkirchen-Buer
19 73 549 - 04

Dr. Elke Mühlfort
Kinderärztin
Schulärztin

Dr. med. Mühlfort
Kinderärztin

Получено
26 июня 1992
Деканат
медицинского факультета

**Городская
детская больница
г. Гельзенкирхен**

Господину декану
проф. д-ру Д.П.Пфитцеру
Медицинский факультет
университета г. Дюссельдорф
Университетсштрассе 1
4000 Дюссельдорф 1

Вестерхольтер штрассе 142
Гельзенкирхен-Бюр
Телефон (0209) центральный офис: 369-1
прямой набор: 369-220
Почтовый ящик 0824788
Справка Комната
Проф. д-р Штемманн

Ваше письмо от

Гельзенкирхен-Бюр, 24.06.1992

Уважаемый господин декан,

Ваше предложение мне как члену медицинского факультета принять участие во врачебной конференции и исследовать 20 случаев на тему, воспроизводимы ли они по биологическим законам «Новой Медицины» доктора Рике Геерда Хамера, я принял. В соответствии с соглашением сообщаю Вам и факультету следующие результаты:

23 и 24 мая 1992 года под моим руководством состоялась конференция в детской клинике Гельзенкирхена по проверке 24 случаев в соответствии с законами «Новой Медицины», которая детально исследовала, действительно ли открытые и дефинированные доктором Рике Геердом Хамером четыре биологических закона «Новой Медицины» подтверждаются в каждом отдельном случае. В среднем каждый случай имел 4-5 заболеваний.

Как Вы знаете, 4 биологических закона «Новой Медицины» гласят:

1. ЖЕЛЕЗНОЕ ПРАВИЛО РАКА с 3 критериями.
2. Закон двухфазности заболеваний – при разрешении конфликта.
3. Онтогенетическая система раковых заболеваний и раковых эквивалентов.
4. Онтогенетически обусловленная система микробов.

24 случая охватывали следующие заболевания:

рак, лейкемия, психоз, рассеянный склероз, диабет, аллергия, эпилепсия, опухоль головного мозга, инфекционная болезнь, туберкулёз, саркома.

Во всех 24 случаях, в каждом из которых, как уже сказано, присутствовало несколько заболеваний, мы нашли, что биологические законы «Новой Медицины» 1-3 точно соответствовали для каждой частичной болезни и именно на всех трёх уровнях, - психике, мозге и органе, - и это для каждой отдельной фазы синхронно. Закон 4, онтогенетически обусловленную систему микробов, невозможно было достаточно проверить, так как необходимые документы, такие как определение возбудителей, не были предоставлены в достаточном количестве.

....

Стр.2

В ближайшие дни подготовленная подробная документация вместе с детализированным отчётом проверки будет отправлена Вам отдельно.

Вероятность того, что после строго научной проверки на их воспроизводимость, законы «Новой Медицины» (1-3) в е р н ы, оцениваются таким образом, как очень высокая.

С наилучшими пожеланиями

(подпись)
Проф.д-р Штемманн
Главный врач

(подпись)
Д-р Эльке Мюльпфорт
Детский врач
Школьный врач

(личная печать)

(личная печать)

14.4 Бургau, 27 января 1993 года

Zentrum für Neue Medizin in Österreich

Leitung Dr. med. Ryke Geerd HAMER

Burgau, 27.1.1993

Bestätigung

Am 27. Jänner 1993 wurden im hiesigen Zentrum für "Neue Medizin" in Gegenwart von Hr. Dr. Willibald Stangl, Amtsarzt, Hr. Dr. Wilhelm Limberger, prakt. Arzt und Hr. Dr. Hamer 12 Fälle nach den Regeln der "Neuen Medizin" eingehend daraufhin untersucht, ob die 4 biologischen Gesetzmäßigkeiten der "Neuen Medizin" zutreffend waren. Durchschnittlich hatte jeder Fall 3 bis 4 Erkrankungen.

Die 4 biologischen Gesetzmäßigkeiten der "Neuen Medizin" lauten:


1. Die EISERNE REGEL DES KREBS mit ihren 3 Kriterien
2. Das Gesetz der Zweiphasigkeit der Erkrankungen - bei Lösung des Konfliktes
3. Das ontogenetische System der Krebs- und Krebsäquivalent-erkrankungen
4. Das ontogenetisch bedingte System der Mikroben

Die 12 Fälle erstreckten sich auf folgende Erkrankungen:


Krebs, Psychose, Diabetes, Hirntumor, Sarkom, Multiple Sklerose, Neurodermitis.

Wir fanden ausnahmslos bei allen 12 Fällen, bei denen, wie gesagt, meist mehrere Erkrankungen bestanden, daß die biologischen Gesetzmäßigkeiten der "Neuen Medizin" 1 bis 3 exakt erfüllt waren. Die 4. Gesetzmäßigkeit, das ontogenetisch bedingte System der Mikroben, konnte nicht ausreichend überprüft werden, da die dazu nötigen Unterlagen nicht in ausreichender Zahl vorlagen.

Dr. Willibald Stangl
Amtsarzt



Dr. Wilhelm Limberger
prakt. Arzt



Центр Новой Медицины в Австрии

Под руководством д-ра мед. Рика Геерда Хамера

Бургау, 27.01.1993

Подтверждение

27 января 1993 года в нашем Центре для «Новой Медицины» в присутствии г-на д-ра Виллибальда Штангля, должностного врача, г-на д-ра Вильгельма Лимбергера, практикующего врача и г-на д-ра Хамера были подробно исследованы 12 случаев по правилам «Новой Медицины» с целью выяснить, подтверждаются ли 4 биологических закона «Новой Медицины». В среднем каждый случай имел 3-4 заболевания.

Четыре биологических закона «Новой Медицины» гласят:

1. ЖЕЛЕЗНОЕ ПРАВИЛО РАКА с 3 критериями.
2. Закон двухфазности заболеваний – при разрешении конфликта.
3. Онтогенетическая система раковых заболеваний и раковых эквивалентов.
4. Онтогенетически обусловленная система микробов.

12 случаев пациентов распространяются на следующие заболевания:

рак, психоз, диабет, опухоль мозга, саркома, рассеянный склероз, нейродермит.

При всех 12 случаях без исключения, в которых, как уже сказано, присутствовало несколько заболеваний, мы нашли, что биологические законы «Новой Медицины» 1-3 точно соответствовали. 4-й закон, онтогенетически обусловленная система микробов, невозможно было достаточно проверить, так как необходимые документы не были предоставлены в достаточном количестве.

Д-р Виллибальд Штангль
должностной врач

(подпись)
(печать)

Д-р Вильгельм Лимбергер
практикующий врач

(подпись)

A-8291 Бургау, Альтес Шлосс 1

телефон 0043/3383/2040

Dr. Willibald Stangl

Amtsarzt

Tulln, den 8. Feber 1993

Bezirkshauptmannschaft 3430 Tulln

Sehr geehrter Herr Dekan!

Aus zahlreichen gegebenen Anlässen möchte ich Ihnen folgenden Sachverhalt mitteilen und Sie um Ihre Hilfe bitten.

Auch wir Amtsärzte werden bei der Untersuchung von Personen immer wieder mit Diagnosen und Behandlungsmethoden konfrontiert, die wir weder vom Medizinstudium her noch von der Ausbildung zum amtsärztlichen Dienst kennen (Alternativmedizin in jeglicher Variation)

In den vergangenen Jahren kam uns immer häufiger eine Behandlungsart unter, von der weder ich noch meine Kollegen des amtsärztlichen Dienstes jemals etwas gehört hatten, nämlich die " sogenannte EISERNE REGEL DES KREBSSES" nach Herrn Dr. Byka Geerd Hamer. Vielfach verlangen nun von uns untersuchte Personen, daß wir bei der Abgabe von amtsärztlichen Gutachten Erkenntnisse dieser " Neuen Medizin" berücksichtigen müßten! Wir alle und auch ^{ich} wägten uns solches zu tun und dies endete damit, daß ich vom Anwalt eines Führerscheinwerbers vor Gericht zitiert wurde mit der Begründung mein Gutachten sei unvollständig und daher falsch.

Nach einem stundenlangen Prozeß wurde ich schließlich frei gesprochen.

Da weder ich und ebensowenig meine Kollegen in aller Zukunft das geringste Interesse an derlei Konfrontationen haben erhielt ich als Obmann der Wissenschaftlichen Gesellschaft der Amtsärzte Niederösterreichs den Auftrag diesen Erkenntnissen nachzugehen und ich studierte die vorhandene Literatur. Schließlich setzte ich mich tagelang als Beobachter in das Zentrum für Neue Medizin in Burgau/Oststmk. Rund 130 Patienten konnte ich sehen und auch in deren Krankengeschichten Einsicht nehmen. Auch versuchte ich die bei der Anamnese bzw. Exploration erhobenen Leiden in den vorgelegten Computertomogrammen nachzuvollziehen. Bei all meiner kritischen Einstellung gegenüber dieser neuen Medizin erstaunte mich die e x a k t e Regelmäßigkeit in j e d e m der Fälle. Noch bemerkenswerter war für mich, daß die Patienten, die mit infauster Prognose dorthin gekommen waren gesunden.


Ich selbst untersuchte nun im Rahmen meiner privat-sowie schul- und amtsärztlichen Tätigkeit etwa 120 Personen, verlangte dazu ein cerebrales Computertomogramm und muß nun zugeben, daß die Sache auch in jedem Fall seine Richtigkeit hatte.

Warum ich Ihnen dies mitteile? Es kann nicht Aufgabe des amtsärztlichen Dienstes sein diese Erkenntnisse lege artis zu überprüfen. Sofern sie aber ihre Richtigkeit haben würden sich für viele Bereiche im öffentlichen Gesundheitsdienst komplett konträre medizinische Aspekte ergeben und daraus resultierten tiefgreifende Gesetzesnovellierung. So z.B. könnte man keinem Epilaptiker mehr seine Lenkerberechtigung vorenthalten, die Nachsorge der TBC-Kranken müßte auf eine ganz andere Basis gestellt werden, im Mutterschutzgesetz müßten weitere und wesentliche Passagen zum Schutze des Fetus eingefügt werden. Bei der Beurteilung von Behinderten (Pflegegeldzuerkennung) sowie von Kindern (doppelte Kinderbeihilfe nach dem Familienlastenausgleichsgesetz) und krankheitsbedingter frühzeitiger Berentung müßten Korrekturen und neue Maßstäbe angelegt werden was volkswirtschaftlich von großer Bedeutung wäre. Auch das Bazillenausseidergesetz könnte nahezu gestrichen und durch verbesserte Hygienevorschriften im lebensmittelverarbeitendem Bereich ersetzt werden, so ließe sich noch weit mehr anführen.

Die Amtsärzte Niederösterreichs, die sich in einer wissenschaftlichen Gesellschaft vereinigt haben müssen sich zwangsläufig mit diesen Erkenntnissen auseinandersetzen, da einerseits der Druck aus der Bevölkerung immer größer wird und der Gerichtssaal sicher nicht das geeignete Forum für Auseinandersetzungen sein kann, andererseits werden wir auch nicht den Vorwurf mangelnder Flexibilität hinnehmen. Als Vorsitzender unserer Wissenschaftlichen Gesellschaft ersuche ich Sie daher sehr geehrter Herr Dekan der Sache von der Universität aus nachzugehen und die Eiserne Regel des Krebses und äquivalenter Erkrankungen überprüfen zu lassen.

Ich sehe Ihrer Antwort dankbar entgegen und werde diese auch über den Dachverband der Amtsärzte Österreichs allen Kollegen bundesweit zukommen lassen.

Mit freundlichem Gruß



(Dr. Stangl Willibald, Amtsarzt)

Д-р Виллибальд Штангль

должностной врач

Областное объединение 3430 Шульн

Шульн, 8 февраля 1993 года

Многоуважаемый господин декан!

По многочисленным причинам я хотел бы сообщить Вам следующее положение дел и попросить Вас о помощи.

Мы должностные врачи время от времени при проверке персон имеем дело также с диагнозами и методами лечения, которые нам неизвестны из обучения медицине или из учёбы на должностного врача (альтернативная медицина в различных вариациях).

В последние годы всё чаще нам встречается вид лечения, о котором ни я, ни мои коллеги должностной службы ничего никогда не слышали, а именно «так называемое ЖЕЛЕЗНОЕ ПРАВИЛО РАКА» по д-ру Рике Геерду Хамеру. Во многих случаях обследованные нами пациенты

требуют от нас, чтобы мы при заключении врачебной экспертизы включали достижения этой «Новой Медицины»! Все мы и я отказывались это делать, что кончилось тем, что меня вызвал в суд адвокат одного обучающегося на права с объяснением, что моё заключение неполное и потому сфальсифицированное.

После длящегося несколько часов процесса меня, наконец, признали невиновным.

Так как я и также мои коллеги не имеем никакого интереса к таким конфронтациям в будущем, я как председатель научного общества должностных врачей нижней Австрии получил задание изучить эти открытия, после чего я погрузился в существующую литературу. Наконец, я направился в качестве наблюдателя в Центр для Новой Медицины в Бургау восточного Штайермарка. Я мог осмотреть около 130 пациентов и взглянуть на их истории болезней. Также я попробовал проследить и понять в компьютерных томографиях установленные при анамнезе и расследовании болезни. При всём моём критическом отношении ко всей этой новой медицине меня удивило т о ч н о е постоянство в каждом отдельном случае. Ещё более замечательным было для меня, что пациенты, попавшие туда с несчастливым прогнозом, выздоравливали. Я сам исследовал около 120 персон в рамках моей частной, – а также преподавательской и должностной деятельности, требовал для этого компьютерную томографию и должен теперь признаться, что дело было верным в каждом отдельном случае.

стр.2

Почему я сообщаю Вам об этом? Это не может быть задачей должностной службы проверять эти открытия *lege artis* (по всем правилам искусства). Если они правильны, то это повлечёт за собой во многих областях нашего здравоохранения абсолютно противоположные аспекты и следующие из этого глубоко идущие новшества в законодательстве. Так, например, эпилептику нельзя будет отказать в получении водительских прав, послеоперационный уход за больными туберкулёзом нужно будет строить на абсолютно другой основе, в законе о защите материнства должны быть внесены новые и существенные предложения для защиты плода. При установлении инвалидности (начисление опекунских выплат), а также для детей (двойная помощь на детей в соответствии с законом выравнивания нагрузки на семью) и при ранней пенсии в связи с болезнью должны быть введены корректуры и новые масштабы, которые имели бы большое экономическое значение. Также закон о распространении инфекций должен быть прямо-таки полностью перечёркнут, и заменён усилением гигиенических предписаний в области пищевой промышленности, и так можно продолжать ещё дальше.

Должностным врачам нижней Австрии, объединённым в научное общество, приходится по необходимости иметь дело с этими открытиями, потому что с одной стороны давление населения усиливается и судебный зал, конечно, не является пригодным местом для разбирательств такого рода, с другой стороны мы не принимаем обвинение в недостатке гибкости. Поэтому как председатель научного общества прошу Вас многоуважаемый господин декан со стороны университета заняться этим делом и проверить железное правило рака и эквивалентные заболевания.

Я заранее благодарю за Ваш ответ и распространю его всем должностным врачам по всей Австрии.

С наилучшими пожеланиями (подпись) (Д-р Штангль Виллибальд, должностной врач)

14.5 Вильжюиф, 20 августа 1997 года

Paris, den 20 August 1997

Marc Fr chet
Klinischer Psychologe
vormaliger Beratungsassistent f r
medizinische und psychologische Onkologie

2. rue Francœur
F-75018 PARIS
Tel.: +33-1-42.23.48.48.
Fax.: +33-1-42.23.41.14.

Abschrift

Betr.: Zeugenaussage

Hohes Gericht,

ich bin mir bewusst, dass diese Aussage vor diesem Gerichtshof verwertet werden kann, ich bin mir bewusst und akzeptiere eventuelle Konsequenzen aus der nachfolgenden Aussage gegen ber Ihrer Rechtsprechung.

Seit 1978 praktiziere ich als freier Klinischer Psychologe. W hrend neun Jahren habe ich in der Klinik Paul Brousse in Villejuif auf dem Gebiet der medizinischen Onkologie praktiziert, und dies in direkter Zusammenarbeit mit Prof. G. MATHE. Die Finanzierung erfolgte durch die Association Claude Bernard. Meine T tigkeiten waren wie folgt:

1. Jeden Donnerstag war ich ganzt gig mit Konsultationen besch ftigt. Personen die mich konsultierten waren im wesentlichen mit somatischen Symptomen befasst, die sich in Blutkrankheiten oder Tumoren darstellten. Alle diese Patienten wurden mir von den behandelnden  rzten der Klinik  berwiesen. W hrend dieser neun Jahre haben mich ca. 1000 Personen konsultiert. Unter diesen Patienten waren sowohl Erwachsene als auch Kinder. Als klar war, dass ich die Klinik verlassen w rde, habe ich im letzten Jahr keine neuen Patienten mehr angenommen.
2. Ausserhalb der Konsultationszeiten war ich in meinem T tigkeitsbereich, in der Forschung, t tig. Diese Forschung bestand in der  berpr fung von Aussagen zahlreicher Personen bezuglich der psychologischen Seite von Krebsleiden.

Der Grund f r diese  berpr fungen war der folgende: Konfrontiert mit ihrer Verzweiflung bzw. ihren Depressionen und ihrer Suche nach einer wunderbaren und sofortigen Behandlung habe ich sie begleitet einen Inneren Sinn ihrer Krankheit zu finden anstatt L sung von aussen anzustreben.

Ich habe sie dazu angeleitet, dass sie gegen ber ihrem Leiden ihre t glich erlebten gr sseren Probleme identifizierten, um dagegen eine aktive Rolle anzunehmen.

Da sich mein Kenntnisbereich nicht in der Medizin befindet wurden die Patienten angehalten, mich  ber ihre Symptome, Beschwerden und der positiv oder negativ erlebter Konsequenzen zu informieren. Nachdem mit diesen Personen der Bestand ihrer verschiedenen Schicksalsschl ge aufgenommen wurde, haben wir gewisse generelle Ursachen identifiziert. Wenn diese Resultate zur Ver ffentlichung vorgesehen h tten werden sollen, w re man zum Schluss gekommen, dass alle Personen, die solche psychischen Probleme erlebt haben, mit h chster Wahrscheinlichkeit fr her oder sp ter in ihrem Leben einen organischen Schaden erlitten h tten. Unser permanentes Suchen im Zuge dieser Arbeit war so pr zise wie m glich, das psychische Empfinden im Zusammenhang mit den organischen Symptomen zu identifizieren. Um nur ein Beispiel zu nennen: im Zusammenhang mit Brustkrebs konnten f nf Problemfelder identifiziert werden.

Meiner Meinung nach erwähnt Dr. Hamer so viele Sorten wie wir auch gefunden haben. Medizinisch habe ich durch meine Tätigkeit in Villejuif die biologische Identifikation des Brustkrebses erarbeitet.

Die Methode von Dr. Hamer hat mir erlaubt, die gefühlsmässigen Störungen, die mit dieser somatischen Symptomatologie verknüpft sind, spezifischer zu bestimmen. Wenn man die vorliegenden Fallstudien von Frauen und Männern analysiert, so lassen sich die verschiedenen Krebstypen nach den von Dr. Hamer definierten Kategorien einordnen.

Unabhängig der Kenntnis der Arbeit von Dr. Hamer bezüglich der von uns detailliert untersuchten Brustkrebs-Patientinnen können wir die von Dr. Hamer entwickelte Methode hundertprozentig bestätigen. Unsere Sorge war es, die Empfindungen der Patienten bezüglich ihrer Krankheit möglichst und vollständig zu identifizieren. Wenn ich die Resultate unserer psycho-somatischen Analyse der Probleme, die von unseren Patienten ausgesprochen wurde, Dr. Hamer vorlegen würde, wäre er in der Lage den psychischen Problemfeldern exakt die Pathologie der Patienten zuzuordnen.

Als ehemaliger praktischer Mitarbeiter des Hospitals habe ich 3 verschiedene Gruppen von Patienten betreut:

Gruppe A, bestehend aus 389 Personen (41,38%),

die die medizinische Behandlung einhielten.

Gruppe B, bestehend aus 215 Personen (25,70%),

die die medizinische Behandlung entschieden ablehnten, und

Gruppe C, bestand aus 312 Personen (33,0%)

die nur einmal zur Konsultation erschienen sind.

Egal welcher medizinischen Therapie die Patienten folgten oder nicht, kann ich nur bestätigen, dass ein intimes Verstehen der biologischen und psychischen Mechanismen, die mit den medizinischen Symptomen verbunden sind, immer zu einer Verbesserung der Situation der Patienten geführt hat.

Vielen von ihnen geht es bis heute gut. Ihr Leben hat an Qualität und inneren Frieden gewonnen.

Rückblickend auf die achtjährigen Untersuchungen in Villejuif haben bis zum 29. Juni 1994 von 504 Personen 285 überlebt, d.h. 47,18%.

Von diesen Überlebenden gehörten

- 102, d.h. 28,22% der Gruppe A und

- 183, d.h. 85,11% der Gruppe B an.

Die Patienten der Gruppe A habe ich gemäss ihren Wünschen, im Mittel 8 Stunden pro Person betreut.

Die Patienten der Gruppe B hatten ein Anrecht auf mindestens 40 Stunden pro Person.


Beide Gruppen hatten die Möglichkeit, uns auch ausserhalb der Konsultationen telefonisch zu kontaktieren.

Zusammenfassend möchte ich feststellen, daß die meisten der verstorbenen Patienten an ihrer Angst, aufgrund biologischer Müdigkeit und ihrer gefühlsmässigen Isolation gestorben sind, an den gleichen Ursachen, die auch zu ihrer Krankheit geführt haben.

Mit diesen kurzen Ausführungen hoffe ich Ihnen, Hohes Gericht, einen kleinen Einblick verschafft zu haben in den Reichtum, den die Beschäftigung mit den Erkenntnissen und Ergebnissen von Dr. Hamer mit sich bringt.

Ich wünschte mir an seiner Seite tätig sein zu können.

Marc Fréchet



* Ich akzeptiere das Risiko einer interpretierenden Übersetzung dieses Textes.

Марк Фреше

Париж, 20 августа 1997

Клинический психолог

Ранее консультирующий ассистент для
медицинской и психологической онкологии

(адрес)

Копия

Тема: Свидетельские показания

Высокий суд,

Я осознаю, что эти показания перед судом могут быть использованы, я осознаю и признаю возможные влияния нижеследующих показаний на Ваше решение.

С 1978 года я работаю свободным клиническим психологом. В течение девяти лет я практиковал в клинике Поль Брусс в Вильжюиф в области медицинской онкологии и это в прямой кооперации с проф. Г. Мате. Оплата велась от ассоциации Клод Бернар. Моя деятельность состояла в следующем:

1. Каждый четверг целый день я занимался консультациями. Персоны, которые меня консультировали, в основном были заняты соматическими симптомами, которые проявлялись в болезнях крови или опухолях. Все эти пациенты были мне переданы лечащим врачом клиники. В течение этих девяти лет меня консультировали примерно 1000 пациентов. Среди этих пациентов были как взрослые, так и дети. Когда стало ясно, что мне нужно покинуть клинику, в последний год я больше не брал пациентов.
2. Вне консультационного времени я занимался в своей области деятельности исследованиями. Эти исследования состояли в проверке высказываний многочисленных персон относительно психологической стороны раковых заболеваний.

Причина для этой проверки была следующей: Сталкиваясь с их отчаянием и их депрессиями и их поиском чудесного и быстрого излечения, я направлял их найти внутренний смысл их болезней, вместо того, чтобы привлекать решение извне.

Я призывал их, чтобы они в своей жизни находили пережитые большие проблемы, чтобы занять активную позицию по отношению к ним.

Так как моя область познания не лежит в медицинской области, пациентов просили информировать меня о своих симптомах, жалобах и о негативных или позитивных последствиях. После того, как у этих пациентов состояние их ударов судьбы было зафиксировано, мы идентифицировали определённые генеральные причины. Если бы эти результаты должны были быть опубликованы, то можно было бы заключить, что все персоны, которые перенесли такие психические проблемы, с высокой вероятностью рано или поздно понесли бы органический ущерб. Наш постоянный поиск в рамках этой работы был настолько точен, как только можно было психическое ощущение привести к связи с органическими симптомами. Если назвать только один пример: Во взаимосвязи с раком груди можно идентифицировать пять проблемных зон. По моему мнению, доктор Хамер озвучивает столько же видов, что нашли и мы. В области медицины на основе моей деятельности в Вильжюифе я выработал биологические идентификации рака груди.

Метод доктора Хамера позволил мне определить более специфично нарушения ощущений, которые связаны с этой соматической симптоматологией. Если представленные случаи исследований мужчин и женщин проанализировать, то различные виды рака классифицируются в соответствии с определёнными категориями по доктору Хамеру.

Независимо от знания работ доктора Хамера, относительно пациенток с раком груди, исследованных подробно, разработанный метод доктора Хамера мы можем стопроцентно подтвердить. Нашей заботой было, как можно полнее идентифицировать ощущения пациентов относительно их болезни. Если бы я предоставил бы доктору Хамеру результаты наших психосоматических анализов проблем, высказанных пациентами, он был бы в состоянии соотнести психические проблемные зоны с патологией пациента.

Как ранее практикующий работник госпиталя я работал с 3 различными группами пациентов:

Группа А, состоящая из 389 персон (41,38%),
получившие медицинское лечение.

Группа Б, состоящая из 215 персон (26,70%),
которые решительно отвергают медицинское лечение, и

Группа В, состоящая из 312 персон (33,0%)
которые появились только один раз для консультации.

Не важно, какую терапию пациенты выбрали или нет, я могу только подтвердить, что интимное понимание биологических и медицинских механизмов, связанных с медицинскими симптомами, всегда вело к улучшению ситуации пациентов.

Многие из них до сегодняшнего дня хорошо себя чувствуют. Их жизнь выиграла по качеству и внутреннему покою.

Оглядываясь назад на восьмилетнее исследование в Вильжюифе, к 29 июня 1994 года из 504 персон выжили 285, что значит 47,18%.

Из этих выживших принадлежат

- 102, это 28,22%, группе А и

- 183, это 85,11%, группе Б.

Пациентов группы А тогда по их желанию я опекал в среднем 8 часов на человека.

Пациенты группы Б имели право на минимум 40 часов на человека.

Обе группы имели возможность, также вне консультаций контактировать меня по телефону.

Подводя итоги, я хотел бы установить, что большинство умерших пациентов умерли от своего страха, на основе биологической усталости и их изолированности в чувствах, от тех же причин, которые привели их к болезни.

С этим коротким выступлением я надеюсь Вам, высокий суд, предоставить маленький взгляд в богатство, которое позволяет достичь работа с познаниями доктора Хамера.

Я желал бы работать вместе с ним.

Марк Фреше
(подпись)

*Я одобряю риск интерпретированного перевода этого текста.

Послесловие

Марк Фреше получил задание от своего шефа Мате, одного из трех боссов, рядом с проф. Израелем и проф. Шварценбергом, из всем известного государственного онкологического центра Вильжюиф (Villejuif) под Парижем, определить, сколько пациентов умирают, если «ничего не делать».

Ему было позволено оказывать психотерапевтическую помощь обеим группам, пациентам, получавшим химиотерапию, и не получавшим её. Но, конечно, не получающие лечение пациенты, в основном не поддающиеся лечению, то есть инкурабельные случаи, также уже перенесли диагностический и прогнозный шок. Обычно такие пациенты умирают в том же количестве, что и обработанные химиотерапией. Не предполагалось, что Марк Фреше будет объяснять им Новую Медицину. Когда, наконец, пошли слухи о том, что он там сделал, и что 85% не получивших лечение, но выведенных Новой Медициной из паники, выжили, выжили даже 28% пациентов, обработанных химиотерапией, которые также вышли из паники и выжили благодаря Новой Медицине, он был немедленно выгнан из клиники.

Трагика: Фреше (Frèchet) теперь хотел опубликовать свою документацию, но, вероятно, при выдворении из клиники пострадал конфликтом «Я не справлюсь», с остеолизом в шейке бедра на органическом уровне.

За несколько дней до завершения его документации («Теперь я справился!») его остеолиты перешли в фазу восстановления и опухли над пахом.

Хотя он знал Новую Медицину, он необдуманно отправился в больницу под Парижем, чтобы пройти обследование. Там произошло что-то очень странное. Ему дали, возможно даже под каким-то предлогом - возможно, и без его ведома, - морфий, после чего он уже не проснулся. Через 10 дней, в середине января 1998 года, он был мертв.

Особенно ужасно: его шеф, проф. Мате, то есть один из боссов центра лечения рака Villejuif под Парижем, лечился от бронхиальной карциномы по Новой Медицине более 10 лет назад – без химиотерапии. С тех пор, как он снова здоров, он снова продолжает химиотерапию среди пациентов, зная о 98%-й смертности псевдо-терапии.

Марк Фреше умер как мученик за Новую Медицину.

Д-р Рике Геерд Хамер

14.6 Трнава



TRNAVSKÁ UNIVERZITA

Homopotočná 23, 918 43 Trnava

BESTÄHTIGUNG

Am 8.9. u. 9.9.1998 wurde am Onkologischem Institut Hl. Elisabeth in Bratislava und Onkologischen Abteilung des Krankenhauses in Trnava sieben Patientenfälle mit insgesamt mehr als 20 einzelnen Erkrankungen in Gegenwart des Prorektors der Universität Trnava, des Dekans der Fakultät für Pflegewesen und Sozialwesen der Universität Trnava und insgesamt 10 Dozenten und Professoren untersucht (ärztliche Protokolle von diesen Fällen, die durch Dr. Hamer gemacht wurden, sind in der Beilage). Es sollte festgestellt werden, ob nach naturwissenschaftlichen Regeln der Reproduzierbarkeitsprüfung die Verifikation seines Systems festgestellt werden konnte.

Dies war der Fall.

Von den jeweils etwa 100 Fakten, die man bei jeder Einzelerkrankung nach den Regeln der "Neuen Medizin" abfragen kann, konnten zwar in Ermangelung vollständiger Untersuchungsbefunde nicht alle Fakten abgefragt werden, aber die abgefragten Fakten zeigten, dass alle Naturgesetze der "Neue Medizin" erfüllt waren.

Die untergezeichneten nehmen deshalb mit hoher Wahrscheinlichkeit als gesichert an, dass seine Präsentation in zwei Überprüfungskonferenzen bewies sein System mit großer Wahrscheinlichkeit. Wir schätzen sehr hoch das menschliche, ethische und geduldige Engagement Dr. Hamers und seinen neuen ganzheitlichen Zutritt zum Patienten. Nach Berücksichtigung aller dieser Faktoren, haben wir den Eindruck gewonnen, dass die Frage der möglichen baldigen Anwendung der "Neuen Medizin" dringend weiterverfolgt werden sollte.

.....

Trnava 11.9.1998

prof.MUDr.J.Pogády,DrSc, Prof.f.Psychiatrie,
 Vors.der Kommission

prof.MUDr.V.Króméry,DrSc, Dekan der Fakultät
 doc.RNDR.J.Mikloško,DrSc, Prorektor f.Forschung

Telefón: 0805 / 277 38

Fax: 0805 / 214 87

ПОДТВЕРЖДЕНИЕ (верификация)

8 и 9 сентября 1998 года в Онкологическом Институте Св. Елизаветы г. Братиславы и онкологическом отделении клинической больницы Университета г. Трнава в присутствии проректора университета г. Трнавы, декана факультета попечительства и социальной работы университета г. Трнавы, и в общей сложности 10 доцентов и профессоров были изучены истории болезни семи пациентов и в общей сложности двадцать случаев отдельных заболеваний (медицинские записи этих случаев, которые были сделаны доктором Хамером, прилагаются). Задачей данного рассмотрения было определить, можно ли признать Систему Новой Медицины доктора Хамера истинной с т.ч. положений естественной науки и воспроизводимости результатов.

Это подтверждается.

Из примерно 100 фактов, которые были рассмотрены по каждому отдельному заболеванию в соответствии с правилами «Новой Медицины», нам удалось изучить далеко не все - ввиду отсутствия полных результатов обследований. Однако изученные нами факты показали, что все законы природы «Новой Медицины» полностью применимы. В этой связи нижеподписавшиеся с большой долей вероятности признают, что выступления доктора Хамера на двух проверочных (верификационных) конференциях подтверждают справедливость этой Системы.

Мы высоко ценим человеческую, этическую и терпеливую активную деятельность доктора Хамера, и его новый целостный подход к пациентам. Беря во внимание все эти факторы, у нас сложилось впечатление, что вопрос о возможном скором применении положений «Новой Медицины» следует обязательно проследить.

г. Трнава 11.9.1998

Профессор, доктор медицинских наук J.Pogady, доктор естественных наук, профессор психиатрии, председатель комиссии (подпись)

Профессор, доктор медицинских наук V.Krzmer, доктор естественных наук, декан факультета (подпись)

Доктор естественных наук J.Miklosko, проректор по исследовательской работе (подпись)

Тел. 0805 / 277 38

Факс: 0805 / 214 83

Dr. med. Ryke Geerd Hamer

Trnava, 11. September 1998

Erklärung

zur Bestätigung der Universität Trnava
über die erfolgte Verifikation der Neuen Medizin vom 11.09.98

Seit dem 11. September 1998 ist die am 8. und 9. September erfolgte Verifikation der Neuen Medizin amtlich von der Universität Trnava (Tyrnau) bestätigt.

Unterschrieben haben dieses Dokument der Prorektor (Mathematiker), der Dekan (Onkologe) und der Vorsitzende der wissenschaftl. Kommission, Professor für Psychiatrie.

Deshalb ist auch an der Kompetenz der Unterzeichneten wohl kein Zweifel möglich.

Die Universitäten in Westeuropa - vor allem die Universität Tübingen - haben sich seit 17 Jahren strikt geweigert, eine solche angebotene naturwissenschaftliche Überprüfung durchzuführen.

Obwohl in den vergangenen Jahren schon viele Ärzte die Verifikation dieser Naturgesetze der Neuen Medizin in 26 öffentlichen Überprüfungskonferenzen durchgeführt haben, bei denen auch stets alle Fälle exakt gestimmt haben, wurden diese Dokumente (sogar notariell beglaubigte) nicht anerkannt. Immer und überall wurde „argumentiert“, solange diese Überprüfung nicht durch eine Universität amtlich durchgeführt sei, zähle sie nicht - und solange dies nicht geschehen sei, sei die Schulmedizin „anerkannt“.

Die Neue Medizin, die aus 5 Biologischen Naturgesetzen - ohne zusätzliche Hypothesen - besteht und für Mensch, Tier und Pflanze gleichermaßen gilt, ist so klar und logisch kohärent, daß man sie leicht, wie man sieht, redlich und gewissenhaft schon immer am nächstbesten Fall hätte überprüfen können und natürlich überprüfen müssen, wenn man nur gewollt hätte.

Rufmord, Medienkampagnen und Medienhetze oder Berufsverbot sowie div. Attentatsversuche und angedrohte Zwangspsychiatriesierungen (*wegen Realitätsverlusts*), bis hin zur Inhaftierung (*wegen drei mal unentgeltlichen Informierens über die Neue Medizin [dafür habe ich über 1 Jahr im Gefängnis gesessen]*) ersetzen nicht wissenschaftliche Argumente, um einen wissenschaftlichen Gegner zu widerlegen. War nicht die Erkenntnisunterdrückung - wie man jetzt erkennen kann - nur Ausdruck blanker Gewalt, um Macht und Besitzstände der alten Medizin aufrecht zu erhalten?

Die Neue Medizin ist die Medizin der Zukunft.


Ihre weitere Verhinderung macht das Verbrechen an der Menschheit täglich noch größer!

In offiziellen Statistiken wie der des Deutschen Krebsforschungszentrums Heidelberg, ist immer wieder nachzulesen, daß von den schulmedizinisch mit Chemo behandelten Patienten nach 5 Jahren nur noch ganz wenige am Leben sind.

Die Staatsanwaltschaft Wiener Neustadt mußte demgegenüber zugeben, daß von den bei der Hausdurchsuchung des „Zentrums für Neue Medizin, in Burgau“ beschlagnahmten 6.500 Patientenadressen (davon die meisten Patienten an fortgeschrittenem Krebs erkrankt) auch nach 4 bis 5 Jahren noch über 6000 am Leben waren (über 90 %).

Nun ist die Forderung (Überprüfung durch eine Universität) erfüllt. Jetzt haben die Patienten ein Recht darauf, daß das *grausigste und schlimmste Verbrechen der Menschheitsgeschichte* endlich beendet wird, und daß alle gleichermaßen die Chance erhalten, offiziell nach den 5 Biologischen Naturgesetzen der Neuen Medizin gesund zu werden.

Dazu rufe ich alle redlichen Menschen auf und bitte sie um Ihre Mithilfe.



Д-р мед. Рике Геерд Хамер
года

Трнава, 11 сентября 1998

Заявление

к подтверждению проведённой процедуры верификации Новой Медицины
от 11.09.98 Университетом г.Трнавы

8 и 9 сентября 1998 года в Университете г. Трнава были рассмотрены, и 11 сентября 1998 года были официально подтверждены все положения Новой Медицины.

Этот документ подписали проректор университета (математик), декан (онколог) и председатель научной комиссии профессор психиатрии. Поэтому нет никаких сомнений как в профессиональном опыте и компетентности, так и в честности этих людей.

Университеты в Западной Европе - особенно университет Тюбингена (Германия) - уже в течение 17 лет категорически отказываются провести подобное научное рассмотрение и верификацию.

Хотя в последние годы многие врачи, подтвердили правильность Биологических Законов Природы и Новой Медицины на 26 медицинских конференциях, на которых все случаи были подтверждены, официально же эти данные (даже нотариально удостоверенные) не признаются. Противники Новой Медицины всегда упирают на то, что до тех пор, пока эти данные не подтверждены официально университетом, все это не идет в счет, - и пока этого не произошло, «признанной» остаётся лишь традиционная медицина.

Новая Медицина с её Биологическими Законами – без всяких дополнительных гипотез – одинаково применима для людей, животных и растений, её положения ясны и непротиворечивы, и при желании эти положения можно и даже должно честно и добросовестно проверить на любом пациенте.

Никакие другие аргументы, - такие как: дискриминация, кампании в СМИ и медийная травля, запрет на профессиональную деятельность, а также различные попытки покушений и угрозы принудительного помещения в психиатрическую клинику (из-за утраты ощущения реальности) вплоть до ареста (из-за тройного бесплатного информирования о Новой Медицине [за это я отсидел 1 год в тюрьме]), - не заменят научные аргументы, необходимые для опровержения своего научного оппонента. Не было ли подавление познания – как это видно сегодня – просто выражением голого насилия, чтобы сохранить власть старой медицины?

Новая Медицина это медицина будущего, и замалчивание и репрессии в ее отношении является преступлением против человечества, которое с каждым днем становится все ужаснее!

Из официальной статистики, например, Исследовательского Онкологического Центра в Гейдельберге (Германия), видно, что только немногие люди, получающие лечение химиотерапией остаются в живых в течение 5 лет.

С другой стороны, прокуратура г. Вена-Нойштадт вынуждена была признать, что из 6500 пациентов, адреса которых получены в результате обыска «Центра Новой Медицины в Бургау» (у большинства из которых рак на поздней стадии) даже по прошествии 4-5 лет более 6000 были живы (более 90%).

И вот, наконец, это требование (верификация Новой Медицины в стенах университета) удовлетворено. Теперь пациенты имеют право ожидать, что самое ужасное и худшее преступление в истории человечества наконец-то закончится, и что любой человек, наконец, сможет получить шанс стать здоровым, получая помощь в соответствии с 5-ю Биологическими Законами Новой Медицины официально.

Для этого я призываю к сотрудничеству всех честных людей.

После этой грозной демонстрации в Трнаве уже не осталось и следа сомнения в правильности Новой Медицины, тем более что все остальные случаи пусть недраматично, но так или иначе тоже соответствовали.

Хотя уже предшествовали 26 «полуофициальных» естественнонаучных проверок, но теперь медико-исторически впервые была проведена вполне официальная проверка университетом. Теперь уже нет причин лишать бедных пациентов, которые с тоской надеются на чудо в больничных палатах, Новой Медицины с ее 95%-м шансом на выживание.

Официальной или государственной медициной с ее более чем 95% -ной смертностью от (псевдо-) терапии больше не существует в естественнонаучном смысле!

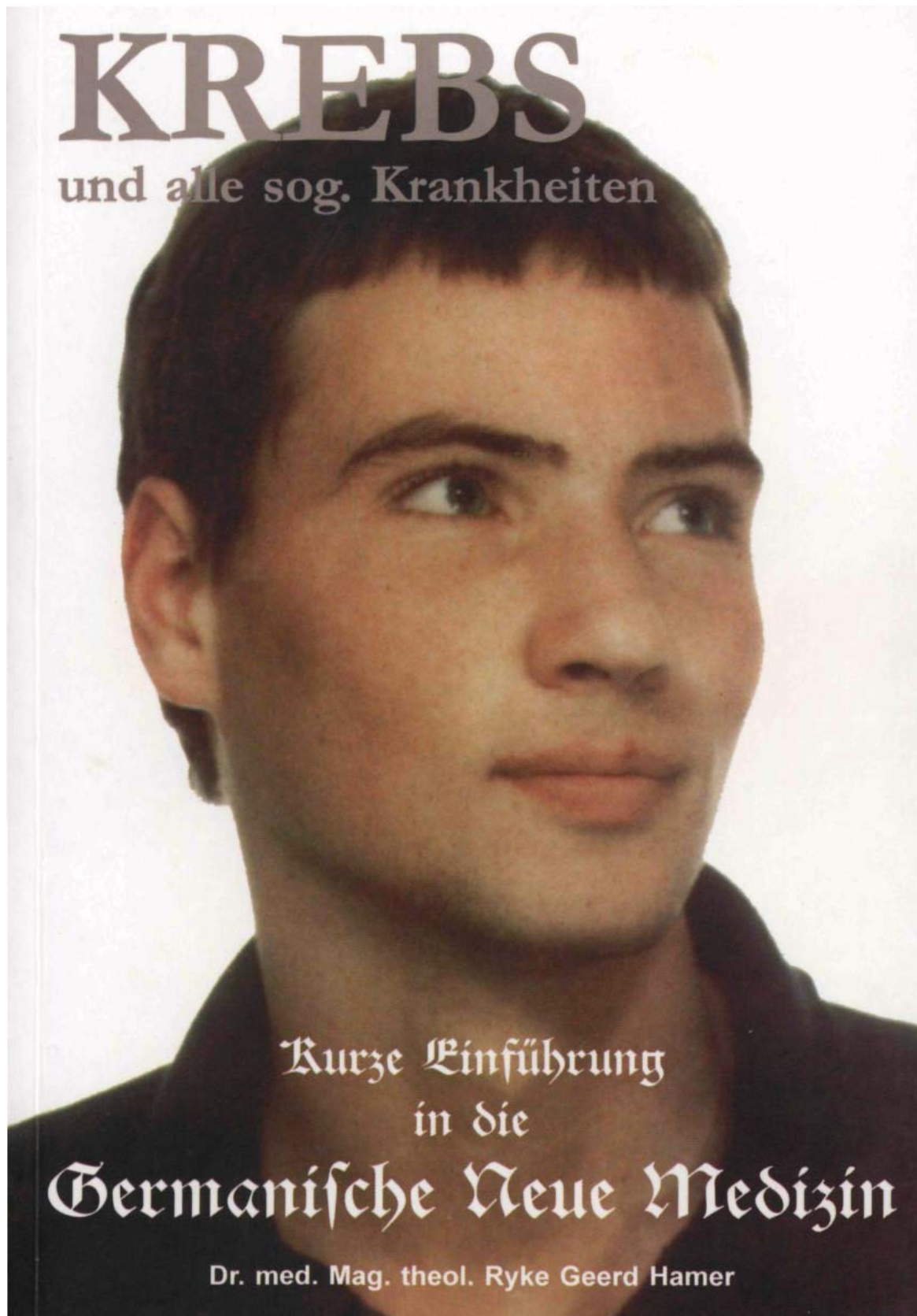
Любое дальнейшее препятствование Новой Медицины самое позднее сейчас, является худшим преступлением, даже умышленным и по самому низкому мотиву. Никогда раньше в истории медицины не было официальной естественнонаучной проверки медицины, потому что с 5000 гипотезами официальной медицины нечего проверять.

Со времени верификации Новой Медицины Трnavы уже прошёл 1 год. Случилось непостижимое: худшее преступление в истории человечества, совершенное ложами и их канами Б'Най Б'рит, ложей мастеров, было еще раз увеличено в непостижимом измерении. Принадлежащая ей пресса, добрая к любому преступлению подавления познания и ложной информации, ревела в течение 17 лет, пока с официальной стороны обсуждалось, есть ли необходимость в изучении Новой Медицины, с все теми же призывными словами: «Чудо-целитель! Шарлатан! Покончите с ним!» Уже год она практикует «мертвое замалчивание» под девизом: Если мы не упомянем верификацию Трnavы, то ее не произошло! О степени преступной энергии этих лож, которые почти все работают в обличье госорганов, теперь, наверное, может получить представление каждый. И также может себе представить, что за 1 год сотни тысяч бедных пациентов были излишне убиты химиотерапией, морфием и самыми дикими, вызывающими панику прогнозами, ни один из которых не верен, пока пациент не верит.

Миллионы бедных пациентов до сих пор были безжалостно убиты, потому что небольшое меньшинство имеет безумие завоевать мировое господство за счет всех остальных людей, причем все остальные люди становятся рабами, с которыми можно обходиться как угодно.

И на самом первом месте мешает Новая Медицина при этом ... ибо люди стали бы вследствие этого свободными и больше не были бы подвержены порабощению!

Покупайте обе эти книги!




Рак и все т.н. болезни

Краткое введение в Германскую Новую Медицину

Д-р мед. маг. теол. Рике Геерд Хамер

Die Erkenntnisunterdrückung der Neuen Medizin



Einer gegen alle

Dr. med. Mag. theol. Rijke Geerd Hamer

Подавление открытий Новой Медицины

Один против всех

Д-р мед. маг. теол. Рике Геерд Хамер